sous-épineuse; ils se réunissent en un tendon aplati, qui va s'attacher à la *facette moyenne de la grosse tubérosité de l'humérus* (fig. 20, B).

Rapports. — Recouvert par le deltoïde et le trapèze, il recouvre la partie postérieure de la capsule, avec laquelle il contracte des adhérences ; son bord inférieur est séparé du petit rond par un interstice celluleux souvent à peine apparent.

Nerfs. — Il est innervé par la branche sus-scapulaire du plexus brachial.

Action. — Il est rotateur de l'humérus en arrière et en dehors.

4° Petit Rond (fig. 83, 3)

Ce petit muscle s'attache, dans la *fosse sous-épineuse* (fig. 19, C), aux deux tiers supérieurs de la bande osseuse étroite qui longe le bord axillaire, en confondant plus ou moins ses insertions avec celles des sous épineux (ce qui les fait réunir en un seul muscle par plusieurs anatomistes). De là ses fibres se portent sur un tendon qui se soude en partie à la capsu le et va s'attacher à la *facette inférieure de la grosse tubérosité de l'humérus* (fig. 29, C).

Nerfs. — Il est innervé par une branche du nerfs circonflexe.

Action. — Il a la même action que le sous-épineux.

5° Grand Rond (fig. 83, 5)

Ce muscle, épais, très fort, s'attache à la *partie inférieure et externe de la fosse sous-épineuse* (fig. 19, D), près de l'angle inférieur de l'omoplate, au-dessous du précédent. De là ses fibres se portent obliquement en haut et en dehors sur un tendon aplati, large de $0^m,04$ environ qui va se fixer à la *lèvre postérieure de la coulisse bicipitale* (fig. 20, G).

Rapports. — Le grand rond a des rapports intimes avec le grand dorsal (voy. fig. 62) ; ce dernier est d'abord placé en arrière du grand rond, puis il le contourne de façon que son tendon est placé en avant de celui du grand rond, dont il est séparé par une bourse séreuse. A son insertion humérale, le grand rond est recouvert en arrière par la longue portion du triceps, qui passe entre son bord supérieure et le bord inférieur du petit rond ; en avant, il est en rapport avec le coraco-brachial et la courte portion du biceps.

Nerfs. — Il est innervé par une des branches sous-scapulaires inférieures du plexus brachial.

Action. — Il est congénère du grand dorsal.

6° Sous-scapulaire (fig. 85, 5)

Ce muscle, épais, triangulaire, remplit à lui seul la *fosse sous-scapulaire.* Il s'attache à toute l'étendue de cette fosse (fig. 19, L) : 1° aux crêtes obliques qui la traversent, par des aponévroses donnant naissance à trois ou quatre faisceaux charnus ; 2° aux dépressions comprises entre ces crêtes par des fibres musculaires formant quatre ou cinq faisceaux situés entre les précédents et dont la base est tournée vers le bord spinal. Toutes ces fibres, auxquelles viennent souvent s'en joindre d'autres provenant du tendon de la longue portion du triceps, constituent un tendon qui se soude à la capsule et va s'attacher à la *petite tubérosité de l'humérus* (fig. 20, D) ; les fibres les plus superficielles de ce tendon dépassent cette insertion et convertissent en canal ostéo-fibreux la gouttière bicipitale.

Un prolongement de la synoviale articulaire se glisse entre le tendon et la concavité de l'apophyse coracoïde ; on trouve quelquefois à cet endroit une bourse séreuse distincte. Une autre bourse séreuse existe entre la face antérieure du sous-scapulaire et les tendons des muscles qui s'insèrent à l'apophyse coracoïde (fig. 83, B, 9).

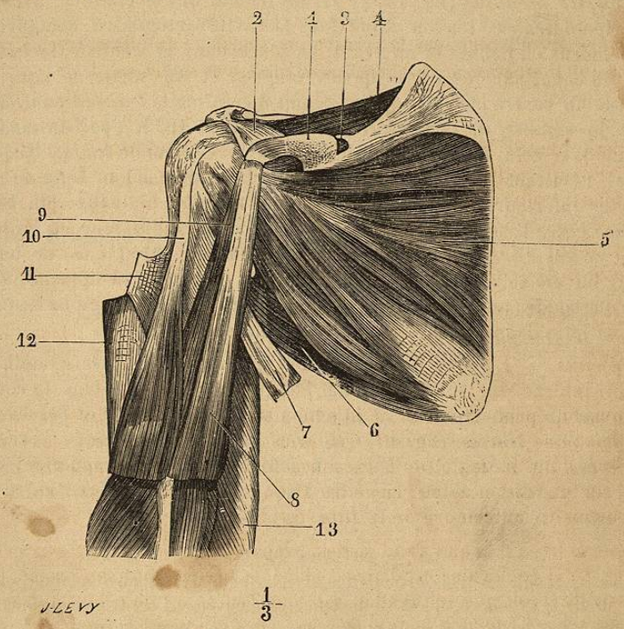

Fig. 85. — *Muscles de l'épaule, face antérieure* (*).

Nerfs. — Il est innervé par les branches sous-scapulaires supérieures et inférieures du plexus brachial.

Action. — Il est rotateur en dedans de l'humérus ; en outre, il l'abaisse et le porte dans l'adduction. Il renforce la partie antérieure de la capsule articulaire.

ARTICLE II — MUSCLES DU BRAS

Préparation. — Faire une incision longitudinale sur la face antérieure du bras et du tiers supérieure de l'avant-bras. L'insertion supérieure du long chef du biceps ne peut être étudiée qu'après l'articulation scapulo-humérale, son tendon étant contenu dans l'intérieur de l'articulation; respecter l'expansion fibreuse qui se porte de son tendon inférieur à la partie interne de l'aponévrose antibrachiale. Les autres muscles ne présentent rien de particulier.

Ces muscles sont au nombre de quatre, et appartiennent, trois à la région antérieure, le biceps, le coraco-brachial et le brachial antérieure ; un à la région postérieure, le triceps.

(*) 1) Apophyse coracoïde. — 2) Ligament acromio-coracoïdien. — 3) Échancrure coracoïdienne et son ligament. — 4) Sus-épineux. — 5) Sous-scapulaire. — 6) Grand rond. — 7) Grand dorsal. — 8) Coraco-brachial. — 9) Courte portion du biceps. — 10) Tendon de la langue portion du biceps. — 11) Tendon du grand pectoral rabattu. — 12) Deltoïde coupé. — 13) Triceps.

1° Biceps

Ce muscle, allongé, superficiel, est divisé supérieurement en deux portions ou chefs, la longue portion et la courte portion.

La *longue portion* (fig. 84, 2, 3), naît de la *partie supérieure du rebord de la cavité glénoïde* (fig. 19, J) par un tendon qui se continue avec le bourrelet glénoïdien ; ce tendon, situé dans la cavité articulaire, contourne la tête de l'humérus en dehors et en avant, se place dans la coulisse bicipitale convertie en canal par des fibres aponévrotiques, et, au sortir de cette coulisse, constitue un ventre charnu, qui se réunit à celui de la *courte portion*. Celle-ci naît du *sommet de l'apophyse coracoïde* (fig. 19, K), par un tendon aplati commun avec celui du coraco-brachial situé en dedans de lui. Le corps charnu unique, résultant de l'union de ces deux chefs, descend le long du bras et à sa partie inférieure donne naissance à un tendon aplati (fig. 86, B, 9), qui s'enfonce entre le brachial antérieur et le court supinateur et s'attache à la *moitié postérieure de la tubérosité bicipital* (fig. 21, P), en se tordant un peu sur lui-même. De la face antérieure de ce tendon se détache, au-dessus du pli du coude, une *expansion aponévrotique* qui se dirige en dedans et en bas et se jette dans l'aponévrose anti-brachiale.

Rapports. — L'artère humérale, dont il constitue le muscle satellite, longe son bord interne. Le tendon du long chef est accompagné dans la coulisse bicipitale par un prolongement de la synoviale, qui l'engaîne et descend plus ou moins bas ; une bourse séreuse existe sous l'apophyse coracoïde, entre les tendons réunis du biceps et du coraco-brachial et le sous-scapulaire; enfin une bourse séreuse distincte se rencontre à son insertion inférieure, entre son tendon et la moitié antérieure de la tubérosité bicipitale.

Nerfs. — Il est innervé par le nerf musculo-cutané.

Action. — Il agit sur trois articulations : radio-cubitale, huméro-cubitale, scapulo-humérale. Pour la première, il est supinateur; ce mouvement est très énergique, car dans la pronation son tendon s'enroule autour du radius perpendiculairement à l'axe de l'os; pour la deuxième, il fléchit l'avant-bras sur le bras; pour la troisième enfin, il élève le bras et le porte en avant. En outre, par son expansion fibreuse, il est tenseur de l'aponévrose antibrachiale, et par le tendon de sa longue portion il maintient, dans la rotation en dehors, la tête de l'humérus appliquée contre la cavité glénoïde.

2° Coraco-brachial (fig. 85, 8)

Ce muscle, peu volumineux, s'attache au *sommet de l'apophyse coracoïde* (fig. 19, K) avec la courte portion du biceps; cette insertion se fait par une aponévrose mince, qui donne naissance aux fibres charnues. Bientôt les deux muscles se séparent et le coraco-brachial va s'attacher par un tendon aplati à la *face interne de l'humérus, au niveau de son tiers moyen* (fig, 20, I).

Rapports. — Recouvert par le deltoïde et le grand pectoral, il est en rapport en arrière avec le sous-scapulaire dont son tendon est séparé par une bourse séreuse déjà mentionnée pour le biceps, plus bas avec les tendons du grand dorsal et du grand rond. L'artère humérale longe sa face interne. Il est traversé par le nerf musculo-cutaué *(muscle perforé de Cassérius)*.

Nerfs. — Il est innervé par le nerf musculo-cutané.

Action. — Il élève le bras et le porte en même temps en avant et en dedans.

3° Brachial antérieur

Ce muscle, large, épais, s'attache par des fibres charnues *aux deux faces* et *au bord antérieur de l'humérus* (fig. 20, J), et aux aponévroses intermusculaires interne et externe, à partir de l'empreinte deltoïdienne. De là ses fibres se portent sur un tendon qui paraît sur le bord interne du muscle et va s'attacher, suivant une ligne oblique en bas et en dehors, à des rugosités de la partie interne et inférieure de l'*apophyse coronoïde* (fig. 21, M). Quelques fibres musculaires profondes vont s'attacher à la paroi antérieure de la capsule articulaire du coude, qu'il recouvre immédiatement.

Nerfs. — Il est innervé par le nerf musculo-cutané.

Action. — Il est fléchisseur de l'avant-bras sur le bras. En outre, il protège et soutient la partie antérieure de la capsule articulaire et forme en avant un véritable ligament actif.

4° Triceps brachial

Ce muscle très volumineux, occupe toute la région postérieure du bras et se divise supérieurement en trois chefs, un long, deux courts, qui se réunissent pour aller s'insérer à l'olécrâne.

1° La partie moyenne ou *longue portion* s'attache à l'*excavation triangulaire située au haut du bord axillaire de l'omoplate,* sous la cavité glénoïde (fig. 19, M), par un tendon soudé à la partie inférieure de la capsule et qui envoie une expansion à la face antérieure du tendon du grand dorsal. Le ventre charnu qui en résulte subit une sorte de torsion, par laquelle sa face externe devient antérieure et son bord interne postérieur.

2° La partie externe ou *vaste externe* s'insère par une aponévrose forte à l'humérus, au-dessous de la gouttière radiale (fig. 20, O), suivant une ligne oblique partant de l'extrémité inférieure de la grosse tubérosité et se dirigeant vers le bord externe, au tiers moyen duquel elle se termine. Ses fibres se rendent sur la face antérieure et sur le bord externe de l'aponévrose qui fait suite à la longue portion.

3° La portion interne ou *vaste interne* s'attache à toute la partie de la face postérieure de l'humérus située au-dessous de la gouttière radiale (fig. 20, P). Ses fibres vont, les unes en dedans, les autres en dehors, et s'attachent à la face antérieure et aux bords de l'aponévrose de terminaison du triceps.

Le tendon terminal, très fort et recevant des fibres charnues jusqu'à son insertion inférieure, s'attache à la *partie supérieure et postérieure de l'olécrâne* (fig. 21, A).

Rapports. — Entre le vaste interne et le vase externe passent dans la gouttière radiale le nerf radial et l'artère humérale profonde. Entre son tendon et la partie supérieure de l'olécrâne se trouve une bourse séreuse, distincte primitivement du cul-de-sac sus-olécrânien de la synoviale articulaire.

Nerfs. — Il est innervé par le nerf radial.

Action. — Il est extenseur de l'avant-bras sur le bras. En outre, la longue portion maintient solidement la tête humérale appliquée contre la cavité glénoïde dans l'abaissement du bras par l'action du grand dorsal et du grand pectoral.