ARTICLE III — MUSCLES DE L'AVANT-BRAS

Préparation. — Prolonger l'incision longitudinale faite au bras sur la face antérieure de l'avant-bras et de la main jusqu'à l'extrémité du doigt médius ; cette incision doit être faite en plusieurs temps et à mesure qu'on dissèque chaque région. Cette incision comprendra à l'avant-bras la peau et l'aponévrose anti brachiale, mais à la main elle doit être superficielle et ne comprendre que la peau. Comme les muscles superficiels prennent une partie de leurs insertions supérieures à la face profonde de l'aponévrose, on doit laisser cette dernière sur les muscles dès qu'on rencontre des adhérences entre elle et les fibres charnues. Avant d'étudier les tendons des fléchisseurs à la paume de la main, il sera utile d'étudier préalablement l'aponévrose palmaire et le muscle palmaire cutané, qui doivent disparaître dans la préparatiou. Quand on est arrivé à la région palmaire, on fera une incision transversale très superficielle le long de la base des métacarpiens et on renversera les deux lambeaux en dedans et en dehors. Pour maintenir dans leur position normale les tendons fléchisseurs et extenseurs, on conservera, en avant, le ligament annulaire antérieure du carpe, en arrière, une bandelette assez large du ligament annulaire postérieur. Aux doigts, les tendons fléchisseurs sont contenus dans des gaînes qu'on étudiera d'abord par leur face extérieure et qu'on ouvrira ensuite pour examiner la disposition des tendons contenus dans ces gaînes ; cette disposition étant la même pour tous les doigts, il suffira d'ouvrir cette gaîne sur un seul, le médius par exemple. En arrière, il n'y a pas de gaînes pour les tendons extenseurs.

Ces muscles, au nombre de vingt, se divisent en trois régions : muscles de la région antérieure, muscles de la région externe, muscles de la région postérieure.

I. Muscles de la région antérieure (fig. 86 et 87)

Ces muscles se répartissent en trois couches : 1° la couche superficielle se compose de cinq muscles dont les insertions supérieures remontent jusqu'à l'humérus et se font à l'épitrochlée par un tendon commun (fig. 20, N), *muscles épitrochléens ;* ce sont, de dehors en dedans, le rond pronateur, le grand palmaire, le palmaire grêle, le fléchisseur superficiel des doigts et le cubital antérieur ; 2° la couche moyenne est formée par des muscles allant des os de l'avant-bras aux doigts, le long fléchisseur propre du pouce en dehors, le fléchisseur profond des doigts en dedans ; 3° la couche profonde est constituée par un seul muscle allant du radius au cubitus et n'occupant que le quart inférieur de l'avant-bras, le carré pronateur.

Nerfs. — Tous ces muscles, sauf le cubital antérieur et les deux faisceaux internes du fléchisseur profond des doigts innervés par le nerfs cubital, sont innervés par le nerf médian.

1° Rond pronateur (fig. 86, A, 5)

Ce musle, qui forme la saillie interne oblique du pli du coude, s'attache en haut à l'*épitrochlée* et un peu *au bord interne de l'humérus* (fig. 20, Q), et à la *partie interne de l'apophyse coronoïde du cubitus* en dedans du brachial antérieur (fig. 21, K). Bientôt ses fibres donnent naissance à un tendon, qui paraît sur la face antérieure du muscle, se porte obliquement en bas et en dehors, s'enroule autour du radius et va se fixer à l'empreinte rugueuse existant *vers le tiers moyen de la face externe de cet os* (fig. 21, K).

Rapports. — Recouvert par l'aponévrose et à son insertion radiale par l'huméro-radial, les radiaux externes et l'artère radiale, il recouvre le brachial antérieur et le fléchisseur superficiel. Le nerf médian passe entre ses deux faisceaux supérieurs d'insertion.

Action. — Il est pronateur et, de plus, fléchisseur de l'avant-bras.

1° Grand palmaire (fig. 86, A, 7)

Ce muscle, situé en dedans du précédent, s'attache en haut à l'*épitrochlée* par le tendon commun des muscles épitrochléens, descend un peu obliquement en bas et en dehors, et donne naissance, un peu au-dessus du milieu de l'avant-bras, à un tendon aplati ; arrivé au carpe, ce tendon s'enfonce dans une gaîne spéciale formée par le scaphoïde, la gouttière du trapèze et la portion externe du ligament annulaire antérieur du carpe et s'attache en s'élargissant à la partie intérieure de la *base du deuxième métacarpien* (fig. 22, J) ; il est accompagné dans cette gaîne par une bourse séreuse distincte.

Rapports. — Il est recouvert à l'avant-bras par l'aponévrose et la peau, sous lesquelles son tendon fait une saillie prononcée ; au poignet, il s'enfonce profondément sous les muscles du pouce. Il recouvre le fléchisseur superficiel et le tendon du fléchisseur propre du pouce, qu'il croise. Son bord externe est longé par l'artère radiale.

Action. — Il est fléchisseur de la main sur l'avant-bras en même temps qu'il l'incline sur le bord radial ; cette action s'exerce surtout sur l'articulation radio-carpienne. Accessoirement il est fléchisseur de l'avant-bras sur le bras et même légèrement pronateur.

3° Palmaire grêle (fig. 86, A, 8)

Ce petit muscle, qui manque environ une fois sur huit, situé en dedans du précédent, s'attache en haut *au tendon commun des muscles épitrochléens*, et, après un trajet de $0^m,10$, constitue un tendon grêle, aplati, qui descend un peu obliquement en dehors ; au niveau du poignet il passe en avant du ligament annulaire du carpe et s'épanouit dans l'aponévrose palmaire en envoyant une expansion au court abducteur du pouce (fig. 95, 2). Son tendon, très superficiel, saillant sous la peau, est contenu dans une gaîne aponévrotique distincte.

Action. — Il est tenseur de l'aponévrose palmaire et accessoirement fléchisseur de la main sur l'avant-bras.

4° Fléchisseur superficiel (fig. 86, B, 10)

Ce muscle, épais, large, complètement visible après l'ablation des précédents, s'étend de l'épitrochlée, du radius et du cubitus aux deuxièmes phalanges des quatre derniers doigts.

Il s'attache en haut à l'*épitrochlée* par un tendon commun à *la partie interne de l'apophyse coronoïde du cubitus* et à *l'interstice de la ligne oblique de la face antérieure du radius* (fig. 21, C). Nées de ces origines, les fibres charnues se placent sur deux plans; le plan superficiel est destiné aux tendons du médius et de l'annulaire (fig. 86, B, 11 et 12) ; le tendon du médius (12) reçoit les fibres venant du radius ; celui de l'annulaire (11), les fibres venant du cubitus; tous deux en reçoivent du tendon épitrochléen ; le plan profond et interne, conique, simple, venant de l'épitrochlée, fournit les tendons de l'index et du petit doigt. Ces tendons, ainsi superposés deux par deux, passent sous le ligament annulaire de la gouttière du carpe, avec les tendons du fléchisseur profond. Quant à la terminaison de ces tendons, elle sera décrite avec les tendons de ce dernier muscle.

Rapports. — Recouvert en partie par le rond pronateur, le grand palmaire, le palmaire grêle et le cubital antérieur, il recouvre le nerf médian, l'artère cubitale et les nerfs fléchisseurs profonds des doigts et propre du pouce.

Bibliotheca

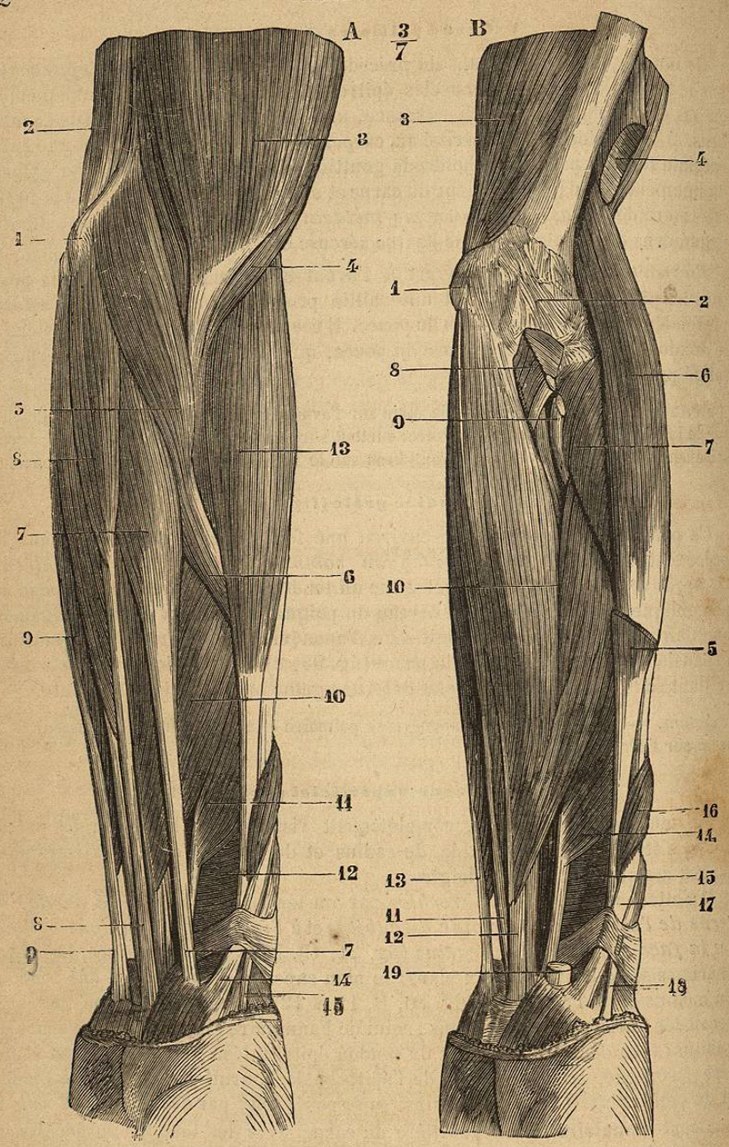

FIG. 86. — *Muscles de la région antérieure de l'avant-bras; partie superficielle* (*).

(*) A. *Première couche.* 1) Epitrochlée. — 2) Triceps. — 3) Biceps. — 4) Brachial antérieur. — 5) Rond pronateur. — 6) Son tendon. — 7) Grand palmaire. — 8) Petit palmaire. — 9) Cubital antérieur. — 10) Fléchisseur superficiel des doigts. — 11) Fléchisseur propre du pouce. — 12) Carré promoteur. — 13) Huméro-radial. — 14) Long abducteur du pouce. — 15) Court extenseur du pouce.
B. *Deuxième couche.* — 1) Epitrochlée. — 2) Partie antérieure de la capsule articulaire. — 3) Triceps. — 4) Long supinateur coupé à son insertion supérieure. — 5) Idem, à son insertion inférieure. — 6) Premier radial externe. — 7) Court supinateur. — 8) Brachial antérieur coupé à son insertion inférieure. — 9) Tendon du biceps. — 10) Fléchisseur superficiel. — 11) Tendon de l'annulaire. — 12) Tendon du médius. — 13) Cubital antérieur. — 14) Fléchisseur propre du pouce. — 15) Carré pronateur. — 16) Long abducteur du pouce. — 17) Son tendon. — 18) Court extenseur du pouce. — 19) Tendon du grand palmaire.

Action. — Il fléchit les deuxièmes phalanges des doigts; dans ce mouvement les doigts se rapprochent de l'axe de la main.

5° Cubital antérieur (fig. 86, A, 9)

Ce muscle, le plus interne de la région antérieure, s'insère en haut à l'*épitrochlée* et à l'*olécrâne* (fig, 21, B) et à une arcade fibreuse intermédiaire sous laquelle passe le nerf cubital, enfin à l'aponévrose antibrachiale, et par elle à la crête du cubitus. Le tendon épais qui naît de ses fibres charnues paraît sur le bord antérieur du muscle et va se fixer au *pisiforme* (fig. 22, B) ; le ligament allant du pisiforme au cinquième métacarpien continue physiologiquement son tendon qui peut être considéré comme s'insérant au cinquième métacarpien après avoir subi une réflexion au niveau du pisiforme. Une petite synoviale existe quelquefois entre son tendon et le pisiforme.

Rapports. — Recouvert par l'aponévrose, il recouvre le fléchisseur superficiel, le fléchisseur profond et le carré pronateur; l'artère cubitale, placée d'abord au-dessous de lui, longe ensuite le bord externe de son tendon.

Nerfs. — Il est innervé par le nerf cubital.

Action. — Il fléchit la main sur l'avant-bras en l'inclinant sur le bord cubital; son action s'exerce surtout sur l'articulation radio-carpienne. Accessoirement, il est fléchisseur de l'avant-bras.

6° Fléchisseur profond des doigts (fig. 87, A, 4)

Ce muscle, situé sous les deux précédents, se rend du cubital aux troisièmes phalanges des quatre derniers doigts.

Il s'attache en haut aux *deux tiers supérieurs des faces interne et antérieure du cubitus* (fig. 21, I) et au ligament interosseux ; de là ses fibres charnues se divisent en deux faisceaux, un interne (fig. 87, A, 6) pour le petit doigt, l'annulaire et le médius, un externe (5) pour l'indicateur, et donnent naissance à quatre tendons soudés entre eux (sauf celui de l'index) par des brides fibreuses, et qui se placent sous les tendons du fléchisseur superficiel. Arrivés aux doigts, les tendons des fléchisseurs superficiel et profond se comportent de la façon suivante : au niveau du tiers supérieur de la première phalange, le tendon du fléchisseur superficiel (fig. 46, 19), d'abord cylindrique s'aplatit en gouttière en se moulant sur le tendon du fléchisseur profond et se bifurque; chacune des branches latérales de la bifurcation contourne les parties latérales du tendon fléchisseur profond, puis passe au-dessous de lui ; là, ces deux branches se soudent au niveau de l'articulation de la première et de la deuxième phalange et forment ainsi une boutonnière traversée par le tendon du fléchisseur profond; puis elles s'écartent de nouveau pour aller s'insérer aux crête des bords des deuxièmes phalanges. Ce tendon est rattaché aux phalanges, depuis sa soudure jusqu'à son insertion, par une bride synoviale (fig. 46, 20) qui remonte jusque vers le milieu de la première phalange.

Le tendon du fléchisseur profond (fig. 46, 18), situé d'abord sous le précédent, traverse sa boutonnière, se place en avant de lui et va s'attacher en s'élargissant à la partie antérieure, rugueuse, triangulaire de la base de la troisième

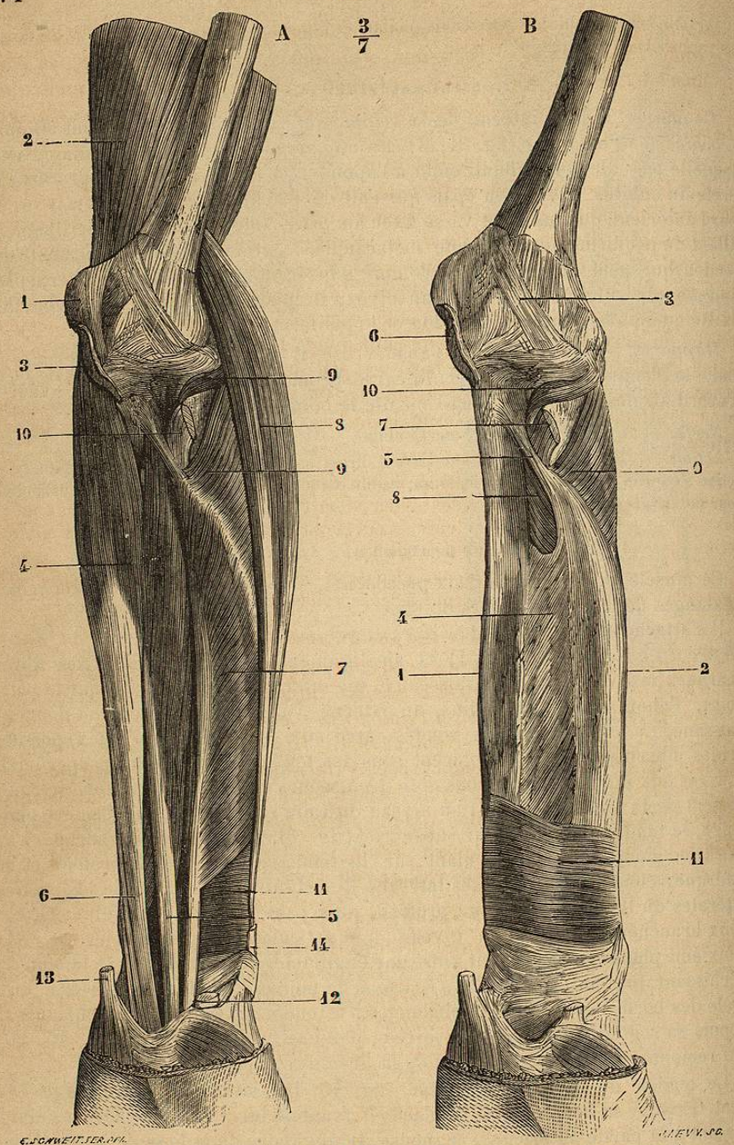

Fig. 87. — *Muscles de la région antérieure de l'avant-bras; partie profonde* (*).

(*) A. *Première couche.* — 1) Epitrochlée. — 2) Triceps. — 3) Insertion coupée du fléchisseur superficiel. — 4) Fléchisseur profond. — 5) Faisceau de l'indicateur. — 6) Faisceau des derniers doigts. — 7) Fléchisseur propre du pouce. — 8) Deuxième radial externe. — 9) Court supinateur. — 10) Tendon du biceps. — 11) Carré pronateur. — 12) Tendon du grand palmaire. — 13) Tendon du cubital antérieur. — 14) Tendon du long abducteur du pouce.

B. *Deuxième couche.* — 1) Cubitus. — 2) Radius. — 3) Partie antérieure de la capsule articulaire du coude. — 4) Membrane interosseuse. — 5) Corde de Weitbrecht. — 6) Insertion coupée du fléchisseur superficiel. — 7) Tendon du biceps. — 8, 9, 10) Court supinateur. — 11) Carré pronateur.

phalange. Il est rattaché à la deuxième phalange par une bride synoviale qui l'accompagne jusqu'à son insertion. Une mince ligne de séparation en deux moitiés latérales existe sur sa face antérieure. (Pour les synoviales qui accompagnent les tendons des fléchisseurs superficiel et profond, voy. *Synoviales de la main.*)

Lombricaux (fig. 90; 9)

Aux tendons du fléchisseur profond sont annexés de petits muscles, les lombricaux, au nombre de quatre, désignés sous les noms de premier, deuxième, troisième et quatrième lombrical, en allant de l'index vers le petit doigt. Ils naissent des tendons du fléchisseur profond au-dessous du ligament annulaire, le premier et le deuxième, du bord radial des tendons de l'index et du médius, le troisième par deux chefs des tendons du médius et de l'annulaire, le quatrième de ceux de l'annulaire et du petit doigt. De là ils se continuent au moyen d'une lamelle fibreuse avec le bord externe du tendon correspondant de l'extenseur commun. Il est extrêmement rare de rencontrer un deuxième faisceau prenant attache sur le côté externe de la base de la première phalange digitale (Morel).

Nerfs. — Les deux faisceaux internes du fléchisseur profond sont innervés par le nerf cubital, les deux faisceaux externes par le nerf médian. Les deux lombricaux internes (troisième et quatrième) sont innervés par le nerf cubital. Les deux lombricaux externes (premier et second) par le nerf médian.

Action. — Il fléchit les troisièmes phalanges des doigts. Les lombricaux fléchissent les premières phalanges et étendent les deux dernières.

7° Fléchisseur propre du pouce (fig. 87, A, 7)

Ce muscle, situé en dehors du précédent, s'attache aux *trois quarts supérieurs de la face antérieure du radius* (fig. 21, N), à l'aponévrose interosseuse, et, par une languette, à l'*apophyse coronoïde du cubitus.* De là, les fibres, auxquelles s'ajoute souvent un petit faisceau venu de l'épitrochlée, se rendent sur un tendon, qui longe le bord externe du muscle, passe sous le ligament annulaire dans le canal radio carpien, en dehors des tendons des fléchisseurs communs, et va s'attacher à la *deuxième phalange du pouce* (fig. 22, I).

Nerfs. — Il est innervé par le nerf médian.

Action. — Il fléchit la deuxième phalange du pouce

8° Carré pronateur (fig. 87, B, 11)

Ce muscle, épais, quadrilatère, à fibres transversales, situé à la partie inférieure et profonde de l'avant-bras, s'attache en dedans au *quart inférieur de la face antérieure et du bord interne du cubitus* (fig. 21, O), en dehors, au *quart inférieur du bord externe et de la face antérieure du radius* (fig. 21, O). Par sa face profonde, il contracte des adhérences avec la capsule radio-carpienne.

Nerfs. — Il est innervé par le nerf médian.

Action. — Il est pronateur.

II. Muscles de la région externe

Ce groupe se compose de quatre muscles : 1° trois allongés, côtoyant le ra-