Le tableau suivant résume les mouvements des doigts :

MOUVEMENTS DES DOIGTS

	1re PHALANGE	2e PHALANGE	3e PHALANGE
Flexion.	Interosseux. Lombricaux.	Fléchisseur superficiel.	Fléchisseur profond.
Extension.	Extenseur commun.	Interosseux. Lombricaux.	Interosseux. Lombricaux.
Adduction.	Interosseux palmaires.	» »	» »
Abduction.	Interosseux dorsaux.	» »	» »

MOUVEMENTS DU POUCE

	1er MÉTACARPIEN	1re PHALANGE	2e PHALANGE
Flexion (opposition).	Court abducteur. Court fléchisseur. Opposant. Long abducteur.	Court abducteur. Court fléchisseur. Court adducteur.	Long fléchisseur.
Extension.	Long extenseur. Court extenseur.	Long extenseur. Court extenseur.	Court abducteur. Court fléchisseur. Court adducteur Long extenseur.
Adduction.	Tous les muscles du thénar. Long extenseur.	» »	» »
Abduction.	Long abducteur. Court extenseur.	» »	» »

Aponévroses du membre supérieur

A. APONÉVROSES DE L'ÉPAULE

Le muscle sous-scapulaire est recouvert par une lamelle mince, qui s'attache aux bords de la fosse sous-scapulaire et qui mérite à peine le nom d'aponévrose. A la partie postérieure de l'omoplate, les aponévroses sont plus fortes et complètent les gaînes ostéo-fibreuses du sus-épineux d'une part, du sous-épineux et du petit rond de l'autre. Le deltoïde est contenu dans une gaîne aponévrotique, dont le feuillet profond est constitué par la partie sous-deltoïdienne de l'aponévrose sous-épineuse, et le feuillet superficiel par une lame insérée en haut à la clavicule, à l'acromion et à l'épine de l'omoplate et se perdant en bas dans l'aponévrose brachial.

B. APONÉVROSE BRACHIALE (fig. 93)

Cette aponévrose, très forte en arrière, plus mince en avant, est la continuation de l'aponévrose axillaire et des aponévroses de l'épaule, et reçoit en autre des fibres de renforcement des tendons du grand pectoral et du deltoïde. De sa face profonde se détachent deux cloisons intermusculaires, l'une interne allant au bord interne de l'humérus, l'autre externe à son bord externe. Ces cloisons interceptent avec l'humérus deux gaînes; l'une postérieure pour le triceps (B), l'autre antérieure A, subdivisée elle-même en deux gaînes secondaires, une superficielle pour le biceps et le coraco-brachial, une profonde pour le

brachial antérieur. L'aponévrose brachiale offre trois ouvertures principales : la plus importante, interne, semi-lunaire, située au-dessous du milieu du bras, donne passage à la veine basilique et au nerf cutané interne ; les deux autres sont externes et donnent passage l'une, située au tiers inférieur du bras, à la branche cutanée externe du nerf radial, l'autre tout à fait en bas, à la branche cutanée du musculo-cutané.

C. APONÉVROSE ANTIBRACHIALE (fig. 94)

Cette aponévrose enveloppe tout l'avant-bras, sauf la crête du cubitus, à laquelle s'insèrent ses fibres annulaires et qui est placée sous la peau. Continuation de l'aponévrose brachiale, elle est renforcée par des fibres venant de l'expansion du biceps, du tendon du triceps, de l'épitrochlée et de l'épicondyle. Cette aponévrose, plus épaisse en arrière qu'en avant, donne attache par sa partie profonde aux muscles superficiels de l'avant-

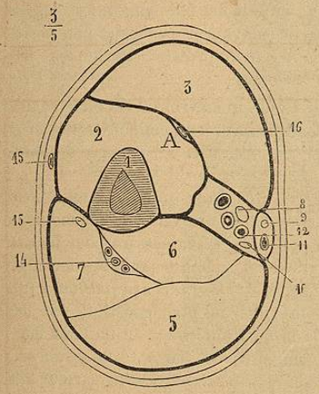

Fig. 93. — *Aponévrose brachiale. Coupe du bras dans sa partie moyenne* (*).

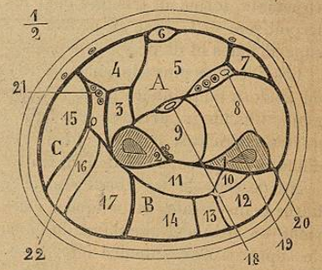

Fig. 94. — *Aponévrose antibrachiale. — Coupe de l'avant-bras à sa partie moyenne* (**).

bras (muscles épicondyliens et épitrochléens) et envoie entre eux des cloisons qui circonscrivent des cônes creux correspondant à chaque muscle. Des cloisons aponévrotiques plus ou moins prononcées isolent les uns des autres les muscles des trois régions et les muscles superficiels de chaque région ; la gaîne du palmaire grêle, tout à fait superficielle, mérite une mention spéciale. Quant aux muscles profonds, à la région antérieure ils n'ont pas de gaîne spéciale ; à la région externe, le court supinateur seul en a une ; à la région postérieure on en trouve deux : une pour le long abducteur et le court extenseur du pouce, l'autre pour le long extenseur du pouce et l'extenseur propre de l'index.

A la partie inférieur de l'avant-bras, l'aponévrose antibrachiale se comporte d'une façon différente en avant et en arrière. En avant, elle se continue avec le ligament annulaire antérieur du carpe. En arrière, elle s'épaissit, se renforce de fibres obliques en bas et en dedans et constitue le *ligament annulaire dorsal du carpe.* A ce niveau elle

(*) A. *Loge aponévrotique antérieure.* — 1) Humérus. — 2) Brachial antérieur. — 3) Biceps. — 4) Loge des vaisseaux. — B) *Loge aponévrotique postérieure.* — 5) Longue portion du triceps. — 6) Vaste interne. — 7) Vaste externe. — 8) Nerf médian. — 9) Nerf brachial cutané interne. — 10) Nerf cubital.— 11) Veine basilique. — 12) Artère humérale avec ses deux veines satellites. — 13) Nerf radial. — 14) Artère humérale profonde. — 15) Veine céphalique. — 16) Nerf musculo-cutané.

(**) A. *Loge aponévrotique antérieure.* — 1) Cubitus. — 2) Radius. — 3) Rond pronateur. — 4) Grand palmaire. — 5) Fléchisseur superficiel. — 6) Palmaire grêle. — 7) Cubital antérieur. — 8) Fléchisseur profond. — 9) Fléchisseur propre du pouce.

B. *Loge postérieure.* — 10) Long extenseur du pouce. — 11) Long abducteur du pouce. — 12) Cubital postérieur. — 13) Extenseur propre du petit doigt. — 14) Extenseur commun des doigts.

C. *Loge externe.* — 15) Long supinateur. — 16) Premier radial externe. — 17) Second radial externe. — 18) Nerf médian. — 19) Artère cubitale. — 20) Nerf cubital. — 21) Artère radiale. — 22) Branche antérieure du nerf radial.

contracte par sa face profonde ou par les cloisons qui en partent, des adhérences avec les crêtes osseuses qui limitent les goutières de l'extrémité inférieure du radius et du cubitus, et forme ainsi avec ces os des canaux ostéo-fibreux, dans lesquels passent les tendons des muscles postérieurs et externes de l'avant-bras qui se rendent à la main.

D. APONÉVROSES DE LA MAIN (1)

Ces aponévroses sont les unes profondes, les autres superficielles. Les aponévroses profondes ou *interosseuses* recouvrent, soit en avant, soit en arrière, les muscles interosseux. Les aponévroses superficielles sont situées : l'une à la face palmaire, *aponévrose palmaire*, l'autre à la face dorsale, *aponévrose dorsale de la main*.

a) *Aponévrose palmaire*

Cette aponévrose recouvre en dedans et en dehors, où elle est très mince, les muscles des éminences thénar et hypothénar et, dans sa partie moyenne, beaucoup plus forte, s'étend comme un pont fibreux d'une éminence à l'autre pour protéger les tendons fléchisseurs, les nerfs et les vaisseaux de la paume de la main.

1° *Aponévrose palmaire moyenne* (fig. 95, 3). — Cette aponévrose, très forte et très résistante, forme un triangle dont les bords correspondent aux deux éminences thénar et hypothénar et la base au niveau de la tête des métacarpiens. Elle se compose de fibres superficielles et de fibres profondes.

Les fibres les plus superficielles (3) ne paraissent être autre chose que l'épanouissement du tendons du palmaire grêle (1), qui s'étalerait en éventail en arrivant à la paume de la main. Ces fibres, arrivées à la base de l'aponévrose palmaire, se ramassent pour former quatre languettes minces, qui se rendent vers la racine des doigts pour s'y terminer d'une façon qui sera décrite plus tard, *languettes cutanées de l'aponévrose palmaire* (9).

Au-dessous de ces fibres superficielles on trouve un plan profond constitué par des fibres transversales et obliques. Elles proviennent de la face antérieure et du bord inférieur du ligament annulaire du carpe, d'une expansion fibreuse partant du pisiforme, des aponévroses palmaire interne et externe. Les fibres transversales sont surtout très prononcées à la base de l'aponévrose, au niveau des articulations métacarpo-phalangiennes et du pli cutané palmaire inférieur. Elles forment là une bandelette forte, large de près de $0^{m},01$ (7), croisant transversalement les fibres verticales et allant en s'élargissant un peu du bord interne au bord externe de la main.

Les connexions de l'aponévrose palmaire avec les parties voisines sont très importantes et présentent une assez grande complication.

A. *Connexions avec la peau.* — Sa face antérieure séparée de la peau par du tissu cellulo-adipeux donne attache en dedans et en haut au palmaire cutané ; de cette face se détachent une quantité de petites brides fibreuses allant à la face profonde de la peau, surtout au niveau des plis que présente cette dernière. Mais c'est surtout à la racine des doigts que se rencontre une disposition particulière très remarquable. Si on suit les quatre languettes cutanées provenant des fibres superficielles de l'aponévrose, on les voit se terminer en partie dans la peau du pli digito-palmaire, en partie en se confondant avec des lamelles fibreuses transversales (11) tout à fait sous-cutanées, tendues entre les racines des doigts ; ces lamelles, *arcades fibreuses interdigitales*, ont une concavité inférieure correspondant aux replis interdigitaux, et sont bien visibles quand on écarte les deux doigts voisins pour augmenter leur tension ; au niveau des doigts elles se continuent par des fibres en X avec un fascia blanchâtre, qui se perd dans le tissu cellulo-adipeux des phalanges.

B. *Connexions avec les tendons fléchisseurs.* — Si l'on incise, pour les rabattre en haut, les quatre languettes cutanées de l'aponévrose palmaire, on voit alors que la bandelette fibreuse transversale correspondant au pli palmaire inférieur se comporte de la

(1) Maslieurat-Lagémard. *De l'anatomie descriptive et chirurgicale des aponévroses et des membranes synoviales de la main (Gazette de Paris*, 1848).

façon suivante. Au niveau des tendons fléchisseurs de chaque doigt elle se soude (8) à la gaîne des tendons, qui peut en être considérée comme un épanouissement ; en effet, en détachant la partie supérieure de l'aponévrose palmaire et en la renversant en bas, on voit se détacher de sa face profonde des cloisons verticales au nombre de huit, qui passent l'une en dedans, l'autre en dehors des tendons fléchisseurs de chaque doigt, en remontant plus haut du côté interne, et se jettent sur l'aponévrose interosseuse anté-

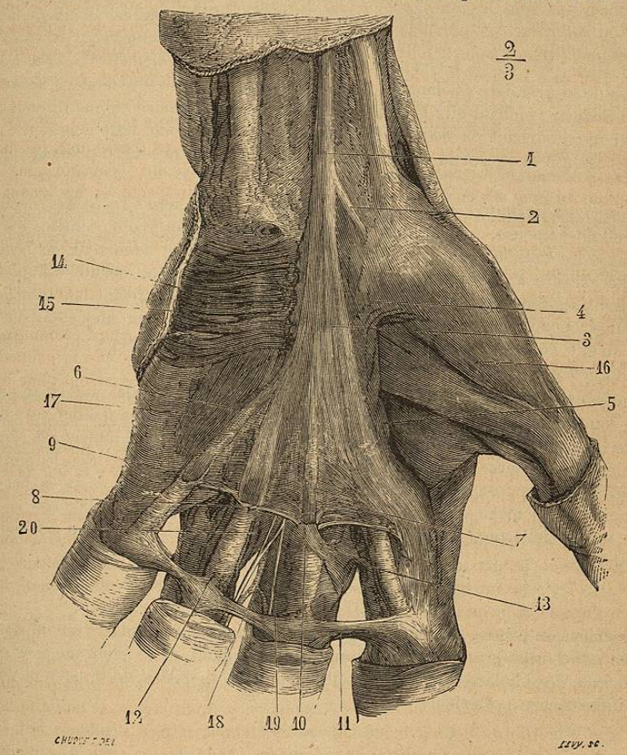

FIG. 95. — *Aponévrose palmaire* (*).

rieure ; elles forment ainsi quatre gaînes, dans lesquelles s'engagent les tendons fléchisseurs. Il résulte de cette disposition qu'on trouve à ce niveau en arrière de l'aponévrose sept arcades, ou mieux sept canaux fibreux, quatre dans lesquels sont les tendons fléchisseurs et qui se continuent avec les gaînes des tendons ; trois intermédiaires à ceux-ci et constitués, en avant par l'aponévrose palmaire, en arrière par le ligament transverse du métacarpe (13) ou la partie inférieure épaissie de l'aponévrose interosseuse antérieure,

(*) 1) Tendon du palmaire grêle. — 2) Son expansion à l'aponévrose de l'éminence thénar. — 3) Fibres longitudinales de l'aponévrose palmaire. — 4) Sa continuation avec l'aponévrose de l'éminence thénar. — 5) Section de l'aponévrose. — 6) Sa réflexion en dedans. — 7) Fibres transversales. — 8) Soudure de ces fibres à la gaîne des tendons. — 9) Languettes cutanées de l'aponévrose. — 10) Section des languettes cutanées. — 11) Arcades aponévrotiques interdigitales. — 12) Leur continuité avec les languettes cutanées. — 13) Ligament transverse du métacarpe. — 14) Palmaire cutané. — 15) Section de la peau au bord cubital de la main. — 16) Aponévrose de l'éminence thénar. — 17) Aponévrose de l'éminence hypothénar. — 18) Artère collatérale des doigts. — 19) Nerf collatéral des doigts. — 20) Lombricaux.

sur les côtés par les gaînes des fléchisseurs et les cloisons qui se détachent de la face profonde de l'aponévrose palmaire ; ces trois canaux donnent passage aux vaisseaux et nerfs collatéraux des doigts (18, 19) et aux lombricaux (20) contenus dans une petite gaîne spéciale.

C. *Terminaison de l'aponévrose palmaire en dedans et en dehors.* — a) *En dehors :* elle se continue au niveau des muscles courts abducteur et court fléchisseur du pouce avec une lame cellulo-graisseuse qui les recouvre, mais qui est distincte de la lamelle aponévrotique mince constituant la gaîne propre de ces muscles. Au-dessous du court adducteur, elle va, en formant une gaîne au premier lombrical, s'insérer à la partie externe de la première phalange de l'index et de la gaîne de ses tendons fléchisseurs, — b) *En dedans :* en haut elle fournit des insertions au palmaire cutané ; plus bas, elle se jette en se recourbant en dedans du tendon du fléchisseur du petit doigt sur l'aponévrose interosseuse et la partie supérieure et interne de la première phalange du petit doigt.

2° *Aponévrose palmaire externe* (fig. 95, 16). — Mince, assez résistante, distincte de la lame cellulo-adipeuse, qui continue le bord externe de l'aponévrose palmaire moyenne, elle recouvre les muscles court abducteur, court fléchisseur et adducteur du pouce. En dehors elle s'insère au bord externe du premier métacarpien, en dedans à l'aponévrose interosseuse antérieure le long du troisième métacarpien en suivant les insertions de l'adducteur du pouce; en haut elle semble une expansion du long abducteur du pouce. La loge qu'elle constitue est divisée en loges secondaires, qui séparent les différents muscles du pouce.

3° *Aponévrose palmaire interne* (fig. 95, 17). — Son feuillet antérieur passe en avant du court abducteur et du court fléchisseur du petit doigt ; ce feuillet part du bord interne de l'aponévrose palmaire moyenne et va s'attacher au bord interne du cinquième métacarpien sur une arcade fibreuse située en dedans de l'opposant. Son feuillet postérieur passe entre l'opposant et les interosseux du quatrième espace et va au bord antérieur du cinquième métacarpien. Il en résulte une loge divisée en deux loges secondaires : une superficielle pour le court abducteur et le court fléchisseur, une profonde pour l'opposant.

b) *Aponévrose dorsale*

Cette aponévrose mince, continue en haut avec le ligament annulaire dorsal du carpe, est soudée aux bords des tendons extenseurs qu'elle réunit, et se continue avec eux sur la face dorsale des phalanges. Un tissu cellulaire lâche la sépare de la peau et de l'aponévrose interosseuse postérieure.

c) *Aponévroses interosseuses*

Ces deux aponévroses, l'une dorsale, l'autre palmaire, complètent avec les faces latérales des métacarpiens les gaînes des interosseux. L'aponévrose antérieure s'épaissit à sa partie inférieure et forme, en avant de la tête des métacarpiens, cette bandelette transversale qui, isolée du reste par la dissection, porte le nom de *ligament transverse du métacarpe.*

E. GAINES TENDINEUSES DES DOIGTS

Ces gaînes commencent en haut au-dessus de la base des premières phalanges et se terminent en bas à la base des troisièmes. Elles se composent de deux parties : une partie palmaire, déjà décrite à propos de l'aponévrose palmaire, et une partie digitale. Celle-ci est constituée par des gouttières fibreuses complétant avec la face antérieure des phalanges le canal ostéo-fibreux qui contient les tendons fléchisseurs. Ces gouttières s'attachent aux bords latéraux des premières et deuxièmes phalanges, qui dans certains endroits (trois quarts supérieurs de la premières phalange, tiers moyen de la deuxième) présentent des crêtes rugueuses ; en bas elles se terminent au niveau de la base des troisièmes phalanges en se soudant insensiblement au tendon du fléchisseur profond ; en haut elles se continuent avec les gaînes formées par l'aponévrose palmaire ; ces gaînes sont très faibles au niveau des articulations, pour permettre les mouvements, et réduites quelquefois à une toile mince; elles sont très épaisses au contraire au niveau des crêtes rugueuses marginales signalées plus haut, et restent béantes après l'ablation des tendons ; les parties épaissies cessent brusquement au lieu de se continuer insensiblement avec les parties minces de ces gaînes. Elles se composent en général de fibres transversales blanc nacré et de fibres obliques entre-croisées en X et visibles surtout au voisinage des articulations. La paroi postérieure de la gaîne est formée par le périoste des phalanges, et dans les intervalles des os par la partie antérieure épaissie de la capsule articulaire décrite à part sous le nom de *ligament glénoïdien.*

Gaînes synoviales du poignet et de la main

Préparation. — Pour insuffler ou injecter ces gaînes synoviales, on pique leurs parois avec un tube très fin, dirigé très obliquement ; de cette façon, le tube une fois retiré, la matière injectée ou l'air ne peuvent refluer par l'ouverture qu'on peut du reste fermer au besoin de diverses façons (ligatures, torsions, etc). Il faut de grandes précautions pour ne pas ouvrir ces gaînes dans leur dissection.

A. SYNOVIALES POSTÉRIEURES DU POIGNET

En allant du bord radial vers le bord cubital, on trouve des gaînes ostéo-fibreuses pour les tendons des muscles suivants : 1° long abducteur et court extenseur du pouce; 2° radiaux externes ; 3° long extenseur du pouce ; 4° extenseur commun des doigts et extenseur propre de l'index ; 5° extenseur propre du petit doigt ; 6° cubital postérieur.

Chacune de ces gaînes est tapissée par une synoviale, qui a la forme d'un manchon, dont un feuillet tapisse la paroi de la gaîne, l'autre le tendon ; le point de réflexion d'un feuillet à l'autre forme en haut et en bas un cul-de-sac et peut se faire à un niveau plus ou moins élevé, d'où dépend la longueur de la gaîne.

Voici les dispositions ordinaires de ces synoviales, susceptibles du reste de grandes variétés individuelles :

1° *La gaîne commune des long abducteur et court extenseur du pouce* remonte à $0^m,02$ au-dessus de l'apophyse styloïde ; en bas, elle se bifurque, et la bifurcation du court extenseur atteint l'extrémité supérieure du premier métacarpien.

2° *La gaîne des radiaux* communique souvent avec celle du long extenseur du pouce. Elle remonte à $0^m,025$ au-dessus de l'interligne articulaire et descend en bas en se bifurquant jusque près de leur insertion. Il peut arriver que le premier radial externe ait une gaîne à part remontant quelquefois très haut. Au-dessus de cette gaîne des radiaux, on trouve souvent, entre ces muscles et les long abducteur et court extenseur du pouce, une bourse séreuse oblongue située le long du bord externe de l'avant-bras au-dessus de son quart inférieur.

3° *La gaîne du long extenseur du pouce* communique souvent avec celle des radiaux ; elle remonte en haut à $0^m,025$ au-dessus de l'interligne articulaire et descend jusqu'au métacarpien.

4° *La gaîne commune de l'extenseur commun des doigts et de l'extenseur propre de l'index* remonte moins haut que les précédentes ($0^m,015$ à $0^m,02$) et descend en dedans jusqu'à la base du quatrième doigt, mais pour l'index elle n'atteint pas le métacarpe.

5° *La gaîne de l'extenseur du petit doigt* atteint en haut le même niveau que la précédente, en bas elle atteint le milieu du cinquième métacarpien.

6° *La gaîne du cubital postérieur* remonte en haut à $0^m,015$ au-dessus de l'apophyse styloïde du cubitus ; en bas elle va jusqu'à l'extrémité supérieure du cinquième métacarpien.

B. SYNOVIALES ANTÉRIEURES DU POIGNET ET DE LA MAIN (fig. 96)

Les synoviales antérieures affectées aux tendons fléchisseurs se présentent sous des

formes très variables, qu'on peut rattacher à deux types extrêmes, entre lesquels on trouve tous les degrés intermédiaires.

1° *Dans le premier type* (A), qui, quoique peu fréquent, représente le type vrai, on trouve deux synoviales au poignet et cinq synoviales pour les doigts : 1° des *synoviales du poignet*, l'une, *externe*, entoure le tendon du long fléchisseur du pouce ; elle remonte jusqu'au niveau de l'articulation radio-carpienne et descend jusqu'au niveau de l'articulation métacarpo-phalangienne ; l'autre *interne*, entoure les tendons des fléchisseurs superficiel et profond ; elle remonte en haut au même niveau que la précédente ; en bas elle forme quatre culs-de-sac correspondant aux quatre derniers doigts ; les trois culs-de-sac externes descendent un peu au-dessous de la base des métacarpiens ; le quatrième ou celui du petit doigt descend jusque près de l'articulation métacarpo-phalangienne ; 2° les *gaînes synoviales des doigts* tapissent les gaînes ostéo-fibreuses des tendons fléchisseurs superficiel et profond, et entourent ces tendons ; elles ne remontent pas à la même hauteur pour le pouce, le petit doigt et les trois doigts médians. Pour ceux-ci elles ne remontent que jusqu'à l'articulation métacarpo-phalangienne et forment là, par conséquent, un cul-de-sac assez éloigné des culs-de-sac correspondants de la synoviale interne du poignet ; celles du pouce et du petit doigt, au contraire, remontent jusqu'à la rencontre des culs-de-sac correspondants des synoviales du poignet, dont elles ne sont séparées que par des lamelles très minces.

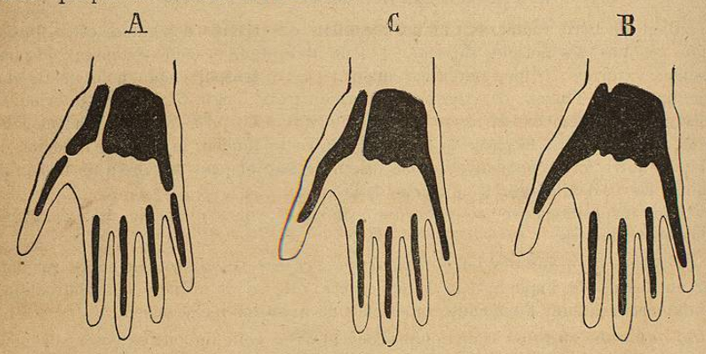

Fig. 96. — *Synoviales antérieures du poignet et de la main* (*).

2° *Dans le second type* (B), ces cloisons qui séparsnt ces culs-de-sac du pouce et du poignet se détruisent ; en même temps au poignet une communication s'établit entre les deux synoviales du long fléchisseur du pouce et des fléchisseurs communs des doigts, et alors on n'a plus qu'une seule grande synoviale, qui envoie deux prolongements pour le pouce et le petit doigt, les trois synoviales des doigts médians restant distinctes. La communication des deux gaînes du poignet, variable comme disposition, se fait toujours, en arrière des tendons de l'index, par une ouverture plus ou moins large.

Comme formes intermédiaires, les plus fréquentes sont : 1° celles où l'on a deux synoviales au poignet se prolongeant, l'interne jusqu'au petit doigt, l'externe jusqu'au pouce (C) ; 2° celle où la gaîne digitale du petit doigt est indépendante de la gaîne interne du poignet.

Ces synoviales du poignet, lorsqu'elles sont distendues par l'insufflation, l'injection ou des liquides patologiques, se trouvent étranglées à leur partie moyenne dans le canal inextensible radio-carpien, et dilatées au-dessus et au-dessous du ligament annulaire du carpe, ce qui leur donne la forme d'un sablier.

Tous les tendons fléchisseurs, sauf le tendon du fléchisseur superficiel du petit doigt,

(*) A, B) Types extrêmes. — C) Type intermédiaire le plus commun. — Voir le texte pour l'explication.

libre dans toute son étendue, sont reliés entre eux par des lames celluleuses assez fortes, qui les rattachent à la paroi antérieure de la gaîne ; ces adhérences sont surtout très prononcées pour le tendon superficiel de l'annulaire.

Les gaînes synoviales des doigts présentent des replis fibro-séreux (freins des tendons) rattachant les tendons à la paroi postérieure de la gaîne et déjà décrits à propos des tendons fléchisseurs.

La partie palmaire de la synoviale interne se divise en trois loges : 1° une loge prétendineuse comprise entre le feuillet pariétal antérieur et les tendons superficiels ; 2° une loge intertendineuse, entre les tendons superficiels et profonds ; 3° une loge rétro-tendineuse, entre les tendons profonds et le feuillet pariétal postérieur. C'est cette dernière, la plus étendue, qui communique avec la gaîne digitale du petit doigt (*Schwartz*, Rech. sur les gaînes synoviales de la face palmaire de la main, 1878).

CHAPITRE VII

MUSCLES DU MEMBRE INFÉRIEUR

ARTICLE I — MUSCLES DU BASSIN

Les muscles du bassin occupent la région antérieure et la région postérieure.

§ I. — Muscles de la région antérieure

Préparation. — L'abdomen une fois ouvert et les organes qu'il contient enlevés, décoller le péritoine qui revêt les régions iliaque et lombaire ; détacher le facia iliaca en conservant la bandelette tendineuse du petit psoas qui va s'attacher à l'éminence iléo-pectinée.

Dans cette région on ne trouve qu'un seul muscle, le psoas et iliaque, auquel est annexé un petit muscle, le petit psoas.

Psoas et iliaque (fig. 97)

Ce muscle se compose de deux portions ayant une insertion inférieure commune, le grand psoas et le muscle iliaque.

1° *Grands psoas* (fig. 97, 1). — Il s'insère en haut *sur les parties latérales des disques intervertébraux*, depuis la douzième vertèbre dorsale jusqu'au sacrum, et, dans l'intervalle des disques, à des arcades tendineuses circonscrivant, avec les gouttières du corps des vertèbres lombaires, des ouvertures pour le passage des artères et des veines lombaires ; il s'insère, en outre, *au bord inférieur des apophyses transverses des vertèbres lombaires* et aux alentours de la partie supérieure de l'articulation sacro-iliaque. De là ses fibres charnues se réunissent en un faisceau fusiforme, qui descend un peu obliquement en dehors, se réfléchit sur le bord antérieur de l'os iliaque, se porte ensuite en arrière, et, après avoir reçu, sur le bord externe de son tendon, les fibres du muscle iliaque, va s'attacher au *petit trochanter* (fig. 26, H).

2° La portion *iliaque* (fig. 97, 3), aplatie, triangulaire, naît de *la fosse iliaque interne* (fig. 24, A) par des fibres charnues qui convergent vers le tendon du grand psoas et se confondent avec lui vers son bord externe.