formes très variables, qu'on peut rattacher à deux types extrêmes, entre lesquels on trouve tous les degrés intermédiaires.

1° *Dans le premier type* (A), qui, quoique peu fréquent, représente le type vrai, on trouve deux synoviales au poignet et cinq synoviales pour les doigts : 1° des *synoviales du poignet*, l'une, *externe*, entoure le tendon du long fléchisseur du pouce ; elle remonte jusqu'au niveau de l'articulation radio-carpienne et descend jusqu'au niveau de l'articulation métacarpo-phalangienne ; l'autre *interne*, entoure les tendons des fléchisseurs superficiel et profond ; elle remonte en haut au même niveau que la précédente ; en bas elle forme quatre culs-de-sac correspondant aux quatre derniers doigts ; les trois culs-de-sac externes descendent un peu au-dessous de la base des métacarpiens ; le quatrième ou celui du petit doigt descend jusque près de l'articulation métacarpo-phalangienne ; 2° les *gaînes synoviales des doigts* tapissent les gaînes ostéo-fibreuses des tendons fléchisseurs superficiel et profond, et entourent ces tendons ; elles ne remontent pas à la même hauteur pour le pouce, le petit doigt et les trois doigts médians. Pour ceux-ci elles ne remontent que jusqu'à l'articulation métacarpo-phalangienne et forment là, par conséquent, un cul-de-sac assez éloigné des culs-de-sac correspondants de la synoviale interne du poignet ; celles du pouce et du petit doigt, au contraire, remontent jusqu'à la rencontre des culs-de-sac correspondants des synoviales du poignet, dont elles ne sont séparées que par des lamelles très minces.

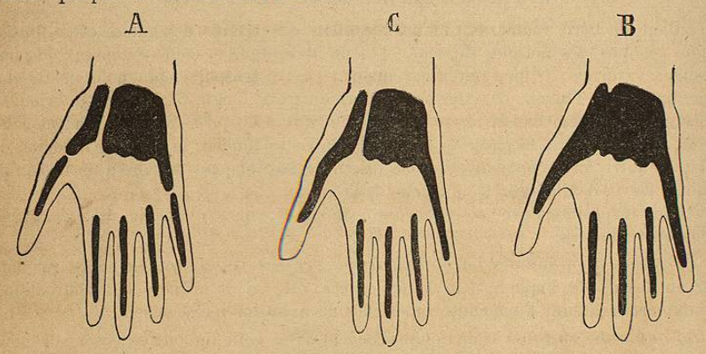

Fig. 96. — *Synoviales antérieures du poignet et de la main* (*).

2° *Dans le second type* (B), ces cloisons qui séparsnt ces culs-de-sac du pouce et du poignet se détruisent ; en même temps au poignet une communication s'établit entre les deux synoviales du long fléchisseur du pouce et des fléchisseurs communs des doigts, et alors on n'a plus qu'une seule grande synoviale, qui envoie deux prolongements pour le pouce et le petit doigt, les trois synoviales des doigts médians restant distinctes. La communication des deux gaînes du poignet, variable comme disposition, se fait toujours, en arrière des tendons de l'index, par une ouverture plus ou moins large.

Comme formes intermédiaires, les plus fréquentes sont : 1° celles où l'on a deux synoviales au poignet se prolongeant, l'interne jusqu'au petit doigt, l'externe jusqu'au pouce (C) ; 2° celle où la gaîne digitale du petit doigt est indépendante de la gaîne interne du poignet.

Ces synoviales du poignet, lorsqu'elles sont distendues par l'insufflation, l'injection ou des liquides patologiques, se trouvent étranglées à leur partie moyenne dans le canal inextensible radio-carpien, et dilatées au-dessus et au-dessous du ligament annulaire du carpe, ce qui leur donne la forme d'un sablier.

Tous les tendons fléchisseurs, sauf le tendon du fléchisseur superficiel du petit doigt,

(*) A, B) Types extrêmes. — C) Type intermédiaire le plus commun. — Voir le texte pour l'explication.

libre dans toute son étendue, sont reliés entre eux par des lames celluleuses assez fortes, qui les rattachent à la paroi antérieure de la gaîne ; ces adhérences sont surtout très prononcées pour le tendon superficiel de l'annulaire.

Les gaînes synoviales des doigts présentent des replis fibro-séreux (freins des tendons) rattachant les tendons à la paroi postérieure de la gaîne et déjà décrits à propos des tendons fléchisseurs.

La partie palmaire de la synoviale interne se divise en trois loges : 1° une loge prétendineuse comprise entre le feuillet pariétal antérieur et les tendons superficiels ; 2° une loge intertendineuse, entre les tendons superficiels et profonds ; 3° une loge rétro-tendineuse, entre les tendons profonds et le feuillet pariétal postérieur. C'est cette dernière, la plus étendue, qui communique avec la gaîne digitale du petit doigt (*Schwartz*, Rech. sur les gaînes synoviales de la face palmaire de la main, 1878).

CHAPITRE VII

MUSCLES DU MEMBRE INFÉRIEUR

ARTICLE I — MUSCLES DU BASSIN

Les muscles du bassin occupent la région antérieure et la région postérieure.

§ I. — Muscles de la région antérieure

Préparation. — L'abdomen une fois ouvert et les organes qu'il contient enlevés, décoller le péritoine qui revêt les régions iliaque et lombaire ; détacher le facia iliaca en conservant la bandelette tendineuse du petit psoas qui va s'attacher à l'éminence iléo-pectinée.

Dans cette région on ne trouve qu'un seul muscle, le psoas et iliaque, auquel est annexé un petit muscle, le petit psoas.

Psoas et iliaque (fig. 97)

Ce muscle se compose de deux portions ayant une insertion inférieure commune, le grand psoas et le muscle iliaque.

1° *Grands psoas* (fig. 97, 1). — Il s'insère en haut *sur les parties latérales des disques intervertébraux*, depuis la douzième vertèbre dorsale jusqu'au sacrum, et, dans l'intervalle des disques, à des arcades tendineuses circonscrivant, avec les gouttières du corps des vertèbres lombaires, des ouvertures pour le passage des artères et des veines lombaires ; il s'insère, en outre, *au bord inférieur des apophyses transverses des vertèbres lombaires* et aux alentours de la partie supérieure de l'articulation sacro-iliaque. De là ses fibres charnues se réunissent en un faisceau fusiforme, qui descend un peu obliquement en dehors, se réfléchit sur le bord antérieur de l'os iliaque, se porte ensuite en arrière, et, après avoir reçu, sur le bord externe de son tendon, les fibres du muscle iliaque, va s'attacher au *petit trochanter* (fig. 26, H).

2° La portion *iliaque* (fig. 97, 3), aplatie, triangulaire, naît de *la fosse iliaque interne* (fig. 24, A) par des fibres charnues qui convergent vers le tendon du grand psoas et se confondent avec lui vers son bord externe.

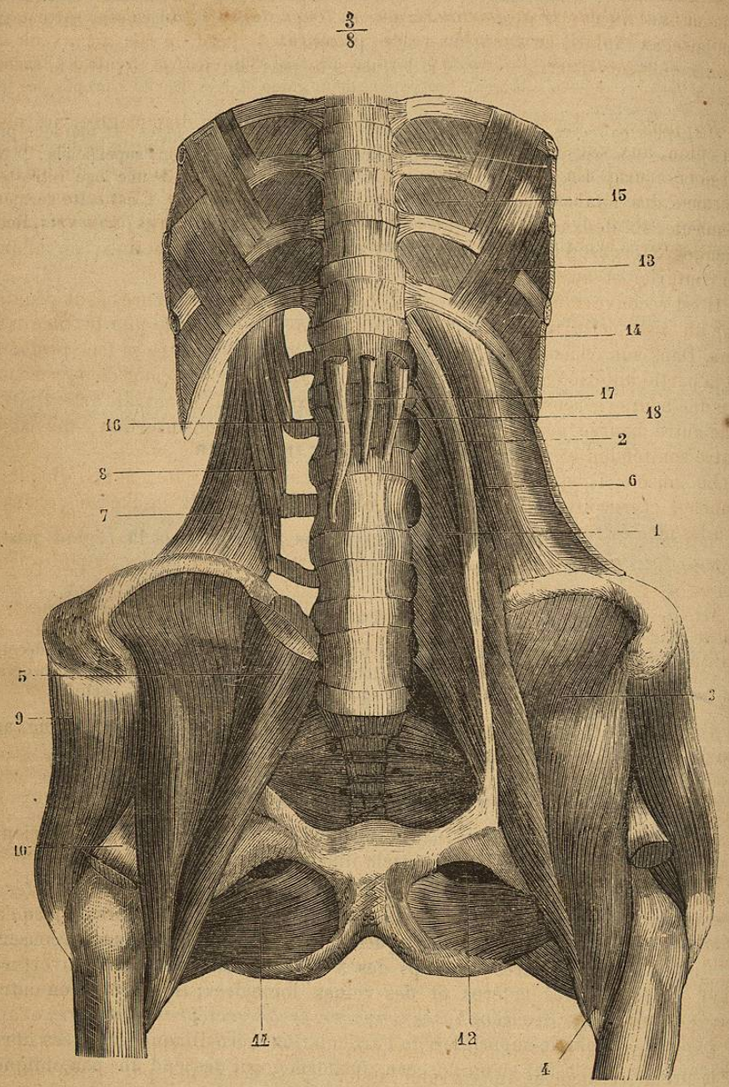

FIG. 97. — *Psoas et iliaque et carré des lombes* (*).

(*) 1) Grand psoas. — 2) Petit psoas. — 2) Iliaque. — 4) Insertion au petit trochanter. — 5) Psoas coupé. — 6) Carré des lombes. — 7) Ses faisceaux externes. — 8) Ses faisceaux internes. — 9) Moyen fessier. — 10) Tendon du droit antérieur coupé. — 11) Obturateur externe. — 12) Gouttière obturatrice, 13) Sous-costaux. — 14) Intercostaux internes. — 15) Intercostaux externes. — 16) Pilier droit du diaphragme. — 17, 18) Pilier gauche naissant par deux faisceaux.

3° *Petit psoas* (fig. 97, 2). — Ce petit muscle, qui manque souvent, s'attache en haut au *corps de la douzième vertèbre dorsale,* descend, en formant un faisceau aplati, en avant du grand psoas, et se perd en bas au niveau de l'*éminence iléo-pectinée* (fig. 24, F), dans le périoste de l'os coxal et le fascia iliaca.

Rapports. — Le psoas répond en avant à l'arcade du diaphragme, au rein, au côlon, aux vaisseaux iliaques externes, et, plus bas, à l'arcade crurale et au nerf crural. En arrière il recouvre les apophyses transverses lombaires, le carré des lombes, le bord antérieur de l'os iliaque et l'articulation coxo-fémorale. En dedans il répond au corps des vertèbres lombaires, aux vaisseaux iliaques externes, à l'artère fémorale et au bord externe du pectiné ; en dehors au couturier et au droit antérieur.

Il est recouvert d'une aponévrose, le fascia iliaca ; ses fibres sont réunies par un tissu cellulaire très délicat, qui donne à ce muscle une texture très fine. Dans son épaisseur se trouve le plexus lombaire. Entre sa face profonde et la partie antérieure de la capsule de l'articulation coxo-fémorale se rencontre une bourse séreuse communiquant quelquefois avec la synoviale articulaire ; une autre bourse séreuse plus petite existe près de son insertion inférieure, entre son tendon et le petit trochanter.

Le muscle iliaque répond en avant, au cæcum à droite, à l'S iliaque à gauche, et recouvre la fosse iliaque interne. Au-dessous de l'arcade crurale il à les mêmes rapports que le psoas.

Nerfs. — Ces muscles sont innervés par les branches collatérales du plexus lombaires (psoas) et du nerf crural (iliaque).

Action. — Il est fléchisseur de la cuisse sur le bassin et en même temps rotateur de la cuisse en dehors. Si le fémur est fixe, il fléchit le bassin et le tronc et tourne sa face antérieure du côté opposé.

§ II. — Muscles de la région postérieure

Préparation. — Tendre les muscles par un billot placé sous l'abdomen. Faire à la peau une incision verticale allant de l'anus aux apophyses épineuses des vertèbres lombaires ; faire tomber sur cette incision deux autres incisions, l'une supérieure, horizontale au niveau de la crête iliaque, l'autre inférieure, oblique, suivant le pli de la fesse. Enlever l'aponévrose qui recouvre le grand fessier en même temps que le lambeau cutané, en disséquant chaque faisceau du muscle dans toute sa longueur avant de passer aux faisceaux suivants. Pour mettre à découvert le moyen fessier, couper le grand fessier près de ses insertions pelviennes et le renverser en dehors. Pour isoler le petit du moyen fessier, commencer la dissection par le bord postérieur. L'obturateur externe est mis à découvert par l'ablation du carré crural ; il sera utile de l'étudier par sa face antérieure, après avoir enlevé les adducteurs, le pectiné et le psoas et iliaque. Les autres muscles ne présentent pas de difficulté. Pour voir la partie intra-pelvienne de l'obturateur interne et du pyramidal, il faut faire une coupe verticale antéro-postérieure du bassin, ou bien désarticuler l'os iliaque du côté opposé à la préparation. Les bourses séreuses de ces divers muscles, surtout celles de l'obturateur interne et des jumeaux, demandent une attention spéciale.

Les muscles de la région postérieure du bassin se divisent en quatre couches : 1° la première formée par le grand fessier ; 2° la deuxième, par le moyen fessier ; 3° la troisième, par le petit fessier, le pyramidal, l'obturateur interne et les jumeaux et le carré crural ; 4° la quatrième, par l'obturateur externe.

I. Première couche

Grand fessier (fig. 100, A, 1)

Ce muscle, qui forme la saillie de la fesse et dont l'épaisseur atteint plus de

0m,025, est large, rhomboïdal et présente quatre bords ; deux de ces bords sont verticaux et correspondent à ses insertions ; les deux autres sont obliques en bas et en dehors, et vont, le supérieur, de la partie postérieure de la crête iliaque au sommet du grand trochanter; l'inférieur, qui détermine le pli de la fesse, du sommet du coccyx à la réunion du tiers supérieur et du tiers moyen du fémur; ce bord inférieur qui, dans la station droite, recouvre la tubérosité de l'ischion, dans la station assise la laisse à découvert.

Insertions. — Ses insertions internes se font à l'aponévrose du moyen fessier (fig. 100, A, 3), *à la ligne courbe postérieure de l'os coxal* et à *la partie la plus reculée de la fosse iliaque externe* (fig. 25, A), à l'aponévrose de la masse commune, *à la partie externe du sacrum et au bord du coccyx* (fig. 8, FF') et à la partie postérieure du grand ligament sacro-sciatique. De là ses fibres se portent obliquement en bas et en dehors et s'attachent à la *bifurcation externe de la ligne âpre* (fig. 26, A), depuis le grand trochanter jusqu'au tiers moyen du fémur, par un tendon épais qui s'enfonce en bas entre le vaste externe et le grand adducteur en envoyant une expansion à l'aponévrose crurale.

Il est recouvert par une aponévrose, qui envoie dans son épaisseur des cloisons fibreuses le divisant en faisceaux distincts et volumineux. Deux bourses séreuses séparent son tendon du grand trochanter et du vaste externe ; on en trouve quelquefois une troisième entre sa face profonde et l'ischion.

Rapports. — Recouvert par une couche graisseuse plus ou moins épaisse, il recouvre les muscles de la deuxième et de la troisième couche, la partie supérieure des muscles postérieurs de la cuisse, le grand adducteur, les vaisseaux et nerfs fessiers supérieurs et inférieurs et le grand nerf sciatique. Son bord supérieur aminci s'applique sur l'aponévrose du moyen fessier.

Nerfs. — Il est innervé par le nerf fessier inférieur.

Action. — Il est extenseur et rotateur en dehors de la cuisse Si le fémur est fixé, il étend le bassin sur la cuisse et fait tourner sa face antérieure du côté opposé; il agit dans le saut, la course, l'action de monter un escalier, etc. Le rôle qui lui est attribué dans la station droite, reviendrait, d'après Duchesne, aux muscles moyen et petit fessiers et aux muscles postérieures de la cuisse.

II. Deuxième couche

Moyen fessier (fig. 100, B, 1)

Ce muscle, rayonné, en éventail, s'attache en haut *à la fosse iliaque externe dans l'espace compris entre les deux lignes courbes* (fig. 25, B), *aux trois quarts antérieurs de la lèvre externe de la crête iliaque* et à la face profonde d'une aponévrose partant de cette crête, enfin *à l'épine iliaque antérieure et supérieure* par une bandelette commune avec le tenseur du fascia lata. De là ses fibres convergent vers le *grand trochanter* et s'insèrent par un tendon court et aplati à la face externe, suivant une ligne oblique en bas et en avant (fig. 26, B). Entre ce tendon et le grand trochanter se trouve une bourse séreuse.

Rapports. — Recouvert par une aponévrose brillante, et dans sa partie postérieure par le grand fessier, il recouvre le petit fessier, dont le bord antérieur se confond avec le sien ; son bord postérieur répond au bord supérieur du pyramidal, et à la sortie des vaisseaux et nerfs fessiers supérieurs.

Nerfs. — Il est innervé par le nerf fessier supérieur, qui le pénètre par sa face profonde.

Action. — Les différents faisceaux, quand ils agissent isolément n'ont pas la même action ; le faisceau moyen est abducteur de la cuisse ; l'antérieur est fléchisseur et rotateur en dedans; cette action de flexion est surtout marquée quand la cuisse est déjà à demi fléchie sur le bassin; le faisceau postérieur est extenseur et rotateur en dehors. Il peut donc être à la fois, suivant les fibres qui se contractent, congénère ou antagoniste du grand fessier. Quand il se contracte en totalité, il est abducteur et extenseur. C'est lui qui agit surtout dans la station droite (Duchenne).

III. Troisième couche

La troisième couche se compose de plusieurs muscles, qui rayonnent du bassin vers le grand trochanter ; de ces muscles, les uns s'attachent à l'extérieur du bassin (petit fessier, jumeaux, carré crural), les autres à l'intérieur (pyramidal et obturateur interne). En allant d'avant en arrière et de haut en bas, on trouve successivement le petit fessier, le pyramidal, l'obturateur interne avec les jumeaux, le carré crural. Les quatre derniers ont reçu le nom collectif de *muscles pelvi-trochantériens.*

1° Petit fessier (fig. 99, B, 4)

Ce muscle, disposé en éventail très régulier, s'attache en haut à *toute la partie de la fosse iliaque externe sous-jacente à la ligne courbe antérieure*, et *à la partie antérieure de la crête iliaque* (fig. 25, C); de là ses fibres se portent sur la surface profonde d'un tendon aplati et allongé qui va s'insérer au *bord antérieur et à la partie antérieure du bord supérieur du grand trochanter* (fig. 26, C). Les fibres qui s'attachent à la fosse iliaque et à l'épine iliaque forment deux faisceaux distincts.

Son bord antérieur est fréquemment confondu avec celui du moyen fessier, comme s'il se réfléchissait en dehors pour se continuer avec ce dernier, de sorte que la séparation des deux muscles à ce niveau est quelquefois difficile. Une bourse séreuse sépare son tendon du grand trochanter.

Rapports. — Recouvert par le moyen fessier, il recouvre la partie supérieure de la capsule de l'articulation coxo-fémorale, dont il est séparé par une lamelle aponévrotique, et à laquelle son tendon envoie une expansion fibreuse.

Nerfs. — Il est innervé par le nerf fessier supérieur.

Action. — Il est abducteur de la cuisse et rotateur en dedans par ses fibres antérieures, en dehors par les postérieures.

2° Pyramidal (fig. 100, 4)

Ce muscle, allongé, fusiforme, situé en partie dans la cavité pelvienne, s'étend presque transversalement vers le grand trochanter avec une légère obliquité en bas et en dehors.

Il s'insère en dedans par trois digitations, à *la face antérieure du sacrum*, au niveau des gouttières des deuxième, troisième et quatrième trous sacrés fig. 8, B), à la face antérieure du grand ligament sacro-sciatique et à la partie supérieure de l'échancrure sciatique. De là ses fibres se réunissent en un faisceau qui sort du bassin par la grande échancrure sciatique, et se termine par un tendon qui s'attache *au bord supérieur du grand trochanter* (fig. 26, D), derrière le petit fessier, au-dessus de l'obturateur interne.

Rapports. — Dans le bassin il est en rapport, en avant, avec le rectum, les vaisseaux hypogastriques et le plexus sacré. Hors du bassin, il répond, en avant, à l'articulation coxo-fémorale, en arrière du grand fessier ; son bord supérieur, contigu au bord postérieur du moyen fessier, en est séparé par l'émergence des vaisseaux et nerfs fessiers supérieurs ; sous son bord inférieur, contigu à l'obturateur interne, émergent les vaisseaux et nerfs fessiers inférieurs et honteux internes, le grand nerf sciatique et le nerf de l'obturateur interne.

Nerfs. — Il est innervé par une branche collatérale du plexus sacré.

Action. — Il est abducteur, rotateur en dehors, et extenseur de la cuisse.

3° Obturateur interne et jumeaux (fig. 100, B, 5)

Ce muscle, rayonné, situé en partie dans la cavité pelvienne, se réfléchit derrière la branche supérieure de l'ischion et se réunit là à deux petits faisceaux musculaires, muscles jumeaux, avec lesquels il s'insère au grand trochanter.

Il s'insère en dedans à la face interne de l'os iliaque (fig. 24, G), *à tout le pourtour du trou obturateur, à la face interne de la membrane obturatrice*, et à l'arcade fibreuse, convertissant en canal la gouttière obturatrice ; de là ses fibres convergent vers la petite échancrure sciatique, se réfléchissent dans une gouttière située au-dessus de l'ischion, et vont s'attacher, par un tendon fasciculé qui paraît sur la face profonde du muscle, *au bord supérieur du grand trochanter*, au-dessous du pyramidal (fig. 26, E). Au niveau de sa réflexion, ce muscle est reçu dans une gouttière constituée par deux faisceaux charnus accessoires, muscles *jumeaux*, l'un *supérieur*, naissant de l'*épine sciatique* (fig. 25, U), l'autre *inférieur*, de *la partie supérieure de l'ischion* (fig. 25, T) ; ces muscles se réunissent au tendon de l'obturateur interne pour aller s'attacher avec lui au grand trochanter.

On trouve une bourse séreuse au point de réflexion du muscle, entre la face profonde du muscle et la gouttière sus-ichiatique ; une autre existe entre son tendon et la gouttière des jumeaux ; elles communiquent quelquefois.

Rapports. — Dans le bassin, il est en rapport en arrière avec l'aponévrose pubienne et le releveur de l'anus, dont il est séparé dans sa partie inférieure par la graisse de l'excavation ischio-rectale ; il sort du bassin par la petite échancrure sciatique, où passent aussi les vaisseaux honteux internes et le nerf du même nom. Hors du bassin, il recouvre l'articulation coxo-fémorale et est recouvert par le grand nerf sciatique, les vaisseaux et nerfs fessiers inférieurs et le muscle grand fessier.

Nerfs. — L'obturateur interne et le jumeau supérieur sont innervés par le nerfs de l'obturateur interne, branche du plexus sacré ; le jumeau inférieur l'est par une branche du carré crural.

Action. — Il est rotateur en dehors de la cuisse.

4° Carré crural (fig. 100, B, 6)

Ce muscle, quadrangulaire, exactement transversal, s'attache en dedans au *bord externe de l'ischion* (fig. 25, S), en avant du demi-membraneux ; en dehors à une *crête située entre le grand et le petit trochanter*, crête intertrochantérienne (fig. 26, F). Il est souvent séparé du petit trochanter par une bourse séreuse.

Rapports. — Recouvert par le grand fessier, le grand nerf sciatique et les vaisseaux et nerfs fessiers inférieurs, il recouvre l'obturateur externe et le petit trochanter. Son bord supérieur est contigu au jumeau inférieur, son bord inférieur au bord supérieur du grand adducteur, dont le séparent les vaisseaux circonflexes internes, mais avec lequel il est souvent en partie confondu.

Nerfs. — Il est innervé par une branche collatérale postérieure du plexus sacré.

Action. — Il est rotateur en dehors de la cuisse.

IV. Quatrième couche

Obturateur externe (fig. 99, B, 7)

Ce muscle, aplati, triangulaire, s'attache *au pourtour du trou obturateur* (fig. 25, P), sauf en dehors, et *à la face antérieure de l'aponévrose obturatrice* ; de là ses fibres, divisées souvent en deux ou trois faisceaux, se portent en dehors vers un tendon qui va s'attacher au fond de la *cavité digitale* (fig. 26, G).

Rapports. — Recouvert en avant par le pectiné, les adducteurs et le psoas et iliaque, en arrière par le carré crural, il forme une sorte de sangle sous le col du fémur et renforce la partie inférieure de la capsule articulaire ; son bord supérieur correspond exactement à l'échancrure cotyloïdienne.

Nerfs. — Il est innervé par une branche du nerf obturateur.

Action. — Il est rotateur de la cuisse en dehors ; en outre, il constitue au-dessous du col du fémur une véritable sangle, qui le soutient et protège l'échancrure cotyloïdienne et la partie inférieure de la capsule.

ARTICLE II — MUSCLES DE LA CUISSE

Préparation. — Faire une incision longitudinale sur la face antérieure ou sur la face postérieure de la cuisse, suivant qu'on commence la préparation par la région antérieure ou par la région postérieure, et prolonger cette incision jusqu'au tiers supérieur de la jambe. Faire en avant une incision oblique dans la direction de l'arcade crurale, depuis le pubis jusqu'à l'épine iliaque antérieure et supérieure, et la dépassant même pour aller rejoindre l'incision transversale faite pour la préparation des muscles postérieurs du bassin. Ces muscles ne présentent aucune difficulté. On fera bien de lier la veine crurale et la saphène qui, sans cela, donnerait beaucoup de sang pendant la dissection. Pour le muscle tenseur du fascia lata, conserver une bandelette de l'aponévrose depuis son corps charnu jusqu'au tibia.

Ces muscles se composent de trois espèces de faisceaux : 1° les uns, mono-articulaires, vont du bassin au fémur ou du fémur aux os de la jambe ; 2° les autres, bi-articulaires, vont du bassin aux os de la jambe. Les premiers n'agissent que sur les mouvements d'une articulation, les seconds sur ceux de la hanche et du genou. Ces muscles forment trois groupes : un antérieur, un interne, un postérieur.

I. Muscles antérieurs de la cuisse

Les muscles antérieurs de la cuisse sont au nombre de trois : deux superficiels ; le couturier et le tenseur du fascia lata, un profond, le triceps fémoral.

1° Couturier (fig. 98, A, 4)

Ce muscle, le plus long de tous les muscles du corps, large de deux travers de doigt, aplati, décrit une spirale allongée de la partie supérieure et externe de la cuisse à la partie supérieure et interne de la jambe.