*Rapports.* — Dans le bassin il est en rapport, en avant, avec le rectum, les vaisseaux hypogastriques et le plexus sacré. Hors du bassin, il répond, en avant, à l'articulation coxo-fémorale, en arrière du grand fessier ; son bord supérieur, contigu au bord postérieur du moyen fessier, en est séparé par l'émergence des vaisseaux et nerfs fessiers supérieurs ; sous son bord inférieur, contigu à l'obturateur interne, émergent les vaisseaux et nerfs fessiers inférieurs et honteux internes, le grand nerf sciatique et le nerf de l'obturateur interne.

*Nerfs.* — Il est innervé par une branche collatérale du plexus sacré.

*Action.* — Il est abducteur, rotateur en dehors, et extenseur de la cuisse.

**3° Obturateur interne et jumeaux** (fig. 100, B, 5)

Ce muscle, rayonné, situé en partie dans la cavité pelvienne, se réfléchit derrière la branche supérieure de l'ischion et se réunit là à deux petits faisceaux musculaires, muscles jumeaux, avec lesquels il s'insère au grand trochanter.

Il s'insère en dedans à la face interne de l'os iliaque (fig. 24, G), *à tout le pourtour du trou obturateur, à la face interne de la membrane obturatrice*, et à l'arcade fibreuse, convertissant en canal la gouttière obturatrice ; de là ses fibres convergent vers la petite échancrure sciatique, se réfléchissent dans une gouttière située au-dessus de l'ischion, et vont s'attacher, par un tendon fasciculé qui paraît sur la face profonde du muscle, *au bord supérieur du grand trochanter*, au-dessous du pyramidal (fig. 26, E). Au niveau de sa réflexion, ce muscle est reçu dans une gouttière constituée par deux faisceaux charnus accessoires, muscles *jumeaux*, l'un *supérieur*, naissant de l'*épine sciatique* (fig. 25, U), l'autre *inférieur*, de *la partie supérieure de l'ischion* (fig. 25, T) ; ces muscles se réunissent au tendon de l'obturateur interne pour aller s'attacher avec lui au grand trochanter.

On trouve une bourse séreuse au point de réflexion du muscle, entre la face profonde du muscle et la gouttière sus-ichiatique ; une autre existe entre son tendon et la gouttière des jumeaux ; elles communiquent quelquefois.

*Rapports.* — Dans le bassin, il est en rapport en arrière avec l'aponévrose pubienne et le releveur de l'anus, dont il est séparé dans sa partie inférieure par la graisse de l'excavation ischio-rectale ; il sort du bassin par la petite échancrure sciatique, où passent aussi les vaisseaux honteux internes et le nerf du même nom. Hors du bassin, il recouvre l'articulation coxo-fémorale et est recouvert par le grand nerf sciatique, les vaisseaux et nerfs fessiers inférieurs et le muscle grand fessier.

*Nerfs.* — L'obturateur interne et le jumeau supérieur sont innervés par le nerfs de l'obturateur interne, branche du plexus sacré ; le jumeau inférieur l'est par une branche du carré crural.

*Action.* — Il est rotateur en dehors de la cuisse.

**4° Carré crural** (fig. 100, B, 6)

Ce muscle, quadrangulaire, exactement transversal, s'attache en dedans au *bord externe de l'ischion* (fig. 25, S), en avant du demi-membraneux ; en dehors à une *crête située entre le grand et le petit trochanter*, crête intertrochantérienne (fig. 26, F). Il est souvent séparé du petit trochanter par une bourse séreuse.



*Rapports.* — Recouvert par le grand fessier, le grand nerf sciatique et les vaisseaux et nerfs fessiers inférieurs, il recouvre l'obturateur externe et le petit trochanter. Son bord supérieur est contigu au jumeau inférieur, son bord inférieur au bord supérieur du grand adducteur, dont le séparent les vaisseaux circonflexes internes, mais avec lequel il est souvent en partie confondu.

*Nerfs.* — Il est innervé par une branche collatérale postérieure du plexus sacré.

*Action.* — Il est rotateur en dehors de la cuisse.

### IV. Quatrième couche

**Obturateur externe** (fig. 99, B, 7)

Ce muscle, aplati, triangulaire, s'attache *au pourtour du trou obturateur* (fig. 25, P), sauf en dehors, et *à la face antérieure de l'aponévrose obturatrice* ; de là ses fibres, divisées souvent en deux ou trois faisceaux, se portent en dehors vers un tendon qui va s'attacher au fond de la *cavité digitale* (fig. 26, G).

*Rapports.* — Recouvert en avant par le pectiné, les adducteurs et le psoas et iliaque, en arrière par le carré crural, il forme une sorte de sangle sous le col du fémur et renforce la partie inférieure de la capsule articulaire ; son bord supérieur correspond exactement à l'échancrure cotyloïdienne.

*Nerfs.* — Il est innervé par une branche du nerf obturateur.

*Action.* — Il est rotateur de la cuisse en dehors ; en outre, il constitue au-dessous du col du fémur une véritable sangle, qui le soutient et protège l'échancrure cotyloïdienne et la partie inférieure de la capsule.

## ARTICLE II — MUSCLES DE LA CUISSE

*Préparation.* — Faire une incision longitudinale sur la face antérieure ou sur la face postérieure de la cuisse, suivant qu'on commence la préparation par la région antérieure ou par la région postérieure, et prolonger cette incision jusqu'au tiers supérieur de la jambe. Faire en avant une incision oblique dans la direction de l'arcade crurale, depuis le pubis jusqu'à l'épine iliaque antérieure et supérieure, et la dépassant même pour aller rejoindre l'incision transversale faite pour la préparation des muscles postérieurs du bassin. Ces muscles ne présentent aucune difficulté. On fera bien de lier la veine crurale et la saphène qui, sans cela, donnerait beaucoup de sang pendant la dissection. Pour le muscle tenseur du fascia lata, conserver une bandelette de l'aponévrose depuis son corps charnu jusqu'au tibia.

Ces muscles se composent de trois espèces de faisceaux : 1° les uns, mono-articulaires, vont du bassin au fémur ou du fémur aux os de la jambe ; 2° les autres, bi-articulaires, vont du bassin aux os de la jambe. Les premiers n'agissent que sur les mouvements d'une articulation, les seconds sur ceux de la hanche et du genou. Ces muscles forment trois groupes : un antérieur, un interne, un postérieur.

### I. Muscles antérieurs de la cuisse

Les muscles antérieurs de la cuisse sont au nombre de trois : deux superficiels ; le couturier et le tenseur du fascia lata, un profond, le triceps fémoral.

**1° Couturier** (fig. 98, A, 4)

Ce muscle, le plus long de tous les muscles du corps, large de deux travers de doigt, aplati, décrit une spirale allongée de la partie supérieure et externe de la cuisse à la partie supérieure et interne de la jambe.

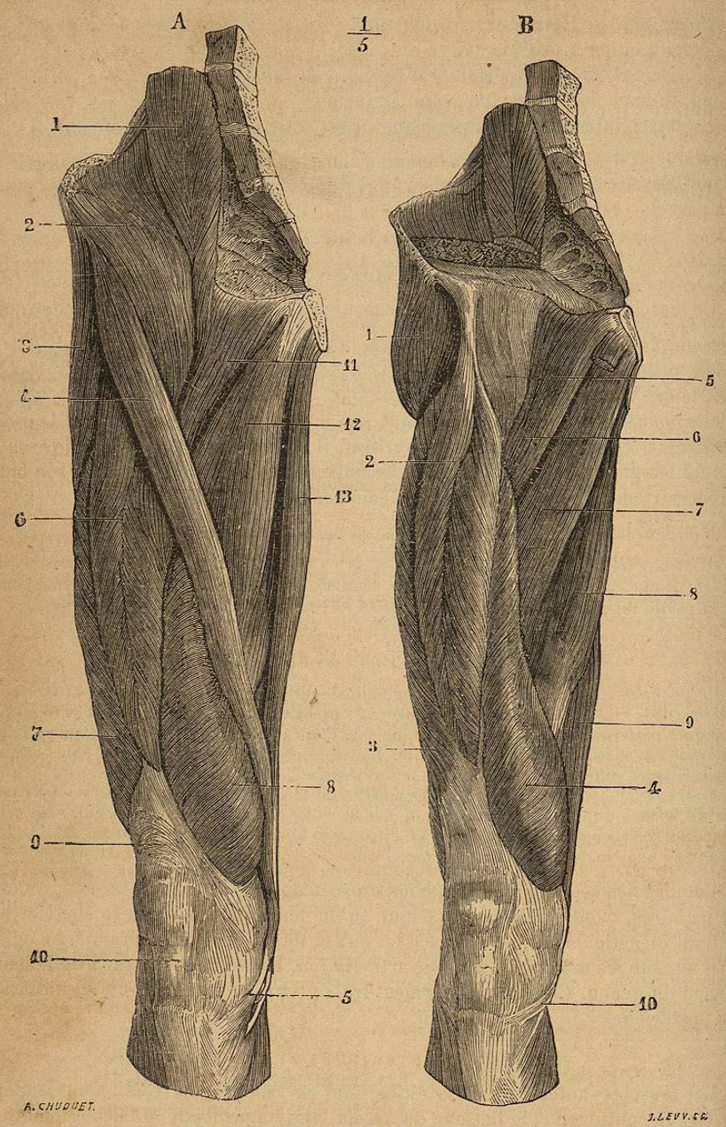


FIG. 98. — *Muscles antérieurs de la cuisse* (*).

(*) A. *Couche superficielle.* — 1) Psoas. — 2) Iliaque. — 3) Tenseur du fascia lata. — 4) Couturier. — 5) Son tendon. — 6) Droit antérieur. — 7) Vaste externe. — 8) Vaste interne. — 9) Tendon du triceps. — 10) Tendon rotulien. — 11) Pectiné. — 12) Moyen adducteur. — 13) Droit interne.

B. *Couche profonde.* — 1) Moyen fessier. — 2) Droit antérieur. — 3) Vaste externe. — 4) Vaste interne. — 5) Capsule articulaire coxo-fémorale. — 6) Pectiné. — 7) Petit adducteur. — 8) Grand adducteur. — 9) Demi-membraneux. — 10) Tendon du demi-tendineux.



Il s'attache en haut, par de courtes fibres tendineuses, *à l'épine iliaque antérieure et supérieure* (fig. 25, H), *à la moitié supérieure de l'échancrure sous-jacente*, et à l'aponévrose d'insertion du tenseur du fascia lata. De là ses fibres se portent en bas, en dedans et un peu en arrière, se placent derrière le condyle interne du fémur et donnent naissance à un tendon qui se réfléchit d'arrière en avant, et va s'attacher en s'élargissant à la *crête du tibia* (fig. 27, B), au-dessous du ligament rotulien (fig. 101, 4). Du bord inférieur de ce tendon part une expansion fibreuse se jetant dans l'aponévrose jambière.

Une bourse séreuse sépare son tendon (fig. 101, 4) de ceux du droit interne (fig. 101, 5) et du demi-tendineux (fig. 101, 6), qu'il recouvre et avec lesquels il constitue ce qu'on a appelé la *patte d'oie*.

*Rapports.* — Superficiel, contenue dans une gaîne formée par un dédoublement du fascia lata, il recouvre du haut en bas le psoas et iliaque, le droit antérieur et le vaste interne, le pectiné, le premier adducteur, le grand adducteur, le droit interne, le ligament latéral interne de l'articulation du genou. Il a des rapports très importants avec l'artère fémorale, dont il est le muscle satellite.

*Nerfs.* — Il est innervé par une branche musculo-cutanée du nerf crural.

*Action.* — Il est fléchisseur de la jambe sur la cuisse; puis, une fois la jambe fléchie, il fait tourner le tibia en dedans autour de son axe longitudinal. Accessoirement il peut fléchir la cuisse sur le bassin.

### 2° Tenseur du fascia lata (fig. 98, A, 3)

Ce muscle, court, épais, situé à la partie supérieure et externe de la cuisse, s'attache en haut à *l'épine iliaque antérieure et supérieure* (fig. 25, G) par des fibres unies aux insertions antérieures du moyen fessier; arrivé à la réunion du tiers supérieur et du tiers moyen de la cuisse, il se continue avec une bandelette épaisse, *ligament iléo-fémoral*, en partie confondu avec le fascia lata, mais qu'on peut suivre cependant jusqu'au tubercule externe de la tubérosité antérieure du tibia ; elle envoie une aponévrose fibreuse au bord externe de la rotule.

*Rapports.* — Il recouvre le droit antérieur et le vaste externe ; en haut il est contigu au moyen fessier et au couturier, puis ces deux muscles s'en écartent de plus en plus en descendant.

*Nerfs.* — Il est innervé par une branche du nerf fessier supérieur.

*Action.* — Il est fléchisseur et très faiblement rotateur en dedans de la cuisse. Conjointement avec le grand fessier, dont il corrige l'obliquité, il contribue à tendre le fascia lata dans une direction verticale; il est, en outre, fixateur de la rotule. Il agit puissamment dans la station pour maintenir le bassin.

### 3° Triceps fémoral (fig. 98, B, 3, 4; fig. 99, A, 9, 10, 11, 12)

Ce muscle, représentant à la cuisse du triceps brachial, se compose comme lui de trois chefs : un long, le droit antérieur ; deux courts, le vaste interne et le vaste externe.

1° *Droit antérieur* (fig. 98, B, 2). — Ce muscle, fusiforme, allongé, plus superficiel que les deux autres, suit l'obliquité du fémur. Il s'attache en haut à *l'épine iliaque antérieure et inférieure* (fig. 25, I), par un tendon très fort, *tendon direct*, et *sur le bord de la cavité cotyloïde* (fig. 25, I'), par un

autre tendon aplati, *tendon réfléchi*, qui suit la courbure de ce rebord, et se jette sur le bord externe du tendon direct. De là ses fibres se rendent à une aponévrose qui paraît d'abord à la face postérieure du muscle et constitue un tendon épais allant s'attacher à la rotule (fig. 98, A, 9).

2° *Vaste externe* (fig. 99, A, 9, B, 11). — Cette portion, très volumineuse, naît de *la base du grand trochanter, d'une ligne rugueuse allant du grand trochanter à la ligne âpre* et *de toute la lèvre externe de la ligne âpre* (fig, 26, II'), par une aponévrose nacrée occupant presque toute la surface externe du muscle et donnant naissance aux fibres charnues par sa face profonde. De là ses fibres se portent plus ou moins obliquement en bas et en avant à une aponévrose qui occupe la face profonde du muscle et va s'attacher à la partie externe de la base de la rotule en se confondant avec le tendon du droit antérieur.

3° *Vaste interne* (fig. 99, A, 10. 11). — Il forme une sorte de manchon musculaire mince enveloppant immédiatement les trois faces du fémur. *Sa portion interne* (10), *vaste interne proprement dit*, s'attache *à la lèvre interne de la ligne âpre*, depuis le grand trochanter jusqu'à son quart inférieur, par des fibres aponévrotiques unies à celles des adducteurs ; sa portion externe [1], *muscle crural* des auteurs (11), naît *des trois faces du fémur et spécialement de la face interne* (fig. 26, J). De là ses fibres descendent, les internes en dehors, les externes en dedans, les moyennes verticalement, et se terminent sur une vaste aponévrose en partie cachée par le droit antérieur et le vaste externe et attachée au tendon du droit antérieur et à la rotule. Les fibres musculaires descendent beaucoup plus bas que du côté externe.

L'insertion rotulienne de ces trois faisceaux se fait *à la base, aux deux bords et à la face antérieure de la rotule*, par des fibres tendineuses disposées par couches. La couche la plus superficielle de ce tendon est souvent soulevée et séparée des couches plus profondes par une bourse séreuse entrecoupée de filaments fibreux, *bourse prérotulienne profonde*. Entre cette couche superficielle et l'aponévrose d'enveloppe du membre est une autre bourse séreuse, *bourse prérotulienne moyenne* ou *sous-aponévrotique*, qu'il ne faut pas confondre avec la bourse séreuse sous-cutanée. De la rotule part un ligament décrit déjà à propos de l'articulation du genou ; c'est le ligament ou tendon rotulien qui va se fixer à la tubérosité antérieure du tibia (fig. 27, A).

Un faisceau distinct *(muscle sous-crural)* va du tiers moyen de la face antérieure du fémur au cul-de-sac supérieur de la synoviale du genou.

*Nerfs.* — Il est innervé par des branches du nerf crural.

*Action.* — Il étend la jambe sur la cuisse; en outre, par le droit antérieur il fléchit la cuisse sur le bassin.

### II. Muscles de la région interne de la cuisse adducteurs

Ces muscles sont au nombre de cinq, le pectiné, le droit interne et les trois adducteurs, et constituent une masse musculaire volumineuse qui remplit le triangle formé par le bassin en haut, le fémur en dedans, et en dehors par une ligne allant du pubis au condyle interne du fémur.

(1) Pour beaucoup d'auteurs, le triceps fémoral se compose en réalité de quatre chefs : le vaste externe, le vaste interne, le crural et le droit antérieur, et prend le nom de *quadriceps*.



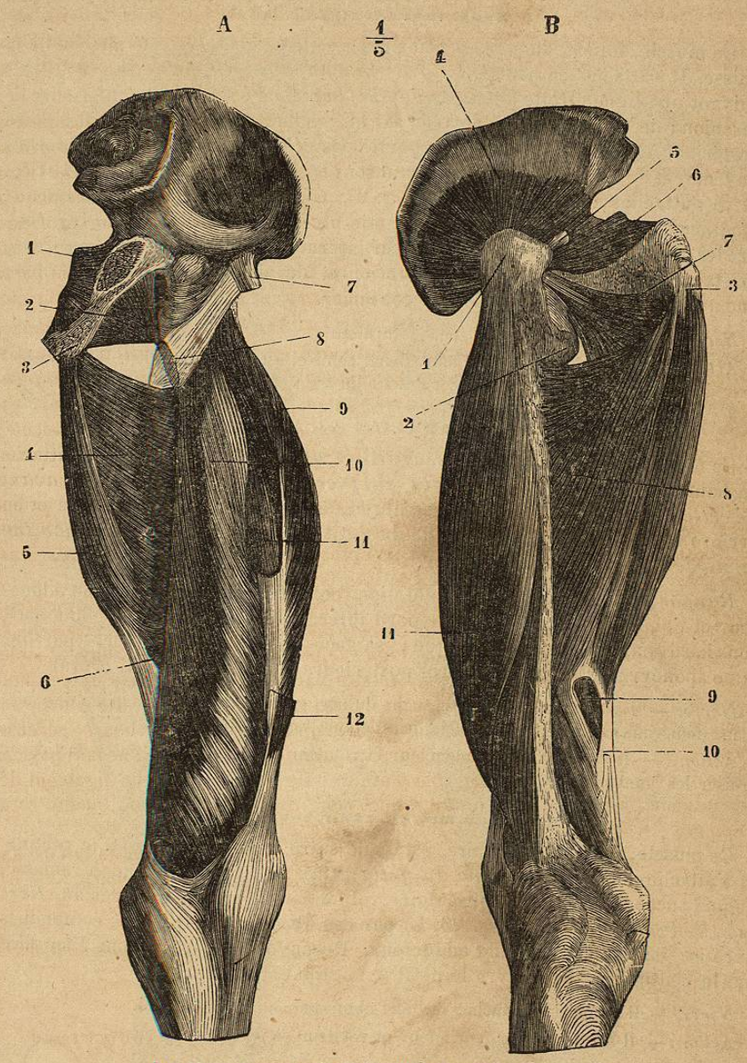


Fig. 99. — *Muscles triceps femoral et grand adducteur* (*).

(*) A. *Face antérieure de la cuisse.* — 1) Obturateur interne. — 2) Obturateur externe. — 3) Ischion. — 4) Grand adducteur. — 5) Sa partie interne. — 6) Anneau des adducteurs. — 7) Tendon direct du droit antérieur. — 8) Tendon du psoas et iliaque. — 9) Vaste externe. — 10) Vaste interne. — 11) Muscle crural. — 12) Tendon inférieur du droit antérieur coupé.

B. *Face postérieure.* — 1) Grand trochanter. — 2) Petit trochanter. — 3) Ischion. — 4) Petit fessier. — 5) Tendon du pyramidal. — 6) Obturateur interne et jumeaux. — 7) Obturateur externe. — 8) Grand adducteur. — 9) Orifice inférieur de l'anneau des adducteurs. — 10) Tendon du grand adducteur. — 11) Vaste externe.