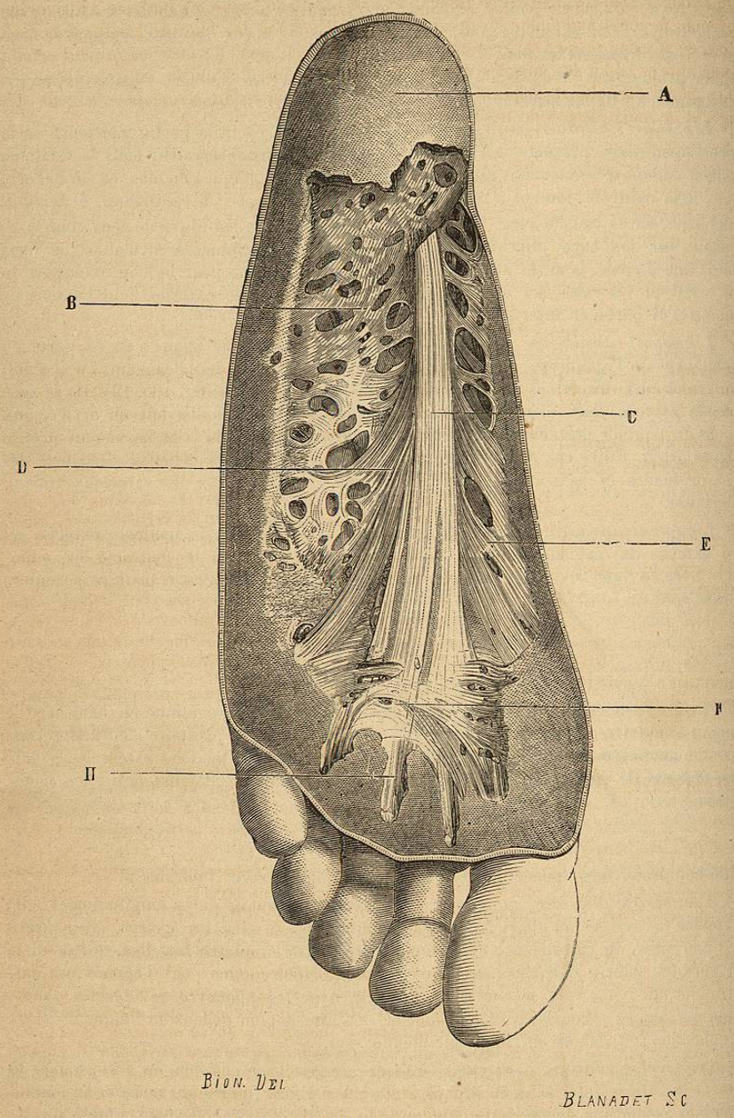

Fig. 110. — *Aponévrose plantaire superficielle* (*).

(*) A) Tissu cellulaire sous-cutané du talon; — B) Partie interne de l'aponévrose plantaire; — C) Fibres longitudinales médianes; — D) Fibres se rendant dans la partie profonde du derme; — E) Fibres digitales; — F) Fibres transversales; — H) D'après Anger, *Anatomie chirurgicale*.

Ces aponévroses forment trois gaînes: 1° une moyenne, pour les muscles de la région moyenne, le court adducteur du gros orteil et les tendons des long fléchisseur commun et long fléchisseur propre du gros orteil; 2° une externe, pour les muscles du petit orteil; 3° une interne, pour les muscles court abducteur et court fléchisseur du gros orteil.

Les gaînes digitales du fléchisseur des orteils sont tout à fait semblables à celle des doigts et ne méritent pas de description spéciale.

CHAPITRE VIII

ANOMALIES MUSCULAIRES (1)

Accessoire du long fléchisseur commun des orteils.	Faisceau surnuméraire naissant de la partie postérieure du tibia. — Il envoie des faisceaux aux tendons du court fléchisseur commun des orteils. — Uni au court péronier latéral.
Adducteur oblique du gros orteil.	Faisceau surnuméraire allant à la base de la première phalange du deuxième orteil. — Les fibres venant de la base du deuxième métartasien forment un faisceau distinct.
Angulaire de l'homoplate.	Double. — Augmentation de nombre de ses faisceaux d'origine. Faisceaux venant : de l'atlas; de toutes les vertèbres cervicales; des apophyses épineuses des deuxième, troisième et quatrième vertèbres dorsales; de la deuxième côte; de l'apophyse mastoïde. — Il envoie des faisceaux aux trapèze, au scalène postérieur du splénius, aux complexus, à l'aponévrose du petit dentelé supérieur, au grand dentelé. — Faisceau allant du bord vertébral de l'omoplate au troisième faisceau d'origine du muscle. — Il est divisé en deux faisceaux dans toute son étendue.
Auriculaire postérieur.	Il s'étend quelquefois jusqu'à la protubérance occipitale externe.
Biceps fémoral.	Absence du court chef [1]. — Chef surnuméraire naissant : de la partie supérieure de la ligne âpre; de l'ischion; de l'aponévrose fémorale; du tendon du grand fessier. — Faisceau partant du long chef et allant s'unir par une expension fibreuse au tendon d'Achille. — Faisceau naissant du tendon de la longue portion du biceps et allant à l'aponévrose de la partie postérieure et inférieure de la cuisse.
Biceps huméral. . . .	Absence d'un des deux chefs. — Séparation complète des deux chefs. — Multiplicité des insertions supérieures jusqu'à cinq chefs venant : des grande et petite tubérosités de l'humérus; de la coulisse bicipitale; du bord interne de l'humérus dans son tiers moyen; de la face externe de l'humérus; de la face interne de l'humérus; de la capsule scapulo-humérale; du coraco-brachial; du deltoïde; du sus-épineux. — Insertion des deux chefs à l'apophyse coracoïde. — Multiplicité des insertions inférieures; faisceaux allant : à l'épitrochlée; à l'apophyse coronoïde du cubitus; à la capsule du coude; à la bourse séreuse du tendon du biceps; au brachial antérieur; au grand palmaire; au rond pronateur; au fléchisseur superficiel des doigts. Insertion surnuméraire au radius. Le tendon de la longue portion sort entre le faisceau claviculaire et le faisceau sternal du grand pectoral. — Tendon allant du tendon de la longue portion à l'aponévrose qui recouvre le long supinateur.

(1) Les chiffres placés entre parenthèses indiquent le nombre de fois que l'anomalie s'est présentée.

BRACHIAL ANTÉRIEUR. .	Sa division complète en deux ventres. — Faisceaux surnuméraires allant : au cubitus ; au radius ; à l'aponévrose antibrachiale ; au rond pronateur ; au fléchisseur superficiel.
BULBO-CAVERNEUX . . .	Quelques-uns de ses faisceaux peuvent manquer, surtout le faisceau profond annulaire. Ce faisceau annulaire est superficiel [1].
CARRÉ FÉMORAL.	Absence [3]. — Faisceaux allant à la capsule articulaire radio-cubitale inférieure et à la capsule carpienne.
CARRÉ PRONATEUR. . . .	Absence [1]. Sa division en deux couches de fibres de direction différente ; sa division en trois couches.
CORACO-BRACHIAL . . .	Muscle coraco-brachial accessoire. — Faisceau surnuméraire allant de la base de l'apophyse coracoïde à l'humérus, au-dessous de la petite tubérosité. — Sa division en deux chefs supérieurement. — Il envoie un tendon à l'aponévrose intermusculaire interne. — Il envoie un faisceau à la capsule articulaire *(muscle coraco-capsulaire)*. — Son insertion inférieure descend plus ou moins bas.
COURT ABDUCTEUR DU PETIT DOIGT.	Faisceau surnuméraire venant : du ligament annulaire ; du corps du cubitus ; du cinquième métacarpien ; du cubital antérieur. — Division dans toute sa longueur en deux ventres, dont l'un remplace le court fléchisseur.
COURT ABDUCTEUR DU PETIT ORTEIL.	Faisceau allant du calcanéum à la base du cinquième métatarsien.
COURT ABDUCTEUR DU POUCE.	Absence. — Double. — Il reçoit un chef du palmaire grêle ; de l'opposant. Il reçoit deux chefs surnuméraires, l'un de l'apophyse styloïde du radius, l'autre du tendon du prémier radial externe. — Il reçoit un faisceau du long abducteur du pouce.
COURT ADDUCTEUR DU POUCE.	Naît du deuxième métacarpien.
COURT EXTENSEUR DES ORTEILS.	Envoie un faisceau au côté interne de la première phalange du deuxième orteil.
COURT EXTENSEUR DU POUCE.	Absence. Il est soudé au long abducteur. Il augmente de volume aux dépens du long abducteur. — Il donne deux tendons, dont l'un va à la base du premier métacarpien.
COURT FLÉCHISSEUR COMMUN DES ORTEILS. . .	Le tendon du cinquième orteil manque souvent. — Faisceau surnuméraire naissant du tendon du long fléchisseur commun et fournissant les tendons des quatrième et cinquième orteils. — Muscle surnuméraire naissant de la partie inférieure du péroné.
COURT FLÉCHISSEUR DU PETIT DOIGT.	Absence assez fréquente.
COURT FLÉCHISSEUR DU POUCE	Absence. — Remplacé par un faisceau de l'abducteur ou de l'opposant.
COURT PÉRONIER LATÉRAL.	Muscle accessoire (quelquefois il y en a deux) attaché en bas au calcanéum et situé derrière le muscle normal. — Il envoie : une expansion fibreuse au quatrième interosseux dorsal ; un faisceau musculaire au tendon de l'extenseur commun ; un tendon à la base de la première phalange du petit orteil (très fréquent) ; un tendon à la base de la dernière phalange du petit orteil. — Il s'unit avec l'accessoire du long fléchisseur.
COURT SUPINATEUR. . . .	Faisceau surnuméraire allant de la partie antérieure de l'apophyse coronoïde du cubitus à la partie antérieure du ligament annulaire *(muscle tenseur antérieur du ligament annulaire)*. — Os sésamoïde dans son tendon épicondylien. — Faisceau inséré au cubitus et traversant le ligament interosseux d'avant en arrière.
COUTURIER.	Absence. — Double (très rare). — Divisé suivant sa longueur en deux faisceaux, dont l'un s'attache au fémur. — Interruption de ses fibres par une intersection tendineuse qui peut être soudée au fascia lata. — Une partie de ses insertions supérieures se fait à l'arcade crurale.

CUBITAL ANTÉRIEUR. . .	Muscle surnuméraire allant du quart inférieur de la face antérieure du cubitus à l'os crochu. — Faisceaux musculaires tendus transversalement de l'épitrochlée au cubitus au-dessus du nerf cubital. — Son tendon donne des fibres au ligament annulaire antérieur du carpe.
CUBITAL POSTÉRIEUR . .	Double. — Il donne souvent un tendon mince, qui va se réunir à celui de l'extenseur propre du petit doigt. — Il fournit une expansion tendineuse à la closion qui le sépare de l'extenseur propre du petit doigt. — Expansion au cinquième métacarpien.
DELTOIDE.	Absence de la partie claviculaire. — Extension de cette partie claviculaire jusqu'à l'extrémité sternale de la clavicule. — Diminution de ses insertions à l'épine de l'omoplate. — Faisceaux surnuméraires naissant : du bord externe de l'omoplate entre le sous-épineux et le petit rond ; de l'aponévrose sous-épineuse. — Insertions supérieures divisées en trois faisceaux ; faisceau claviculaire distinct du reste du muscle — Pas de séparation entre lui et le grand pectoral.
DEMI-MEMBRANEUX . . .	Absence (très rare). — Représenté par un cordon fibreux allant de l'ischion au condyle interne du fémur [1]. — Muscle surnuméraire allant de la ligne âpre au condyle interne du fémur. — Son dédoublement en deux muscles.
DEMI-TENDINEUX. . . .	Faisceau allant à l'aponévrose postérieure de la jambe.
DIAPHRAGME.	Faisceaux musculaires surnuméraires transversaux passant en avant ou en arrière de l'aorte. Faisceaux situés au milieu du centre phrénique. — Arcade tendineuse du carré des lombes remplacée par des fibres musculaires (fig. 73, 9). — Faisceau allant du bord de l'orifice œsophagien à l'œsophage. — Faisceau allant du cartilage de la neuvième côte à celui de la septième et au bord du sternum du côté opposé (voy. Bourgery, pl. 75, 2). — Faisceau naissant de la moitié gauche du centre phrénique et se portant à droite en avant de l'œsophage ; là il se divise en deux languettes, l'une qui descend se perdre dans le péritoine en avant des insertions vertébrales droites, l'autre qui va à la face inférieure du foie s'unir au canal veineux *(muscle hépatico-diaphragmatique de Knov)*.
DIGASTRIQUE	Anomalies très fréquentes du ventre antérieur. — Ventre antérieur surnuméraire situé en dedans du ventre normal et allant à l'aponévrose du mylo-hyoïdien. — Faisceau surnuméraire allant de l'angle de la mâchoire se jeter dans le ventre antérieur. — Faisceau du stylo-hyoïdien. — Entrecroisement des faisceaux internes des ventres antérieurs des deux muscles sur la ligne médiane. — Une portion d'un ventre antérieur se rend au bord interne de l'autre. — Le ventre antérieur se termine dans l'aponévrose du mylo-hyoïdien. — Le ventre antérieur droit se divise en deux faisceaux s'insérant de chaque côté de la ligne médiane. — Ventre postérieur surnuméraire. — Ventre postérieur double. — Faisceau surnuméraire venant de l'aponévrose du trapèze et de la ligne demi-circulaire supérieure.
DROIT LATÉRAL. . . .	Son dédoublement en deux faisceaux.
EXTENSEUR COMMUN DES DOIGTS.	Absence du faisceau du petit doigt (fig. 87). — Augmentation du nombre des tendons. — Muscle surnuméraire naissant du cubitus (au-dessus de la tête) et du radius (saillie interne de la gouttière du long extenseur du pouce) et allant par quatre tendons aux tendons de l'extenseur commun, ou seulement à ceux de l'index et du médius ; il représente le pédieux. — Faisceau surnuméraire allant au médius et provenant : du ligament annulaire ; du quatrième métacarpien ; du radius. — Sa division en plusieurs ventre charnus (2 à 5). — Le chef de l'index naît du deuxième radial externe.
EXTENSEUR COMMUN DES ORTEILS.	Cinquième tendon divisé en trois faisceaux.

EXTENSEUR PROPRE DE L'INDEX	Absence. — Son remplacement par un court muscle naissant du ligament annulaire ou de la base du troisième métacarpien. — Augmentation du nombre des ventres charnus: deux ventres charnus; le deuxième plus profond envoie un tendon au médius, ou deux à l'index et au médius, ou trois tendons à l'index, au médius et à l'annulaire. — Le muscle se divise en plusieurs tendons allant à l'index seul, ou à l'index et au médius. — Faisceau au long extenseur du pouce; faisceau à l'aponévrose interosseuse.
EXTENSEUR PROPRE DU GROS ORTEIL	Muscle ou tendon surnuméraire allant au premier métatarsien ou à la première phalange ou bien aux deux à la fois. — Faisceau ou tendon venant du court extenseur du gros orteil. — Tendon double fréquent.
EXTENSEUR PROPRE DU PETIT DOIGT	Absence. — Son remplacement par un tendon provenant de l'extenseur commun ou du cubital postérieur. — Sa division en deux tendons, dont l'un va quelquefois au quatrième doigt. — Deux ventres charnues.
FLÉCHISSEUR PROFOND DES DOIGTS	Augmentation du nombre des faisceaux. — Faisceau surnuméraire venant de la masse commune des muscles superficiels. — Faisceau venant du long fléchisseur du pouce et s'unissant au tendon de l'index.
FLÉCHISSEUR PROPRE DU POUCE	Faisceau surnuméraire venant: de l'épitrochlée; du radius; du grand palmaire; du rond pronateur; du fléchisseur superficiel. — Il envoie un faisceau au tendon de l'index du fléchisseur profond. — Il remplace le faisceau du petit doigt du fléchisseur superficiel. — Trifurcation de son tendon.
FLÉCHISSEUR SUPERFICIEL DES DOIGTS	Le faisceau du petit doigt manque; les insertions radiales manquent. — Son remplacement par un muscle propre naissant de l'aponévrose palmaire et du ligament annulaire (2). Le faisceau de l'index vient de l'apophyse coronoïde du cubitus. — Faisceaux surnuméraires venant: de la tubérosité bicipitale du radius; du rond pronateur; du biceps; du brachial antérieur; du ligament annulaire.
GASTROCNÉMIEN INTERNE	Double.
GÉNIO-HYOIDIEN	Double de chaque côté. — Faisceau surnuméraire triangulaire allant se perdre dans les fibres du génio-glosse. Soudure des deux muscles. — Faisceau venant de la grande corne de l'os hyoïde.
GRAND ADDUCTEUR	Faisceau distinct naissant de l'ischion et rejoignant le muscle près de son anneau.
GRAND COMPLEXUS	Faisceau d'union entre lui et le long dorsal. — De son intersection fibreuse part un faisceau qui va au ligament de la nuque.
GRAND DENTELÉ	Absence (1). — Absence de la première digitation. Absence de la deuxième et troisième. Absence de la partie moyenne, remplacée par une mince aponévrose. — Faisceaux profonds surnuméraires naissant des premières côtes. Digitation des neuvième et dixième côtes. — Un faisceau profond né de la deuxième côte s'insère isolément à toute la longueur du bord spinal depuis l'épine. — Faisceau profond partant de la deuxième côte et allant rejoindre l'attache de l'angulaire de l'omoplate. — La digitation inférieure se continue avec une digitation du grand oblique. — Sa digitation supérieure reçoit un faisceau du tubercule postérieur de la troisième vertèbre cervicale. — Fournit un faisceau à l'aponévrose du bras; à l'aponévrose axillaire.
GRAND DORSAL	Ses insertions supérieures peuvent atteindre celles du rhomboïde. — Faisceau simple ou double naissant de l'angle inférieur de l'omoplate (fréquent). — Faisceau supérieur surnuméraire mince allant de l'apophyse épineuse de la cinquième vertèbre dorsale à l'angle inférieure de l'omoplate. — Les faisceaux costaux se terminent dans l'aponévrose du creux axillaire; ils s'unissent au tendon du grand ou du petit pectoral (*arc axillaire* de Langer); ils s'attachent à l'apophyse coracoïde; faisceau allant de son

GRAND DORSAL	bord inférieur à l'olécrâne. — L'expansion fibreuse qu'il envoie à l'aponévrose axillaire reçoit un faisceau du grand pectoral. — Faisceau allant jusqu'à l'épitrochlée (accessoire du grand dorsal de Broca). — Faisceaux s'unissant au grand rond.
GRAND DROIT ANTÉRIEUR DE L'ABDOMEN	Absence. — Ses insertions supérieures ne s'étendent pas jusqu'à la cinquième côte. — Elles dépassent la cinquième côte et peuvent monter jusqu'à la deuxième et au sternum. — Nombreuses variétés de ses intersections tendineuses. — Muscle tenseur de son aponévrose, allant de l'arcade crurale ou du pubis à la gaîne postérieure du muscle (très rare). — Double.
GRAND DROIT POSTÉRIEUR DE LA TÊTE	Son dédoublement en deux faisceaux. — Son absence.
GRAND FESSIER	Son dédoublement en deux couches: une profonde, une superficielle. — Les insertions inférieures (sacrum et coccyx) donnent un muscle distinct *(agitator caudæ)*. — Il est soudé au pyramidal.
GRAND OBLIQUE DE L'ABDOMEN	Son aponévrose manque dans sa moitié inférieure. — Muscle surnuméraire. Double. — Faisceau au grand pectoral, au grand dentelé, à la peau.
GRAND OBLIQUE DE LA TÊTE	Faisceau surnuméraire allant à l'apophyse mastoïde. — Double.
GRAND PALMAIRE	Il reçoit un faisceau venant du radius (peut former un muscle à part); du tendon du biceps ou du corps du muscle; du fléchisseur superficiel; de l'aponévrose antibrachiale. — Il s'insère à la base du troisième métacarpien. Son tendon envoie une expansion: au trapèze; à la base du troisième métacarpien; à la base du quatrième.
GRAND PECTORAL	Absence complète. — Absence de la partie claviculaire (assez fréquente). Absence partielle de la partie sterno-costale. Large espace vide entre la partie claviculaire et la partie sternale. — Partie sterno-costale divisée en trois faisceaux distincts. — Faisceau naissant du grand droit de l'abdomen, du grand oblique de l'abdomen, de l'aponévrose du grand dentelé et s'ajoutant au bord inférieur du muscle. — Faisceau profond surnuméraire allant des deuxième et troisième cartilages costaux et de la partie voisine du sternum, et se rendant au feuillet profond de la gaîne du deltoïde (2). — Fusionné avec son homologue du côté opposé. — Fusionné avec le deltoïde — Faisceau surnuméraire partant de la sixième côte, suivant le bord inférieur du muscle, descendant le long du bord interne du bras et s'insérant par un tendon grêle à l'épitrochlée. — Son tendon reçoit un petit faisceau musculaire de l'aponévrose intermusculaire interne. — De son bord inférieur se détachent des faisceaux, qui vont avec le petit pectoral s'attacher à l'apophyse coracoïde ou se recourber en bas dans les muscles fléchisseurs du bras. Son tendon envoie une languette au petit trochanter. — Faisceaux allant à l'aponévrose du bras, à la capsule articulaire, à la capsule fibreuse scapulo-humérale, à la courte portion du biceps, à l'apophyse coracoïde, à l'aponévrose du coraco-brachial. — Faisceau tendineux se détachant du bord supérieur de son tendon et convertissant en canal la gouttière bicipitale; terminé dans la capsule fibreuse. — Muscle surnuméraire situé sous le grand pectoral et allant des cinquième, sixième, septième et huitième côtes au tendon du grand pectoral *(troisième pectoral;* Pozzi).
HUMÉRO-RADIAL	Absence (1). — Double. — Sa division complète en deux faisceaux. — Faisceau surnuméraire venant: du radius; du brachial antérieur; du fléchisseur superficiel. — Faisceau surnuméraire allant au radius. — Insertion inférieure, au trapèze, au scaphoïde. — Fournit un faisceau au long abducteur du pouce; au fléchisseur propre du pouce; au tendon du premier radial externe; au court supinateur.

INTERCOSTAUX INTERNES	Le dernier et l'avant-dernier peuvent manquer.
INTERÉPINEUX DU COU	Ils s'étendent entre les arcs des vertèbres.
INTEROSSEUX DE LA MAIN	Doubles. — Même disposition qu'au pied, l'axe se trouvant au deuxième métacarpien.
INTERTRANSVERSAIRES DU COU	Absence du premier intertransversaire antérieur. — Muscles intertransversaires surnuméraires dépassant plusieurs vertèbres.
JAMBIER ANTÉRIEUR	Muscle accessoire. — Faisceau allant du bord antérieur du tibia au ligament croisé. — Faisceau allant à l'aponévrose dorsale du pied. — Tendon allant à la première phalange du gros orteil et à la capsule de l'articulation métatarso-phalangienne.
JUMEAUX DE LA JAMBE	Troisième chef (moyen) naissant : du condyle externe et de la paroi postérieure de la capsule (2) ; de l'aponévrose de la jambe ; du long chef du biceps. — Faisceaux surnuméraires du jumeau interne ou externe. — Jumeau interne naissant d'un arc tendineux allant de la tubérosité externe du fémur à la surface poplitée. — Jumeau interne divisé supérieurement en deux chefs (insertion du deuxième chef à la bifurcation interne de la ligne âpre ; Terrier).
JUMEAUX PELVI-TROCHANTÉRIENS	Absence des deux jumeaux ; absence du jumeau supérieur.
LOMBRICAUX DE LA MAIN	Absence du quatrième. — Premier lombrical naissant : du tendon du long fléchisseur du pouce ; d'un muscle supplémentaire de l'avant-bras. — Deuxième : deux chefs supérieurs. — Troisième lombrical ; double. — Troisième et quatrième naissant par un seul chef du bord radial du troisième et du quatrième tendon du fléchisseur profond. — Insertions inférieures : bifurquées, à deux phalanges ; se font au bord cubital de la première phalange. Le premier et le deuxième s'insèrent au médius.
LOMBRICAUX DU PIED	Absence du deuxième ; absence des deux moyens. — Deux lombricaux dans le deuxième espace, pas dans le premier. — Chefs accessoires venant des tendons.
LONG ABDUCTEUR DU POUCE	Absence. — Division en deux ventres. — Réduit à un très petit faisceau. — Tendon surnuméraire allant s'attacher au trapèze ; expansion au court abducteur du pouce ; cette expansion forme quelquefois un petit muscle surnuméraire distinct du court abducteur du pouce et ayant les mêmes insertions inférieures. — Expansion à l'opposant. — Il reçoit un faisceau charnu du long supinateur.
LONG DU COU	Il reçoit un faisceau d'insertion de la tête de la première côte.
LONG EXTENSEUR COMMUN DES ORTEILS	Ventre spécial pour le quatrième orteil, d'où partaient quatre tendons allant au quatrième métatarsien et aux trois phalanges (1), — Il envoie une expansion tendineuse à l'extenseur propre du gros orteil. — Deux tendons pour le petit orteil ; un tendon pour le cinquième métatarsien.
LONG EXTENSEUR DU POUCE	Double. — Deux tendons d'insertion.
LONG FLÉCHISSEUR COMMUN DES ORTEILS	Le tendon du deuxième orteil manque. — Quelquefois double. — Chef surnuméraire venant : du péroné : du tibia ; du calcanéum ; de la gaîne du long péronnier latéral ; du tibial postérieur : du fléchisseur du gros orteil ; de l'aponévrose jambière. — Faisceau distinct pour le deuxième orteil. — Envoie un tendon au chef du court fléchisseur allant au troisième orteil. — Soudure des tendons du court et du long fléchisseur commun (quatrième et cinquième orteils). — Muscle surnuméraire naissant de la partie inférieure du tibia et allant dans la gaîne du long fléchisseur à la capsule de l'articulation tibio-tarsienne *(tenseur de la capsule tibio-tarsienne)*.

LONG FLÉCHISSEUR DU GROS ORTEIL	Son tendon s'unit à celui du long fléchisseur commun. — Fournit des tendons aux doigts externes.
LONG PÉRONIER LATÉRAL	Muscle surnuméraire naissant entre le long et le court et unissant son tendon à celui du long péronier latéral (1). — Tendon d'union entre les deux muscles. — Soudure du long et du court péronier latéral.
MOYEN ADDUCTEUR	Sa division en deux faisceaux.
MOYEN FESSIER	Il s'insère au grand trochanter par deux tendons distincts. — De son bord inférieur se détachent des faisceaux se rendant au tendon du pyramidal. — Il est complètement soudé au petit fessier.
OBTURATEUR INTERNE	Il reçoit des faisceaux de renforcement de la troisième vertèbre sacrée.
OMO HYOIDIEN	Variétés très fréquentes : 20 anomalies (17 fois le ventre postérieur) sur 373 cadavres (Turner). — Absence. — Absence du ventre postérieur. — Muscle double : deux ventres postérieurs, deux ventres antérieurs. Division du ventre antérieur en deux. Faisceaux accessoires allant au sterno-hyoïdien, au stylo-hyoïdien, à l'aponévrose cervicale. Faisceau accessoire provenant : de la clavicule, du cartilage thyroïde. Ventre postérieur allant à la clavicule, naissant de tout le bord supérieur de l'omoplate. — Faisceau surnuméraire du ventre postérieur, allant : à l'aponévrose du cou ; à la clavicule (fréquent chez le nègre) ; à la première côte. — Absence du tendon moyen. — Augmentation de ce tendon aux dépens des ventres charnus. — Il envoie un faisceau au sterno-mastoïdien.
ORBICULAIRE DES PAUPIÈRES	Il envoie un faisceau au grand zygomatique. — Muscle surnuméraire naissant de la partie orbitaire de l'os malaire et se perdant dans le tissu connectif de l'angle externe de l'œil (plusieurs fois).
PALMAIRE CUTANÉ	Absence.
PALMAIRE GRÊLE	Anomalies très fréquentes. — Absence du muscle d'un ou des deux côtés ; souvent remplacé par des muscles accessoires. Double d'un ou des deux côtés. — Division en deux ventres. — Division en deux tendons. — Muscle surnuméraire en dedans du muscle normal, allant aussi à l'aponévrose palmaire ; ordinairement superficiel, quelquefois profond. — Son insertion supérieure se fait : à la tubérosité bicipitale ; au radius, avec le fléchisseur superficiel ; à l'apophyse coronoïde du cubitus ; à l'aponévrose antibrachiale. Il reçoit des faisceaux accessoires du radius ; du cubitus. — Son insertion inférieure se fait au tendon du fléchisseur superficiel ; au cubitus ; aux os du carpe ; à l'aponévrose antibrachiale. — Son tendon envoie des expansions fibreuses aux muscles superficiels ou profonds de l'hypothénar ; il se soude au tendon du cubital antérieur. — Faisceau au cinquième métacarpien. — Son ventre charnu occupe le tiers inférieur ou le tiers moyen. Il occupe toute la longueur du muscle. Le muscle est réduit à un long tendon.
PEAUCIER DU COU	Fibres se détachant de son bord interne et allant au parties latérales du cartilage thyroïde près de son bord supérieur. Fibres externes allant : à la partie inférieure du cartilage de l'oreille ; à l'apophyse mastoïde. Faisceau transversal surnuméraire allant de la clavicule à l'aponévrose du deltoïde. Fibres internes s'entrecroisant en avant du sternum et allant vers le deuxième et le troisième cartilage costal du côté opposé. — Faisceau surnuméraire à concavité supérieure, naissant de la ligne courbe occipitale supérieure, passant sous l'oreille et allant se perdre en rayonnant au-dessus de l'arcade zygomatique.
PECTINÉ	Union de ses fibres à celles du premier adducteur.

PÉDIEUX.	Absence du quatrième faisceau. — Augmentation du nombre de ses faisceaux ; double tendon au deuxième orteil ; tendon au cinquième orteil. Division de ses tendons en deux. — Faisceau surnuméraire propre pour le gros orteil naissant par deux chefs distincts des deuxième et troisième orteils.
PÉRONIER ANTÉRIEUR. .	Absence. — Il envoie un tendon au tendon extenseur du cinquième ou du quatrième orteil ou au quatrième interosseux dorsal. — Faisceau au quatrième métatarsien et au ligament reliant la base du quatrième au troisième.
PETIT ADDUCTEUR . . .	Sa division en deux faisceaux.
PETIT COMPLEXUS. . . .	Sa division en deux ventres par une intersection tendineuse.
PETIT DENTELÉ SUPÉRIEUR ET POSTÉRIEUR.	Absence. — Le nombre des digitations est réduit à trois. — Il peut être augmenté jusqu'à six. — Faisceau se détachant de son bord supérieur et allant à l'apophyse mastoïde. — Faisceau allant de l'apophyse transverse de l'atlas à l'aponévrose du muscle. — Faisceaux allant à l'occipital, au splénius, à l'angulaire.
PETIT DROIT ANTÉRIEUR DU COU.	Il est renforcé à son bord interne par un faisceau naissant de la deuxième vertèbre cervicale à côté du premier intertransversaire antérieur. — Muscle surnuméraire allant de la partie antérieure des masses laterales de l'atlas à la partie basilaire de l'occipital, entre le grand et le petit droit (fréquent).
PETIT DROIT LATÉRAL. .	Double.
PETIT DROIT POSTÉRIEUR DE LA TÊTE.	Dédoublement en deux faisceaux. Son absence.
PETIT OBLIQUE DE L'ABDOMEN.	Il s'insère souvent aux quatre dernières côtes. — Sa partie inguinale manque. — Double.
PETIT PECTORAL.	Absence. — Divisé en deux parties. — Absence de sa digitation moyenne. — Faisceaux surnuméraires provenant : du sternum ; du cartilage de la première côte ; des côtes supérieures ; des digitations du grand dentelé. — Expansion à la capsule scapulo-humérale. Tout le muscle va s'attacher à la capsule scapulo-humérale, au bord de la cavité glénoïde, à la grosse tubérosité de l'humérus, au tendon du sus-épineux, au ligament acromio-coracoïdien. — Tendon double ; le tendon surnuméraire s'insère à la clavicule en avant du ligament trapézoïde.
PETIT-ROND.	Souvent confondu avec le sous-épineux. — Faisceau surnuméraire allant de la partie sous-glénoïdienne de l'omoplate et de l'aponévrose du triceps à l'humérus
PLANTAIRE GRÊLE. . . .	Absence (fréquente). Double. — Il naît : du péroné ; de l'aponévrose du muscle poplité. — Il reçoit un chef surnuméraire de l'espace poplité ou de la capsule du genou. Il se termine dans l'aponévrose jambière.
POPLITÉ.	Faisceau accessoire provenant de l'os sésamoïde existant à l'insertion fémorale du jumeau externe. — Faisceau surnuméraire allant à la capsule du genou (tenseur de la capsule).
PREMIER RADIAL EXTERNE.	Il reçoit un faisceau du deuxième. Il lui en envoie un. — Il se divise en deux tendons, dont l'un va avec le deuxième radial au troisième métacarpien. Les deux muscles s'envoient réciproquement chacun un tendon ou un faisceau musculaire. — Les deux tendons se soudent. — Envoie un tendon à la base du premier métacarpien du pouce ; au court fléchisseur du pouce — Envoie un faisceau au court abducteur du pouce.
PSOAS ET ILIAQUE. . . .	Absence du petit psoas (fréquent). — Présence de deux petit psoas, dont l'un naît du corps de la troisième vertèbre lombaire. Le tendon du petit psoas se divise ; une division va à la crête iléo-pectinée, l'autre à la symphyse sacro-vertébrale. — Il s'attache entre le petit trochanter et la crête du fémur. — Le tendon du petit psoas envoie par ses deux bords des fibres au grand psoas. —

pneumogastriques et du sympathique viennent, d'après lui, se rendre dans ce plexus, duquel partent des branches nombreuses, qui se ramifient sur les ventricules et qui présentent sur leur trajet de nombreux renflements ganglionnaires. Ce travail a été très vivement attaqué en Angleterre et n'a été jusqu'ici appuyé par aucun anatomiste. Quoi qu'il en soit, l'innervation du cœur ne nous est pas encore bien connue au point de vue anatomique.

Le cœur est toujours plus ou moins chargé de tissu adipeux, dont la quantité varie avec le sexe et l'âge. La graisse se dépose principalement dans les sillons autour des vaisseaux, s'étend alors de proche en proche sur l'organe et s'infiltre plus ou moins entre les fibres musculaires.

ARTICLE IV. — PÉRICARDE

Le péricarde est une poche fibro-séreuse qui entoure le cœur de toute part, sans le contenir dans sa cavité. Il est formé d'une lame fibreuse, épaisse, résistante, constituée par des fibres connectives entremêlées d'un grand nombre de réseaux élastiques, et tapissée à sa surface interne d'une ou de plusieurs couches d'épithélium. Au niveau des gros vaisseaux, un peu au-dessus de leur origine, cette lame se dédouble, la partie la plus extérieure, qu'on a décrite sous le nom de *feuillet fibreux*, se continue sur les vaisseaux en s'unissant peu à peu à leur tunique externe. La partie la plus interne, *feuillet séreux du péricarde*, beaucoup plus mince et ne comprenant que les couches épithéliales avec un substratum de fibres élastiques et connectives, se réfléchit au contraire sur les vaisseaux, enveloppe les deux artères dans une gaîne commune, tapisse seulement la moitié antérieure des veines caves, et arrive ainsi sur le cœur, qu'elle recouvre. Le feuillet séreux adhère aux fibres musculaires, excepté au niveau de quelques points, des sillons, par exemple, où il en est séparé par du tissu adipeux, qui peut former quelquefois tout une couche sous-séreuse.

Le péricarde peut être comparé, pour sa forme, à un cône dont la base serait en bas et le sommet en haut. La base repose sur le centre phrénique du diaphragme, et y adhère intimement, surtout dans sa moitié antérieure.

Le sommet se continue sur les vaisseaux en leur formant des gaînes, qui s'identifient bientôt avec leur tunique externe.

La surface externe du péricarde est en rapport avec la plèvre médiastine et est longée, latéralement, par les nerfs phréniques et les artères diaphragmatiques supérieures ; en arrière, elle est en rapport avec l'œsophage, l'aorte, la veine azygos et le canal thoracique, qui la séparent de la colonne vertébrale (Pour les rapports du péricarde avec les parois thoraciques, voy. plus haut, p. 345).

Vaisseaux. — Les artères péricardiques sont très grêles et proviennent des diaphragmatiques supérieures, des bronchiques et des médiastines. Elles sont accompagnées de veinules correspondantes.

Nerfs. — Les nerfs du péricarde proviennent des phréniques et du récurrent droit. On y trouve aussi des filets sympathiques, qui accompagnent les vaisseaux.

ARTICLE V. — ENDOCARDES

Les quatre cavités du cœur sont tapissées par une membrane mince et blanchâtre. Celle qui revêt l'oreillette se continue, sans ligne de démarcation, par-dessus les valvules auriculo-ventriculaires avec celle du ventricule. Il y a donc un endocarde pour le cœur droit et un pour le cœur gauche. Ces membranes