LIVRE QUATRIÈME

ANGÉIOLOGIE

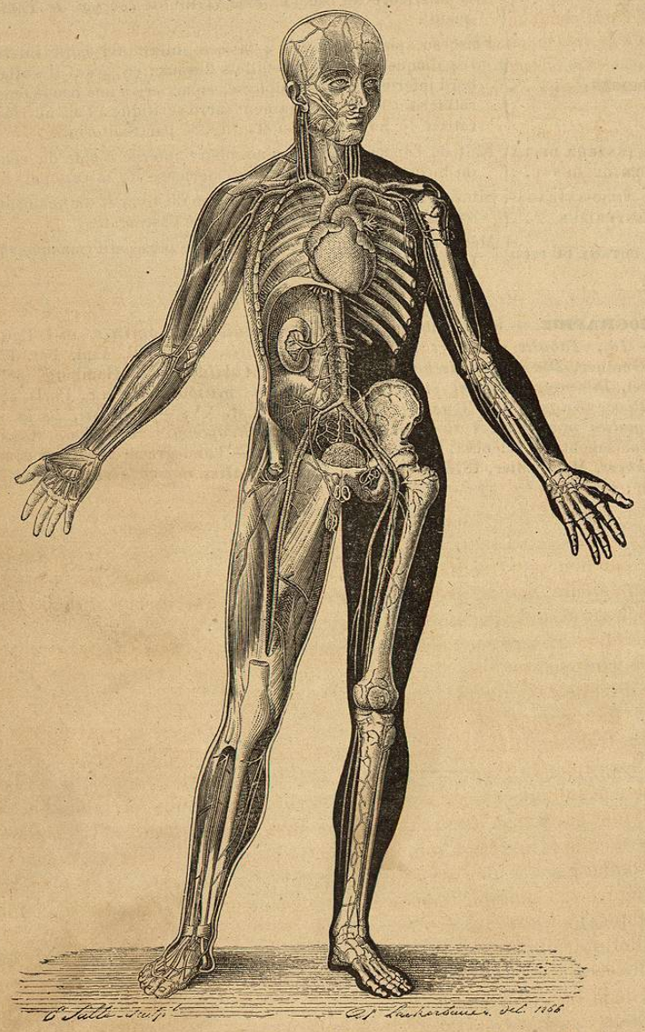

Fig. 111. — Angéiologie générale (Benjamin Anger, *Nouveaux éléments d'Anatomie chirurgicale*, Paris, 1869).

L'angéiologie (ἀγγεῖον, vaisseau ; λόγος, discours) comprend l'étude des canaux parcourus par le sang, le chyle ou la lymphe (fig. 111). Le sang est lancé par le cœur dans des vaisseaux appelés *artères*, qui, par leurs divisions successives, atteignent aux limites de l'organisme. Elles se continuent par l'intermédiaire des *capillaires* avec d'autres canaux nommés *veines*, qui ramènent le sang des extrémités vers le cœur. Le mouvement régulier et circulaire dont est animé le liquide sanguin dans l'intérieur de ces vaisseaux constitue la circulation.

A ce système est adjointe une troisième espèce de vaisseaux, *chylifères*, *lymphatiques*, dont le tronc commun s'abouche dans le système circulatoire général. Ces vaisseaux ramènent à la masse sanguine, soit des éléments réparateurs, soit le liquor transsudé des capillaires dans l'intimité des tissus et non utilisé par ces derniers, ou encore des parties excrémentitielles.

Puisque le sang se meut, il faut un organe chargé de lui imprimer le mouvement. Cet organe, c'est le cœur.

L'étude de l'angéiologie se trouve donc divisée en quatre sections : 1° *cœur* ; 2° *artères* ; 3° *veines* ; 4° *lymphatiques*.

PREMIÈRE SECTION

DU CŒUR

Le cœur, organe d'impulsion de la masse sanguine, est un muscle creux, situé dans le médiastin antérieur, entre les poumons, qui s'écartent en avant pour le loger, et le diaphragme, sur lequel il repose par sa face inférieure. En avant le cœur est protégé par le sternum et par l'extrémité sternale des côtes gauches. Il n'est pas très rare de le trouver séparé de ces dernières par une lame du poumon gauche qui s'interpose en partie entre lui et les parois thoraciques. Le cœur est entouré de toutes parts par une poche fibro-séreuse, connue sous le nom de *péricarde*. C'est à la soudure de cette poche avec le centre phrénique que le cœur doit sa fixité dans la poitrine. Les gros vaisseaux lui forment une sorte de pédicule, auquel il est comme suspendu. Il se trouve en avant de l'aorte, de l'œsophage et de la colonne vertébrale.

La direction du cœur est oblique d'arrière en avant, de droite à gauche et un peu de haut en bas.

Il est difficile de déterminer sur le cadavre les rapports exacts du cœur avec les parois thoraciques. Dès que l'on vient, en effet, à ouvrir la poitrine les poumons se rétractent et le cœur suit nécessairement leur déplacement.

Voici les rapports que le cœur affecte avec la paroi thoracique ; il est bon de remarquer néanmoins que ce ne sont là que des moyennes variables chez chaque individu, suivant la configuration du thorax. La figure 112 indique ces rapports avec le plus grand soin ; dans cette figure le thorax est divisé sur la ligne médiane par un plan antéro-postérieur (voir aussi, dans le chapitre du foie, la figure schématique représentant les rapports des viscères abdominaux et thoraciques).

L'oreillette droite occupe l'espace compris entre le cartilage de la troisième côte droite et celui de la sixième, elle s'étend transversalement jusqu'à $0^m,035$ ou $0^m,04$ de la ligne médiane.

L'oreillette gauche occupe le troisième espace intercostal gauche et est recouverte en partie par la portion du sternum qui prolonge cet espace ; elle ne s'étend transversalement qu'à peu de distance du bord sternal.

Les ventricules occupent l'espace compris entre le bord supérieur de la troisième côtc gauche et le bord inférieur de la cinquième ; transversalement ils s'étendent dans leur partie moyenne jusqu'à $0^m,08$ de la ligne médiane ; leur

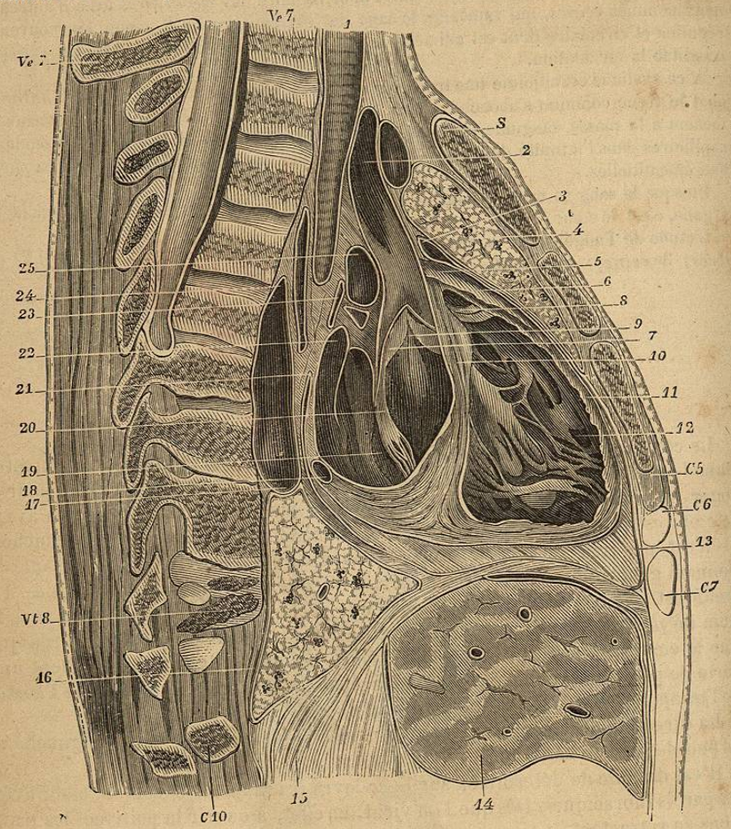

Fig. 112. — *Coupe médiane du thorax, moitié gauche* (*).

extrémité inférieure, la pointe du cœur, se trouve dans le sixième espace et est à $0^m,08$ ou $0^m,09$ de la ligne médiane.

(*) S. Sternum; C5 à C7 cartilage de la cinquième à la septième côte: C10 tête de la dixième cote; Ve7 corps; Ve7' épine de la septième vertèbre cervicale; Vt8 Corps de la huitième vertèbre thoracique. — 1) Trachée. — 2) Aorte ascendante. — 3) Rètroversion antèrieure dans le viscère du feuillet pariétal du péricarde. — 4) Lobe supérieur de l'aile gauche du poumon. — 5) Conus arteriosus. — 6) Tronc de l'artère pulmonaire, — 7) Lobe demi-lunaire droit de l'aorte. — 8) Lobe semi-lunaire droit de l'artère pulmonaire coupé au bord d'insertion. — 9) Cavité du ventricule gauche. — 10) Septum des ventricules. — 11) Cloison antèrieure du ventricule droit. — 12) Cavité du ventricule droit. — 13) Péricarde dans son passage sur le diaphragme. — 14) Foie. — 15) Partie vertèbrale du diaphragme. — 16) Lobe inférieur du poumon gauche. — 17) Aorte descendante. — 18) Sinus coronaire. — 19) Bord postérieur de l'ouverture gauche de l'atrioventricule. — 20) Appendice antérieur de la valve mitrale. — 21) Rètroversion postérieure dans le viscère du feuillet pariétal du péricarde. — 22) Abouchement d'une veine pulmonaire. — 23) Feuillets de pèricarde. — 24) Œsophage. — 25) Artère pulmonaire droite (Pirogoff, *Anat. topogr.*, fascicule 2, a, tab. VII, fig. 2).

L'artère pulmonaire répond à l'articulation du cartilage de la troisième côte gauche avec le sternum, elle déborde un peu les bords supérieur et inférieur de ce cartilage.

L'aorte est recouverte par la partie supérieure du sternum, à partir du niveau des troisièmes côtes jusqu'au niveau du bord inférieur des premières.

La veine cave supérieure répond au bord droit du sternum, qu'elle déborde à droite; elle s'étend du cartilage de la première côte droite jusqu'au niveau du bord inférieur de la troisième.

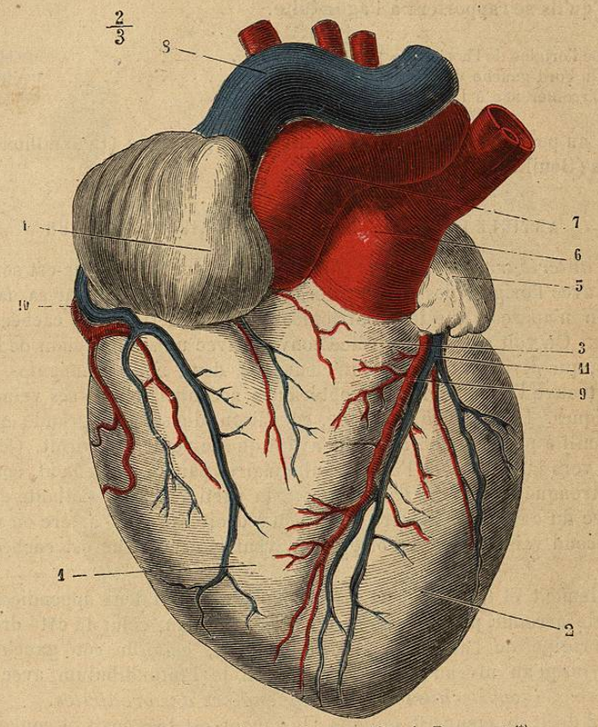

Fig. 113. — *Face antérieure du cœur* (d'après Bourgery) (*).

Ces mensurations indiquées par Sappey ont été vérifiées par nous-même, mais nous le répétons, ce sont des moyennes.

Le cœur est formé de deux moitiés analogues soudées l'une à l'autre. Ces deux moitiés sont en relation, la droite avec le sang veineux, la gauche avec le sang artériel. Elles sont adossées et complètement séparées par une cloison médiane. On peut grossièrement les comparer chacune à un cône dont le sommet est à la pointe du cœur. Entre la base de ce cône et le sommet se trouve un étranglement transversal qui sépare chaque moitié en deux parties distinctes,

(*) 1) Ventricule droit. — 2) Ventricule gauche. — 3) Infundibulum. — 4) Auricule droite. — 5) Auricule gauche. — 6) Artère pulmonaire. — 7) Artère aorte. — 8) Veine cave supérieure avec une partie du tronc veineux brachio-céphalique gauche. — 9) Artère coronaire gauche ou antérieur. — 10) Artère coronaire droite ou postérieure. — 11) Branche antérieure de la veine coronaire.

mais communiquant ensemble. La cavité la plus rapprochée de la base prend le nom d'*oreillette*, l'autre celui de *ventricule*.

Le volume du cœur varie évidemment à chaque instant sur le vivant, suivant que le cœur est contracté ou relâché. Il pourra varier également sur le cadavre : 1° suivant qu'il sera ou non distendu par du sang, et 2° suivant le moment où on l'examinera, pendant ou après la rigidité cadavérique. Nous donnons les chiffres obtenus par Bouillaud. Ils sont des moyennes déduites d'un très grand nombre de mensurations, et n'ont aucune valeur absolue. Il est bien entendu qu'ils se rapportent à l'âge adulte.

De l'origine de l'aorte à la pointe du cœur.	$0^m,098$
Du bord gauche droit (au niveau de la base).	$0^m,107$
Circonférence à la base.	$0^m,238$

Quant au poids moyen, il varie entre 200 grammes (Cruveilhier) et 250 grammes (Bouillaud).

ARTICLE I. — CONFORMATION EXTÉRIEURE DU CŒUR

Face antérieure ou sternale (fig. 113). — Quand le cœur est sorti de la poitrine avec l'origine des gros vaisseaux, si on le regarde par sa face antérieure, on n'aperçoit que les ventricules ; les oreillettes sont cachées par les vaisseaux. On voit alors une surface convexe avec un sillon étendu de la base à la pointe, qui divise cette face antérieure en deux moitiés inégales. Dans le sillon se trouve l'artère coronaire antérieure accompagnée de ses veines et des lymphatiques. Le ventricule gauche, en raison de sa plus grande épaisseur, fait une saillie plus considérable en avant que le ventricule droit. Celui-ci se continue vers la base, avec l'artère pulmonaire, par un renflement, sous forme de cône tronqué : c'est l'*infundibulum*, la partie la plus saillante de la face antérieure du cœur. En arrière et un peu à droite de cette artère on voit naître un second vaisseau dont l'origine au ventricule gauche est cachée : c'est l'aorte.

Latéralement et toujours à la base du cœur, on voit deux appendices terminés à angle arrondi, plus ou moins dentelé, dont l'un, celui du côté droit, embrasse l'origine de l'aorte, tandis que l'autre, celui du côté gauche, vient affleurer jusqu'au niveau de la continuation de l'infundibulum avec l'artère pulmonaire. Ce sont les *auricules* ou *appendices des oreillettes*.

Le bord droit du cœur est oblique ; le gauche est très épais et convexe.

La pointe du cœur n'est pas formée par la juxtaposition régulière des extrémités des deux ventricules. En effet, celui du côté gauche descend un peu plus bas que celui du côté droit. De plus, la continuité du sillon antérieur avec le sillon postérieur au niveau de cette pointe lui donne un aspect plus ou moins bifide.

Si l'on vient à détacher soigneusement les artères pulmonaire et aorte au niveau de leur origine aux ventricules correspondants, on peut étudier la face antérieure des oreillettes. Elle présente une courbure à concavité antérieure, qui embrasse les vaisseaux. On n'y remarque aucune séparation médiane, aucun sillon (voy. fig. 119).

Face postérieure du cœur (fig. 114). — Elle est divisée en deux parties fort distinctes par un sillon transversal qui sépare les oreillettes des ventricules. Ce

sillon est rempli par des veines et des branches artérielles, ainsi que par du tissu adipeux. Le sillon interventriculaire est très marqué et perpendiculaire au sillon transversal ; il loge les branches des artères et veines coronaires postérieures. La ligne interauriculaire est marquée, mais moins prononcée que le sillon interventriculaire ; elle n'est pas droite et décrit une courbe à concavité dirigée à droite.

La face postérieure des ventricules est à peu près plane, quoique légèrement convexe pour le ventricule gauche.

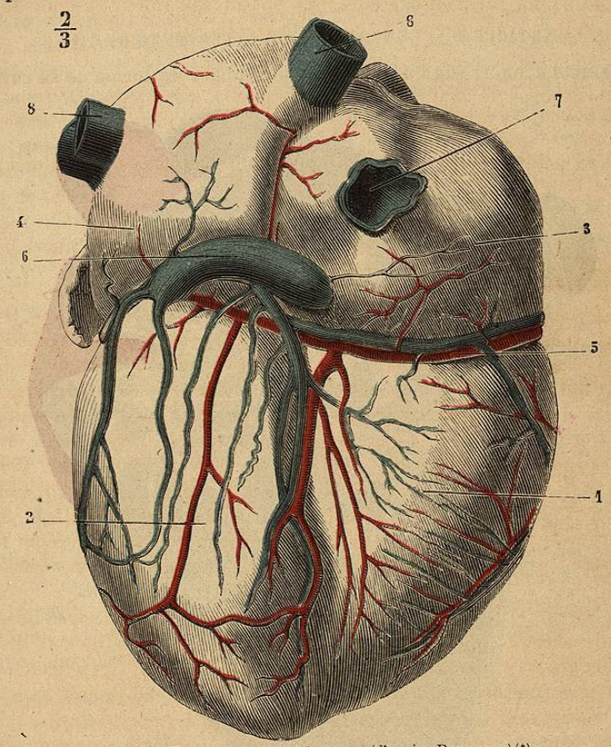

Fig. 114. — *Face postérieure du cœur* (d'après Bourgery)(*).

La face postérieure des oreillettes est convexe ; tout près de sa partie médiane, mais plus près du sillon interauriculo-ventriculaire que du bord supérieur des oreillettes, se voit une ouverture très large ; c'est l'*embouchure de la veine cave inférieure*. Plus haut, sur la partie médiane de la base de l'oreillette droite ; l'on trouve l'*ouverture de la veine cave supérieure*. Au-dessous du sinus de la veine cave inférieure, l'on aperçoit à peu près au milieu de la ligne interauriculo-ventriculaire, l'*embouchure de la grande veine coronaire*.

(*) 1) Ventricule droit. — 2) Ventricule gauche. — 3) Oreillette droite. — 4) Oreillette gauche. — 5) Artère coronaire droite. — 6) Grande veine coronaire. — 7) Embouchure de la veine cave inférieure dans l'oreillette droite. — 8, 8) Embouchure des veines pulmonaires dans l oreillette gauche.

La face supérieure de l'oreillette gauche est légèrement oblique de haut en bas et de droite à gauche. On y voit l'*ouverture des quatre veines pulmonaires*, dont deux sont supérieures et deux inférieures.

Aux oreillettes sont joints latéralement deux appendices à bords déchiquetés, connus sous le nom d'*auricules*. On les a comparés à une oreille de chien. Par leur base elles se continuent avec l'oreillette correspondante ; par leur sommet plus ou moins dentelé, elles se contournent en avant et viennent, ainsi que nous l'avons dit plus haut, apparaître sur la face antérieure du cœur.

ARTICLE II — CONFORMATION INTÉRIEURE DU CŒUR

VENTRICULE DROIT (fig. 115). — On a comparé la forme de sa cavité à une

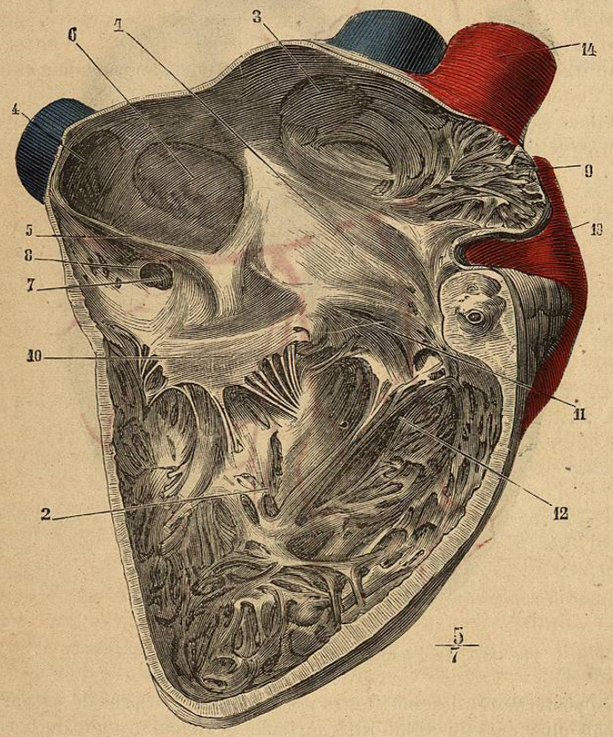

FIG. 115. — *Surface interne de l'oreillette et du ventricule droits* (*).

pyramide triangulaire, qui présenterait par conséquent trois faces, une base et un sommet.

(*) 1) Oreillette droite. — 2) Ventricule droit. — 3) Ouverture de la veine cave supérieure. — 4) Ouverture de la veine cave inférieure. — 5) Valvule d'Eustache. — 6) Fosse ovale limitée par l'anneau de Vieussens. — 7) Ouverture de la grande veine coronaire. — 8) Valvule de Thébésius. — 9) Auricule. — 10 et 11) Valvule tricuspide avec les cordages tendineux qui s'y fixent. — 12) Infundibulum se prolongeant en haut et en avant. — 13) Artère pulmonaire. — 14) Aorte.

Les faces de ce ventricule sont concaves, sauf la face interne, qui est convexe et formée par la cloison interventriculaire. A peu près lisses dans la partie la plus rapprochée de la base, ces faces sont au contraire, dans tout le reste de leur étendue, hérissées de saillies musculaires très nombreuses. Ces saillies, connues sous le nom de *colonnes charnues du cœur*, ont été divisées en trois classes ; les unes, *muscles papillaires*, de forme conoïde, fixées par leur base sur les parois du ventricule, se terminent à leur sommet par de petites cordes tendineuses qui vont aboutir à la valvule tricuspide. Les colonnes de la deuxième classe adhèrent par leurs deux extrémités aux parois du ventricule, mais en sont détachées dans leur partie médiane ; celles de la troisième classe, au contraire, font saillie dans l'intérieur de la cavité, bien qu'elles soient fixées aux parois par toute leur longueur ; ces dernières sont les plus petites. Les colonnes charnues de deuxième et troisième ordres sont très nombreuses, surtout vers la pointe du cœur. Celles de premier ordre sont dans le ventricule droit, au nombre de quatre à cinq, se divisent à leur sommet et fournissent autant de tendons distincts qu'il y a de divisions.

C'est par sa base que le ventricule droit communique avec l'oreillette d'une part et avec l'artère pulmonaire de l'autre, au moyen de deux ouvertures distinctes.

Orifice auriculo-ventriculaire. — Sappey a fait fort judicieusement remarquer que cet orifice, loin d'être elliptique, ainsi qu'on l'a dit, est circulaire comme toutes les autres ouvertures cardiaques, et que cette forme particulière n'est due qu'à la déformation et à l'affaissement du cœur à l'état de vacuité.

Aux bords de cet orifice est fixé un repli membraneux appelé *valvule tricuspide* (*tres*, trois ; *cuspis*, pointe) ou *triglochine* (τρεῖς, trois, γλωχὶν, angle). Elle présente deux bords et deux faces ; le bord supérieur est fixé au pourtour de l'anneau fibro-cartilagineux auriculo-ventriculaire, le bord inférieur est libre et irrégulièrement festonné. Les anciens anatomistes n'avaient reconnu sur ce bord que trois festons principaux, d'où le nom qu'ils ont donné à cette valvule. En la détachant circulairement, on voit qu'elle présente quatre angles, dont un plus petit que les autres. Les deux faces de la valvule regardent l'une la cavité, l'autre la paroi du ventricule; la première est lisse ; c'est sur la seconde et sur le bord libre que viennent s'insérer les tendons provenant des colonnes charnues.

Orifice pulmonaire. — Tandis que l'ouverture précédente est située en arrière et à droite, l'orifice pulmonaire est en avant, à gauche et plus élevé. Plus petit que le précédent, il en est séparé par une saillie musculeuse qui affecte la forme d'un croissant à concavité inférieure. Cette saillie limite, à l'intérieur du ventricule droit, l'infundibulum, qui se porte en haut et à gauche pour aboutir à l'orifice pulmonaire.

Cet orifice est circulaire et présente trois valvules connues sous le nom de *valvules sigmoïdes ;* on les compare à des nids de pigeons ; elles présentent deux faces et deux bords. La face supérieure concave est dirigée vers l'artère, la face inférieure convexe vers l'infundibulum. Le bord inférieur ou adhérent est inséré sur l'anneau fibro-cartilagineux de cet orifice ; le bord supérieur est libre et contient à sa partie moyenne un petit nodule fibro-cartilagineux, désigné sous le nom de *nodule de Morgagni*.

VENTRICULE GAUCHE (fig. 116). — Les parois de ce ventricule sont beau-