La fosse ovale est le vestige du *trou de Botal*, qui, chez le fœtus, fait communiquer largement les deux oreillettes. Vers la fin du deuxième mois de la vie intra-utérine, on voit s'élever de la partie inférieure et postérieure de ce trou une valvule à forme de croissant, qui augmente successivement d'étendue, de telle sorte qu'à la naissance elle arrive à fermer entièrement l'ouverture. La fissure que nous avons signalée plus haut est due à ce que la valvule s'est incomplètement soudée à l'anneau musculeux qui limite le pourtour du trou de Botal et qui est l'anneau de Vieussens.

La *face antéro-inférieure* présente l'orifice auriculo-ventriculaire.

La *face externe* est tapissée par un assez grand nombre de colonnes charnues de troisième ordre. Elles sont entre-croisées dans différents sens ; celles de la partie la plus antérieure de la face externe se continuent avec les colonnes charnues que l'on trouve dans l'auricule.

L'*extrémité antérieure* ou *supérieure* de l'oreillette présente à sa partie inférieure l'ouverture de l'auricule. Cet appendice, de forme triangulaire, à base dirigée dans l'oreillette, présente sur sa surface interne un grand nombre de colonnes charnues de troisième ordre entre-croisées en tout sens. Au-dessus de l'ouverture de l'auricule se trouve dans l'oreillette l'orifice de la veine cave supérieure, orifice très large, dépourvu de la valvule et dirigé presque directement en haut.

Sur l'*extrémité inférieure* ou *postérieure* on trouve également deux ouvertures ; l'une, plus externe et plus élevée, est l'orifice de la veine cave inférieure. Cette veine s'ouvre horizontalement dans l'oreillette, en se dilatant et constituant ainsi le *sinus de la veine cave inférieure*. La demi-circonférence inférieure est entourée d'une *valvule d'Eustache*, qui se dirige en dedans vers la cloison et s'y continue avec la partie inférieure et antérieure de l'anneau musculeux qui limite le trou de Botal. Cette valvule est semi-lunaire, son bord libre est concave et regarde en haut, son bord adhérent est convexe ; l'une de ses faces regarde la veine cave, l'autre l'oreillette. Très développée chez le fœtus, où elle divise pour ainsi dire l'oreillette en deux cavités distinctes, elle s'atrophie petit à petit à mesure que le trou de Botal s'oblitère. Chez l'adulte, cette valvule ne peut fermer que le quart ou le tiers tout au plus de l'ouverture de la veine cave inférieure. Je n'insiste pas ici sur le rôle qu'elle joue dans la circulation fœtale ; cette question sera traitée au chapitre de l'embryologie.

Tout auprès de la cloison interauriculaire, et à peu de distance également du sillon interauriculo-ventriculaire, se trouve dans l'oreillette droite l'*ouverture de la grande veine coronaire*. Elle est garnie d'une valvule, *valvule de Thébésius :* cette valvule est incomplète et ne peut guère empêcher le reflux du sang.

Oreillette gauche (fig. 116). — De forme cuboïde et de capacité un peu moindre que celle de l'oreillette droite, cette cavité cardiaque nous présente sur sa face inférieure l'*orifice auriculaire gauche*, qui est arrondi.

La *face antérieure* de l'oreillette gauche est lisse et convexe en dedans.

La *face externe* présente en avant l'ouverture de l'auricule gauche, dont la conformation est analogue à celle de l'auricule droite ; elle est également hérissée de colonnes charnues de troisième ordre.

La *face interne* présente chez le fœtus l'ouverture du trou de Botal, et chez l'adulte le relief de la fosse ovale.

La *face supérieure* présente quatre ouvertures disposées deux à deux. Ce sont les *orifices des veines pulmonaires*. On n'y trouve pas de valvules. celles du côté droit s'ouvrent dans l'oreillette gauche, très près de la cloison interauriculaire.

ARTICLE III. — TEXTURE DU CŒUR

Le cœur est un organe musculaire, c'est un muscle creux. Quoiqu'il ne soit pas soumis à l'empire de la volitions, il est formé de fibres musculaires striées, qui sont plus fines que celles des muscles ordinaires. Leur striation est plus manifeste dans le sens longitudinal que dans le sens transversal. Elles se laissent facilement séparer sous le microscope en petits disques. Le caractère spécial que présentent les fibrilles musculaires du cœur, c'est d'être ramifiées et anastomosées entre elles par de petites branches transversales ou obliques. Il est probable que cette disposition particulière, qui ne se rencontre que dans le cœur et la langue, est, comme on l'a dit, destinée à assurer une contraction plus instantanée, plus uniforme des fibres du cœur.

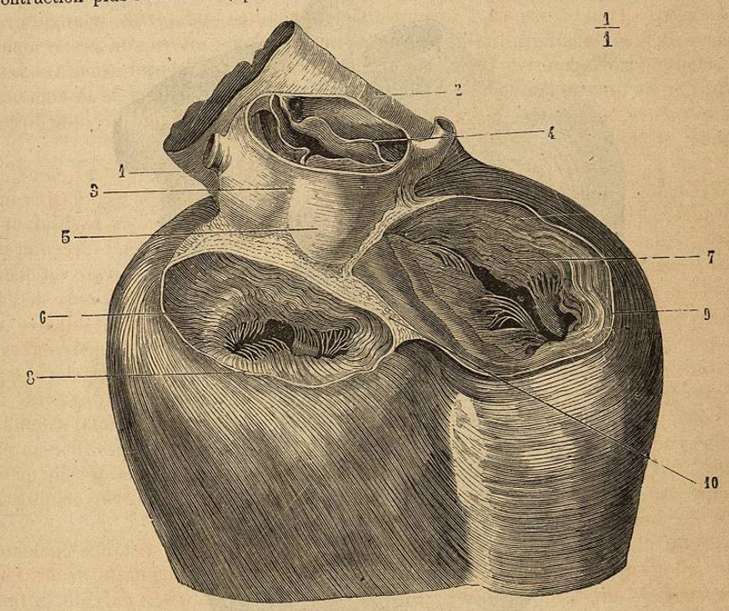

Fig. 118. — *Anneaux fibro-cartilagineux auriculo-ventriculaires* (d'après Parchappe) (*).

Voilà donc un muscle qui présente la striation de ses fibrilles et sur lequel la volonté n'a pas de prise. Il s'éloigne ainsi de tous les autres muscles de l'économie. C'est que la contraction du cœur est rapide, sous l'influence de son excitant spécial. La striation n'est donc pas un caractère propre aux muscles volontaires ; elle doit être rapportée à la nécessité de l'instantanéité de la contraction, quel que soit du reste l'excitant du muscle. La différence entre les muscles volontaires et involontaires ne saurait donc exis-

(*) 1) Artère pulmonaire. — 2) Bord supérieur de l'infundibulum. — 3) Aorte. — 4) Valvules sigmoïdes. — 5) Bosselures de l'aorte correspondantes aux valvules sigmoïdes. — 6) Orifice auriculo-ventriculaire gauche. — 7) Orifice auriculo-ventriculaire droit. — 8) Anneau fibro-cartilagineux gauche. — 9) Anneau fibro-cartilagineux droit. — 18) Adossement des deux anneaux sur la ligne médiane.

ter dans un caractère microscopique, mais bien plutôt dans leurs rapports différents avec le système nerveux.

Anneaux fibro-cartilagineux du cœur (fig. 118). — Avant d'étudier la marche et le trajet des fibres musculaires du cœur, il est indispensable de décrire les anneaux ou zones sur lesquels elles viennent s'implanter.

On trouve dans le cœur, à la base des ventricules, quatre anneaux fibro-cartilagineux, correspondant aux quatre orifices ventriculaires. Les deux anneaux artériels sont antérieurs, les deux anneaux auriculo-ventriculaires sont postérieurs. Ces deux derniers sont situés sur la même ligne transversale et adossés par leur partie moyenne. Dans l'angle curviligne antérieur qu'ils forment se trouve l'anneau aortique, au devant duquel et un peu à gauche, mais sur un plan plus élevé, on voit celui de l'artère pulmonaire. Ces anneaux fibro-cartilagineux envoient chacun des prolongements, qui pénètrent dans l'épaisseur des valvules auriculo ventriculaires et sigmoïdes. Ces valvules s'y insèrent par leur bord adhérent.

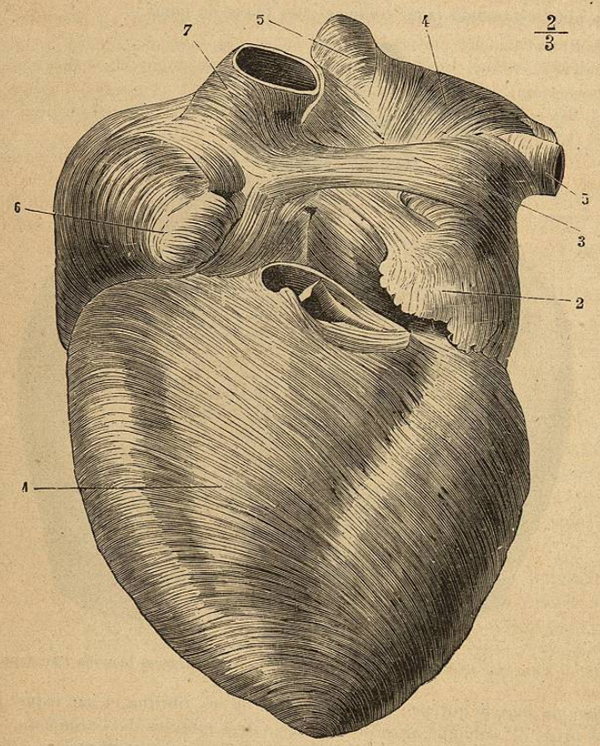

Fig. 119. — *Fibres unitives antérieures du cœur, et fibres de la face antérieure des oreillettes* (d'après Bourgery) (*).

Dans le point d'adossement des zones auriculo-ventriculaires et aortiques se trouve

(*) 1) Fibres unitives antérieures. — 2) Fibres de l'auricule gauche. — 3) Fibres communes aux deux oreillettes. — 4) Fibres propres de l'oreillette gauche. — 5, 5) Fibres qui entourent les veines pulmonaires gauches. — 6) Fibres de l'auricule droite. — 7) Fibres qui entourent la veine cave supérieure.

quelquefois un noyau incrusté de phosphate calcaire. Cette disposition, normale chez les grands animaux, a été désignée chez eux sous le nom d'*os du cœur*.

L'étude du trajet et de la direction des fibres musculaires du cœur est fort difficile. Malgré les travaux de Winslow, Gerdy, Ludwig, Winckler, Pettigrew et plus récemment Paladino, il reste encore là une question anatomique à débrouiller.

Nous décrirons d'abord les fibres musculaires du cœur, d'après les travaux de Gerdy et de Cruveilhier, nous donnerons ensuite les conclusions du travail de Winckler et enfin notre propre opinion.

Et d'abord il faut remarquer que les fibres musculaires qui constituent les oreillettes sont distinctes de celles des ventricules.

Fibres musculaires des ventricules. — Les anneaux fibro-cartilagineux que nous avons décrits plus haut doivent être considérés comme le squelette du cœur. Sur ces anneaux s'insèrent des fibres qui, par des trajets variés et compliqués, reviennent à leur point d'origine, soit directement, soit indirectement par l'intermédiaire des cordages tendineux fixés aux valvules tricuspide et mitrale. Nous avons vu, en effet, que ces valvules adhèrent aux anneaux par un de leurs bords.

On a considéré le cœur comme formé de deux poches musculaires accolées comme deux canons de fusils, réunies par un sac musculeux commun aux deux poches et les recouvrant en dehors et en dedans. Il y aurait donc ainsi dans le cœur des fibres propres à chaque ventricule et des fibres communes aux deux.

Les *fibres propres* à chaque ventricule s'insèrent par leurs deux extrémités sur les deux anneaux de ce ventricule et forment ainsi des anses emboîtées les unes dans les autres dans les parois de l'organe, « comme des cornets de papier d'inégale grandeur, dont les plus petits seraient régulièrement emboîtés dans les plus grands et qu'on aurait aplatis en une lame triangulaire. »

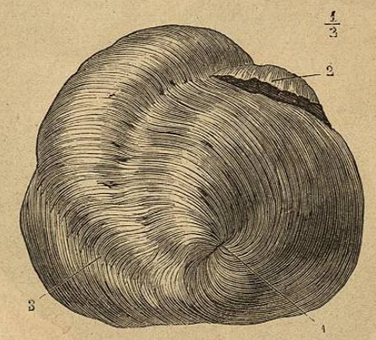

Fig. 120. — *Tourbillon de la pointe du cœur* (d'après Bourgery) (*).

Les *fibres communes* aux deux ventricules ont été désignées par Gerdy sous le nom de *fibres unitives*.

Les fibres unitives *antérieures* (fig. 119) occupent toute la face sternale du cœur. Elles partent des orifices pulmonaire, aortique et mitral, descendent obliquement sur la face antérieure de l'organe et arrivent ainsi à la pointe du cœur.

Les fibres antérieures se réfléchissent alors et pénètrent par un trajet spiroïde dans l'intérieur du ventricule, pour revenir soit à leurs points d'origine en formant la partie interne du sac commun, soit en constituant les muscles papillaires. En se réfléchissant à la pointe du cœur, pour pénétrer dans l'intérieur de l'organe et en former la face interne, les fibres musculaires se groupent, se serrent, se réunissent sous forme de tour-

(*) 1) Tourbillon et pertuis de la pointe. — 2) Auricule. — 3) Entre-croisement des fibres unitives antérieures et postérieures.

billon et décrivent ainsi un véritable huit de chiffre. Par l'anse inférieure du 8, qui est très courte, elles circonscrivent une sorte de petit pertuis, de petit canal, par lequel on peut, avec un stylet fin, pénétrer dans l'intérieur du ventricule.

Les fibres unitives *postérieures* (fig. 121), recouvrent la face diaphragmatique du cœur. Elles partent des anneaux fibreux auriculo-ventriculaires et se dirigent obliquement vers le bord droit ou tranchant du ventricule. A ce niveau, elles rencontrent les fibres unitives antérieures et s'engagent au-dessous d'elles (fig. 120, 3), pour arriver, les plus inférieures, jusqu'au tourbillon de la pointe, tandis que les autres, de beaucoup les plus nombreuses, se réfléchissent en anses simples sur toute la longueur du bord droit du cœur. Comme les précédentes, les fibres unitives postérieures remontent jusqu'aux anneaux fibreux, ou bien elles vont former les muscles papillaires.

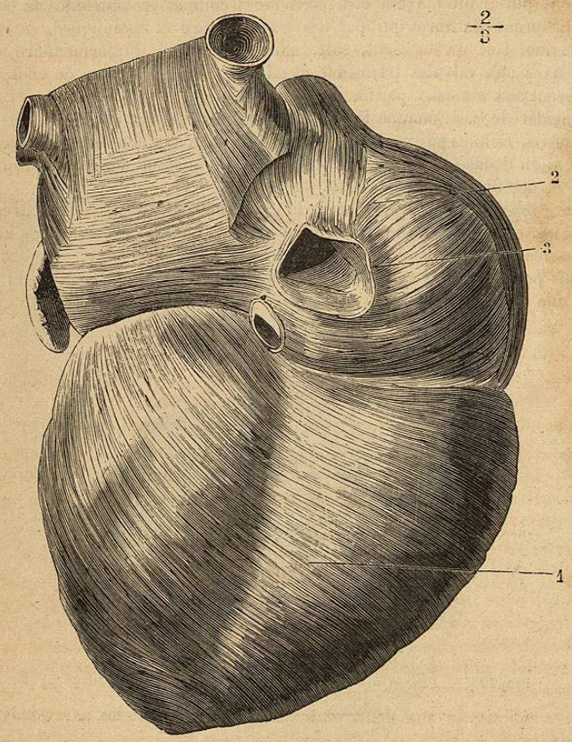

Fig. 121. — *Fibres unitives postérieures du cœur et fibres de la face postérieure des oreillettes* (d'après Bourgery) (*).

D'après cette description, qui résume les idées de Gerdy, il n'y a dans les fibres unitives que des fibres à anse et des fibres contournées en huit de chiffre. Elles ont toutes une moitié superficielle et une moitié profonde correspondant aux faces externe et interne des ventricules.

Dans leur trajet, les fibres à anse appartiennent par leurs deux moitiés à des ventricules différents et à des parois opposées. Une fibre qui par sa moitié superficielle appartient à la paroi antérieure du ventricule droit, servira par sa moitié profonde à former la paroi postérieure du ventricule gauche.

(*) 1) Fibres unitives postérieures. — 2) Fibres de l'oreillette droite. — 3) Fibres de la veine cave inférieure.

Les fibres en huit de chiffre appartiennent par leurs deux moitiés à des ventricules différents, mais à des parois semblables; ainsi une fibre de la paroi antérieure du ventricule gauche ira par sa moitié profonde dans la paroi antérieure du ventricule droit. La cloison des ventricules est formée par des fibres adossées et n'a pas d'existence propre

Winckler a repris en 1865, l'étude des fibres musculaires du cœur (1). Il admet:

1° Que les fibres unitives antérieures et postérieures ne forment qu'une couche assez mince, qui prend part au tourbillon et pénètre dans l'intérieur du ventricule gauche, où elles s'écartent et vont pour la plus grande partie se jeter dans les muscles papillaires de ce ventricule; un très petit nombre d'entre elles remontent le long de la paroi interne et arrivent jusqu'aux anneaux.

2° Que les fibres propres des ventricules ne forment pas une véritable couche moyenne distincte de la couche interne, que ces fibres sont constituées comme toutes les autres fibre du cœur; qu'elles forment des anses, des spirales, dont les parties sont tantôt superficielles et tantôt profondes; que ces anses ou spirales s'entre-croisent sous des angles extrêmement variés qui constituent ainsi ce que l'on a désigné sous le nom de *fibres propres des ventricules*. Il est impossible d'après lui de les séparer en couches, en lames distinctes à cause de leur entre-croisement.

Ces fibres ne prennent pas toutes part à la formation du tourbillon, et, comme les précédentes, se jettent pour la plupart dans les muscles papillaires. La cloison est formée par des segments de ces anses ou spirales, qui suivent ce trajet avant d'arriver aux parois ventriculaires.

L'ancienne définition de Winslow, acceptée par tout le monde: *Le cœur est composé de deux sacs musculeux renfermés dans un troisième musculeux également*, n'est donc plus vraie, d'après l'anatomiste allemand.

Cette question a été l'objet de quelques-unes de mes recherches, et voici jusqu'à présent les conclusions auxquelles je suis arrivé:

1° Toutes les fibres musculaires du cœur partent des anneaux fibreux;

2° La plus grande partie d'entre elles y reviennent, après un trajet plus ou moins compliqué. Celles qui n'y reviennent pas, constituent les muscles papillaires, qui se terminent par des tendons ou cordages insérés sur la face inférieure des valvules, tricuspide ou mitrale;

3° La cloison est formée par la réflexion des fibres parties des anneaux;

4° Parmi les fibres, il en est de superficielles et de profondes: les premières se comportent comme l'a indiqué Winckler; les secondes ou fibres profondes, s'entre-croisent comme les doigts des mains jointes au niveau du sillon inter-ventriculaire, et alors les unes vont au ventricule opposé tandis que les autres remontent obliquement par la cloison ou par les muscles papillaires du ventricule opposé. Paladino a décrit récemment des faisceaux transversaux dirigés obliquement de haut en bas dans les parois ventriculaires (deux pour le cœur droit, un pour le cœur gauche). Ces faisceaux me semblent constitués par des fibres ascendantes venant du tourbillon. — Marc Sée a insisté sur la nature tendineuse des cordages fibreux des valvules et sur l'unité de contraction des muscles papillaires et des parois ventriculaires; ces faits n'ont absolument rien de nouveau. Il décrit de plus un gros faisceau musculaire dans l'épaisseur de la cloison, faisceau dont l'action aurait, d'après lui, de l'importance dans la contraction du cœur droit; ce faisceau particulier m'a toujours échappé jusqu'ici.

Paladino (2) vient de décrire des fibres musculaires dans l'intérieur des valvules auri-

(1) F. N. Winkler, *Beiträge sur Kenntniss der Herzmusculatur (Archiv. für Anatomie, Physiologie, etc.*, von Reichert und Dubois-Reymond, Mai u. Juni 1865. Heft II. u. III).

(2) G. Paladino, *Contribuzione all' anatomia, istologia et fisiologia del cuore*, Naples, 1876.