l'aorte descendante et non pas à remonter vers les organes céphaliques. D'abord beaucoup plus volumineux que les branches destinées au poumon, le canal artériel diminue peu à peu, et déjà au terme de la vie intra-utérine, le volume de ces dernières est égal au sien. Il s'oblitère à la naissance, et n'est bientôt plus représenté que par un cordon fibreux étendu de l'artère pulmonaire à l'aorte.

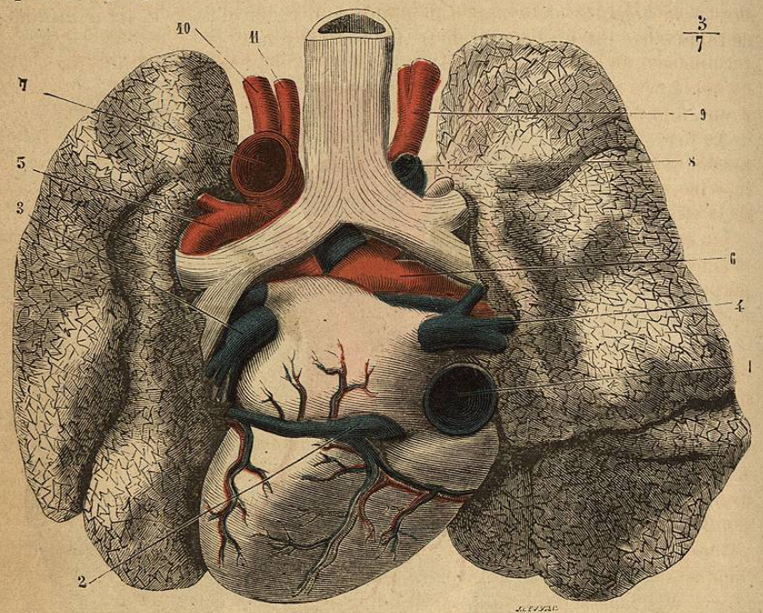

Fig. 126. — *Cœur et gros vaisseaux (face postérieure)* (*).

ARTICLE II. — ARTÈRE AORTE

Préparation. — Après avoir étudié l'origine de l'aorte et sa portion ascendante au moyen de la préparation que nous avons indiquée pour l'artère pulmonaire, ouvrir largement le côté gauche de la poitrine, enlever le poumon gauche en sectionnant sa racine, l'aorte thoracique se trouvera aussitôt. Pour l'aorte abdominale, voy. les préparations du tronc cœliaque, des mésentériques et des iliaques.

L'*aorte* s'étend depuis le ventricule gauche jusqu'au niveau de la quatrième vertèbre lombaire. A son origine elle se trouve placée en arrière de l'artère pulmonaire et se dirige d'abord en haut en avant et à droite pour contourner ce vaisseau, puis elle remonte presque verticalement et, au niveau de la réflexion du péricarde, elle s'infléchit et constitue une arcade connue sous le nom de *crosse de l'aorte*. Pour bien comprendre la direction de cette courbure, il est nécessaire de se rappeler que le plan dans lequel est comprise l'origine de l'aorte est plus antérieur que le plan de la colonne vertébrale qu'elle doit gagner, que de plus, à son émergence du ventricule gauche, elle est située un

(*) 1) Veine cave inférieure. — 2) Grande veine coronaire. — 3) Veine pulmonaire gauche. — 4) Veine pulmonaire droite. — 5) Artère pulmonaire (branche gauche). — 6) Artère pulmonaire (branche droite). — 7) Aorte. — 8) Grande veine azygos. — 9) Tronc artériel brachio-céphalique. — 10) Artère sous-clavière gauche. — 11) Artère carotide primitive gauche.

peu à droite de la ligne médiane, tandis que c'est la face latérale gauche du corps de la troisième vertèbre dorsale qu'elle va gagner. Il en résulte que la crosse aortique est dirigée de droite à gauche et d'avant en arrière.

L'aorte appliquée sur le côté gauche des corps vertébraux se dirige ensuite vers l'anneau des piliers du diaphragme pour passer dans l'abdomen. Cet anneau musculaire est situé à peu près dans le plan médian. L'artère tend donc à se rapprocher insensiblement de ce plan, qu'elle continue à occuper jusqu'à sa terminaison au niveau de la quatrième vertèbre lombaire. Il est inutile de dire qu'appliquée sur le rachis, elle en suit les courbures, qu'elle est concave en avant, à la région dorsale, et convexe dans le même sens, aux lombes.

Au niveau des valvulés sigmoïdes, le calibre de l'aorte présente trois renflements, qui correspondent à ces replis. Les *sinus aortiques*, sur une artère injectée, offrent l'apparence de trois bosses saillantes, occupant chacune le tiers de la circonférence du vaisseau (fig. 118).

On est dans l'usage de diviser l'aorte en trois parties : 1° la *crosse de l'aorte*, comprise de l'origine du vaisseau jusqu'au point où la bronche gauche le croise perpendiculairement; 2° l'*aorte thoracique*, qui s'étend jusqu'aux piliers du diaphragme; 3° l'*aorte abdominale*.

1° La *crosse de l'aorte* répond d'abord à son origine, en arrière, aux deux oreillettes, à droite à l'auricule de ce côté, à gauche au tronc de l'artère pulmonaire, et, en avant, à l'infundibulum. Le péricarde, en se réfléchissant, lui fournit un feuillet sérieux qui l'entoure jusqu'à une hauteur variable, mais qui répond d'ordinaire au point où l'artère pulmonaire s'engage au-dessous d'elle. A ce niveau, la veine cave supérieure est parallèle à l'aorte et située à sa droite ; la branche droite de l'artère pulmonaire lui est, au contraire perpendiculaire et passe en arrière d'elle.

Dans son trajet oblique en arrière et à gauche, l'aorte répond successivement à la terminaison de la trachée, à la bronche gauche qui se place dans la crosse, et de postérieure lui devient antérieure, puis à l'œsophage et à la colonne vertébrale. Elle est croisée en avant par le nerf phrénique gauche ; sa partie supérieure est embrassée par le nerf récurrent gauche, qui se réfléchit autour d'elle. L'aorte est séparée du poumon gauche par le feuillet correspondant du médiastin. D'après Sappey, la couvexité de la crosse est située, chez l'adulte, à $0^m,020$ ou $0^m,025$ au-dessous de la fourchette sternale, à $0^m,012$ ou $0^m,015$ chez le vieillard, à $0^m,008$ ou $0^m,010$ chez l'enfant.

2° L'*aorte thoracique* répond, en dedans, à la colonne vertébrale sur laquelle elle est appliquée, au canal thoracique qui, au niveau de la quatrième vertèbre dorsale, la croise à angle très aigu en se plaçant en arrière d'elle; à gauche ou en dehors elle est séparée du poumon par le feuillet du médiastin. L'œsophage est d'abord situé en dedans de l'aorte, et plus bas en avant de ce vaisseau.

3° Dans l'abdomen, l'*aorte* longe la face antérieure du corps des vertèbres lombaires; elle est placée en arrière du pancréas et de la partie inférieure du duodénum, puis elle est recouverte par les circonvolutions de l'intestin grêle. Chez les sujets maigres l'on peut, à travers les parois du ventre, en déplaçant les anses intestinales, arriver à la comprimer sur les corps de la troisième et de la quatrième vertèbre des lombes. L'aorte abdominale est longée sur son côté droit par la veine cave inférieure dont la direction lui est parallèle.

A la hauteur de la quatrième vertèbre lombaire, l'aorte se bifurque à angle aigu. Les deux branches qu'elle fournit sont désignées sous le nom d'*artères*

iliaques primitives. Entre ces deux troncs vasculaires et sur le plan postérieur de l'aorte, naît, chez l'homme, un rameau assez grêle qui continue la direction du tronc aortique, c'est l'artère *sacrée moyenne*. S'il est rudimentaire dans l'espèce humaine, il est d'autant plus développé chez les animaux que chez eux l'appendice caudal présente des dimensions plus considérables, et quand le volume de cet appendice l'emporte sur celui des membres postérieurs, comme chez les lézards par exemple, la sacrée moyenne l'emporte aussi par son volume sur les iliaques, il existe donc alors une véritable *aorte caudale*.

L'aorte fournit un grand nombre de branches, puisque d'elle et de ses divisions doivent naître toutes les artères du corps. Toutes celles qui amènent le sang aux extrémités inférieures et aux organes contenues dans le bassin, sont des divisions des artères iliaques primitives. Celles qui vont à la tête et aux membres supérieurs naissent de la convexité de la crosse, au nombre de trois branches : deux pour le côté gauche, une seule, qui se divisera plus loin, pour le côté droit. Si l'on s'est bien rendu compte de l'obliquité de la direction de la crosse aortique, il sera aisé de comprendre que la branche destinée au côté droit, le *tronc brachio-céphalique*, naît plus à droite et plus en avant que les deux artères destinées au côté gauche, et que, de plus, la *sous-clavière gauche* est située plus profondément en arrière et plus à gauche que la carotide primitive du même côté. Nous y reviendrons en parlant de chacune de ces artères en particulier.

Les *branches antérieures* de l'aorte descendante sont toutes destinées aux organes splanchniques qui se trouvent sur son trajet.

Les *branches postérieures et latérales*, au contraire, vont aux parois du tronc.

Il est bon de rappeler cependant que les branches pariétales peuvent fournir également des rameaux aux organes avoisinants, et que, d'autre part, les troncs splanchniques peuvent donner des rameaux pariétaux, ce qui, traduit en langage physiologique, revient à dire que la constitution du liquide artériel étant une et constante, il n'y a aucun inconvénient à ce qu'un même vaisseau fournisse des branches à des muscles, à des os ou à des glandes et des organes centraux.

Au niveau de la crosse de l'aorte, surtout chez le vieillard, il existe toujours, alors même que l'artère n'est pas malade, une dilatation du calibre du vaisseau. On la désigne sous le nom de *sinus de l'aorte*. Elle paraît due au choc incessant de l'ondée sanguine. C'est à la plus grande dimension de ce sinus qu'il faut attribuer la différence de rapport de la partie supérieure de la crosse avec la fourchette sternale chez l'adulte et chez le vieillard.

Nous suivrons l'ordre généralement admis, et nous décrirons d'abord les branches de l'aorte thoracique et abdominale, en la prenant depuis son origine jusqu'à sa division, puis nous étudierons les branches ascendantes et enfin les troncs terminaux.

Il y a bien quelques inconvénients à procéder ainsi, à cause des anastomoses des différents vaisseaux entre eux, mais, d'un autre côté, les avantages de cette méthode l'emportent de beaucoup sur les inconvénients, que nous tâcherons, au reste, de pallier en rappelant toujours l'origine des rameaux anastomotiques et en renvoyant à la description des branches qui les fournissent [1].

[1] Les chiffres romains qui suivent la dénomination des artères se rapportent au tableau de la page 386 et indiquent ainsi le calibre de chacun de ces vaisseaux.

§ I. — Branches thoraciques et abdominales de l'aorte

I. Branches sus-diaphragmatiques

1° Artères coronaires du cœur (IV)

Préparation. — Injecter par la carotide primitive et non par l'aorte ; sortir soigneusement le cœur de la poitrine, soit isolément, soit avec les poumons ; enlever le péricarde et le tissu adipeux ; rejeter à droite l'artère pulmonaire ou mieux encore la sectionner à son origine.

Les premières branches fournies par l'aorte sont les *artères cardiaques* ou *coronaires*.

Au nombre de deux, les artères coronaires fournissent chacune une branche située dans le sillon auriculo-ventriculaire, et une autre dans le sillon interventriculaire, d'où résultent, par leurs anastomoses, deux grands cercles entourant le cœur et comparables, l'un à un méridien, l'autre à un équateur.

Elles naissent toutes deux de l'aorte, à très peu de distance au-dessus du bord libre des valvules sigmoïdes. Les recherches que j'ai fait faire sur ce point et qui ont été exposées par M. Renoult [1], démontrent que toujours les orifices des artères coronaires sont situés au-dessus du niveau des sigmoïdes.

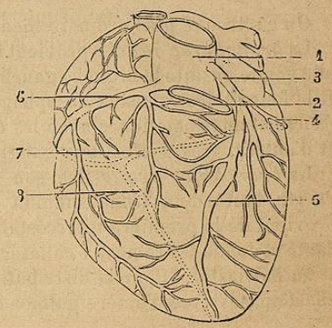

Fig. 127. — *Schéma destiné à faire comprendre les deux cercles des artères coronaires* (*).

L'*artère coronaire antérieure* ou *gauche* (fig. 112, 9) est à son origine assez profondément située entre l'extrémité de l'auricule gauche et l'infundibulum. Au moment où elle se dégage de cet espace, elle fournit sa *branche auriculo-ventriculaire*, qui se dirige à gauche, logée dans le sillon séparant ces deux poches cardiaques, les contourne et vient en arrière s'anastomoser avec la branche correspondante de la coronaire droite. Dans ce trajet elle donne des rameaux ventriculaires et des rameaux auriculaires plus grêles.

Le tronc de la coronaire gauche continue sa direction primitive dans le sillon interventriculaire et arrive ainsi jusqu'à la pointe du cœur, où elle s'anastomose avec les rameaux terminaux de la coronaire droite. Elle fournit dans ce trajet des branches nombreuses destinées aux ventricules, surtout au ventricule gauche, et un rameau grêle et constant, qui pénètre jusqu'à la cloison dans laquelle il se distribue.

L'*artère coronaire droite* ou *postérieure* (fig. 114, 5) naît sur le côté droit du tronc aortique et se trouve comprise à son origine entre l'auricule droite et le bord de l'infundibulum, elle chemine d'abord dans le sillon auriculo-ventriculaire droit et gagne ainsi la face postérieure du cœur. Au niveau du point d'intersection des deux sillons de cette face, elle se divise en deux branches : l'une, beaucoup moins volumineuse, continue la direction primitive de l'artère et vient

[1] Renoult, *Thèse*. Strasbourg.

(*) 1) Aorte. — 2) Artère pulmonaire coupée à son origine. — 3) Artère coronaire antérieure. — 4) Sa branche auriculo-ventriculaire. — 5) Sa branche ventriculaire. — 6) Artère coronaire postérieure. — 7) Sa branche auriculo-ventriculaire. — 8) Sa branche ventriculaire (les lignes ponctuées indiquent la continuation des vaisseaux sur la face postérieure du cœur).

s'anastomoser avec la branche auriculo-ventriculaire de la coronaire gauche ; l'autre, d'un calibre plus considérable, descend dans le sillon interventriculaire et vient à la pointe du cœur s'anastomoser avec la terminaison de la cardiaque antérieure.

Ces deux branches fournissent dans leur trajet des rameaux analogues à ceux fournis par la coronaire antérieure.

A peu de distance de leur origine, les deux artères cardiaques émettent chacune deux rameaux très grêles destinés à l'artère pulmonaire et à l'aorte. Ces rameaux s'anastomosent entre eux et communiquent de plus avec l'artère bronchique gauche.

2° Artères bronchiques (fig. 130, 2)

On en trouve plus ordinairement deux, plus rarement trois ou quatre.

La *bronchique gauche* provient toujours de la concavité de la crosse aortique, elle gagne ensuite la bronche gauche, avec laquelle elle pénètre dans le poumon. Elle fournit des rameaux œsophagiens, des ramuscules destinés au tronc de l'aorte et anastomotiques avec les cardiaques, des rameaux à l'oreillette gauche et d'autres, très grêles, aux ganglions bronchiques avoisinants.

La *bronchique droite* tire son origine tantôt isolément de la concavité de l'aorte, tantôt d'un tronc commun avec la précédente. Très souvent aussi elle provient de la première intercostale aortique. Elle gagne la bronche correspondante et donne des rameaux collatéraux à l'œsophage, à la trachée, au péricarde et au médiastin. (Pour la distribution de ces artères dans les poumons et leurs anastomoses avec l'artère pulmonaire, voy. la *Splanchnologie*.)

3° Artères œsophagiennes (fig. 130, 3)

De la partie antérieure de l'aorte naît une série de petits rameaux artériels, dont le nombre varie de 3 à 6. Ils sont destinés à la partie de l'œsophage qui est en rapport avec l'aorte. Ces rameaux fournissent tous des petites branches ascendandes et descendantes qui communiquent les unes avec les autres. Les plus élevées s'anastomosent avec les rameaux œsophagiens de la partie supérieure de ce canal, rameaux qui proviennent de la thyroïdienne inférieure ; les derniers communiquent avec des petites branches ascendantes venues de la coronaire stomachique.

L'aorte fournit encore dans sa partie thoracique quelques petites artérioles destinées au médiastin et connues sous le nom de *médiastines postérieures*. Elles s'anastomosent avec des rameaux très grêles les *médiastines antérieures*, qui proviennent de la mammaire interne.

II. Branches sous-diaphragmatiques

Préparation. — Avant de faire l'injection, il est bon, si l'on veut avoir une bonne pièce d'étude, de lier les artères fémorales ainsi que le tronc brachio-céphalique, la carotide et la sous-clavière gauche. On pourra alors injecter par la crosse de l'aorte. On peut encore lier tous les vaisseaux que je viens de désigner, sauf la carotide gauche, par laquelle on fera pénétrer le liquide. Ouvrir alors largement la poitrine et l'abdomen, rejeter à droite le paquet intestinal, arriver à l'aorte en arrière du péritoine et enlever soigneusement le tissu connectif sous-péritonéal ; étudier d'abord l'origine du tronc cœliaque et des deux mésentériques, puis enlever tous les intestins, l'estomac, le foie et la rate, pour procéder à l'étude des diaphragmatiques inférieures, des rénales, des spermatiques.

1° Artères diaphragmatiques inférieures (fig. 130, 5)

Immédiatement après avoir franchi l'anneau du diaphragme, l'aorte fournit

par sa face antérieure deux branches qui naissent, tantôt isolément tantôt par un tronc commun, ce sont les *artères diaphragmatiques inférieures*, qui quelquefois proviennent aussi du tronc cœliaque. Ces deux artères se portent toujours obliquement en dehors, en haut et en avant, appliquées sur les piliers du diaphragme. Elles se divisent bientôt en deux branches, dont l'une, l'*interne*, gagne l'anneau œsophagien, s'anastomose avec celle du côté opposé en formant ainsi une arcade, de la convexité de laquelle partent des rameaux destinés au centre phrénique. La *branche externe* continue le trajet du tronc primitif, puis se courbe en dehors et en arrière, et s'anastomose au niveau du rebord des fausses côtes avec des branches de terminaison des dernières intercostales et de la musculo-phrénique. Les rameaux qu'elle fournit se perdent dans la partie charnue du diaphragme et communiquent avec la diaphragmatique supérieure.

Avant sa division en deux branches, la diaphragmatique inférieure fournit une branche connue sous le nom de *capsulaire supérieure*, qui est destinée à la capsule surrénale (fig. 130, 6).

2° Tronc cœliaque (fig. 128, 1)

Aussitôt après l'origine des diaphragmatiques ; l'aorte fournit un tronc volumineux, dont la direction est perpendiculaire à son axe. Ce *tronc* ou *artère cœliaque*, d'une longueur qui ne dépasse guère $0^m,01$, se divise en trois branches importantes :

1° L'artère coronaire stomachique ;
2° L'artère hépatique ;
3° L'artère splénique.

A. Artère coronaire stomachique (fig. 128, 2) (III)

D'un calibre inférieur à celui des deux autres branches du tronc cœliaque, cette artère se dirige d'abord en avant et en haut pour gagner le côté interne du cardia ; là elle se courbe, se dirige en bas et à droite en longeant la petite courbure de l'estomac, vers l'extrémité de laquelle elle s'anastomose avec les rameaux de l'artère pylorique, branche de l'hépatique. La coronaire stomachique n'est pas immédiatement appliquée sur les parois de l'estomac vide, elle en reste à quelque distance entre les feuillets de l'épiploon gastro-hépatique.

Elle fournit, au niveau du cardia, quelques rameaux œsophagiens, et, au moment où elle se courbe de gauche à droite, quelques vaisseaux assez gros, destinés au grand cul-de-sac de l'estomac, qu'ils entourent. Ces rameaux communiquent avec les vaisseaux courts, branches de la splénique. Dans tout son trajet le long de la petite courbure, la coronaire stomachique émet des branches antérieures et postérieures, qui s'anastomosent avec des rameaux analogues des gastro-épiploïques.

B. Artère hepatique (fig. 28), (II)

Cette artère se porte du tronc cœliaque au sillon transverse du foie, par conséquent de gauche à droite et de bas en haut. Dans ce sillon elle se divise en deux branches terminales destinées aux deux lobes hépatiques.

Située entre les deux feuillets de l'épiploon gastro-hépatique, cette artère répond d'abord au lobule de Spiegel, et se place ensuite en arrière de la veine porte et du canal cholédoque. (Entourés par le péritoine, ces trois vaisseaux limitent en avant l'*hiatus de Winslow*.)

L'artère hépatique fournit :

1° L'*artère pylorique* (fig. 128, 5), (V). Cette branche, peu volumineuse, descend d'abord jusqu'au niveau du pylore, se courbe ensuite de droite à gauche, s'applique sur la petite courbure et s'anastomose avec la coronaire stomachique, en complétant ainsi la grande arcade artérielle qui entoure le bord supérieur de l'estomac. Les rameaux se distribuent à la partie terminale de cet organe et au commencement du duodénum.

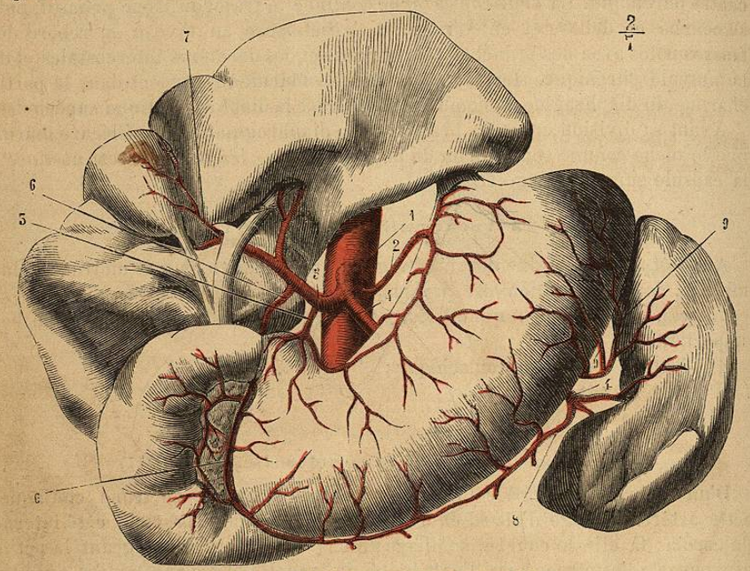

Fig. 128. — *Tronc cœliaque et ses branches* (*).

2° La *gastro-épiploïque droite* (fig. 128, 6), (IV). Beaucoup plus volumineuse que la précédente, cette artère descend en arrière de la première portion du duodénum, qu'elle croise presque perpendiculairement, se courbe ensuite de droite à gauche; longe la grande courbure de l'estomac sans s'appliquer à ses parois, fournit *des rameaux ascendants* aux deux faces de cet organe, *des rameaux descendants* très longs et très grêles à l'épiploon, et s'anastomose par sa partie terminale avec la *gastro-épiploïque gauche*, branche de la splénique.

Les rameaux épiploïques sont situés à leur origine entre les deux feuillets de la lame antérieure du grand épiploon ; arrivés à son bord libre, ils se recourbent comme ces deux feuillets, restent appliqués entre eux dans la lame postérieure et arrivent jusqu'au côlon transverse.

Au niveau de l'endroit où elle se recourbe pour longer le bord inférieur de l'estomac, le gastro-épiploïque droite fournit l'*artère pancréatico-duodénale*

(*) L'estomac est vu en place, le foie est rejeté en haut de manière à montrer sa face inférieure. — 1) Tronc cœliaque. — 2) Coronaire stomachique. — 3) Hépatique. — 4, 4) Splénique. — 5) Pylorique. — 6, 6) Gastro-épiploïde droite. — 7) Cystique. — 8) Gastro-épiploïque gauche. — 9, 9) Vaisseaux courts.

(fig. 129, 5), (V), qui descend de la tête du pancréas, longe le bord concave de la deuxième portion du duodénum, donne des branches à ces deux organes et s'anastomose par son extrémité avec un rameau venu de la mésentérique supérieure.

3° Avant de se diviser dans le sillon transverse, l'artère hépatique fournit encore l'*artère cystique* (fig. 129, 7), qui provient souvent de la branche destinée au lobe droit du foie. Elle se distribue à la vésicule biliaire, qu'elle longe depuis le col jusqu'au fond, et présente toujours deux petites divisions, dont l'une est situé entre le foie et la vésicule, et l'autre sur la surface libre de ce réservoir.

C. Artère splénique (fig. 129, 7), (II)

La splénique dépasse par son calibre les deux autres branches du tronc cœliaque. Elle se porte de droite à gauche vers la scissure de la rate où elle se divise en 5 ou 6 branches, qui pénètrent dans cette glande vasculaire sanguine.

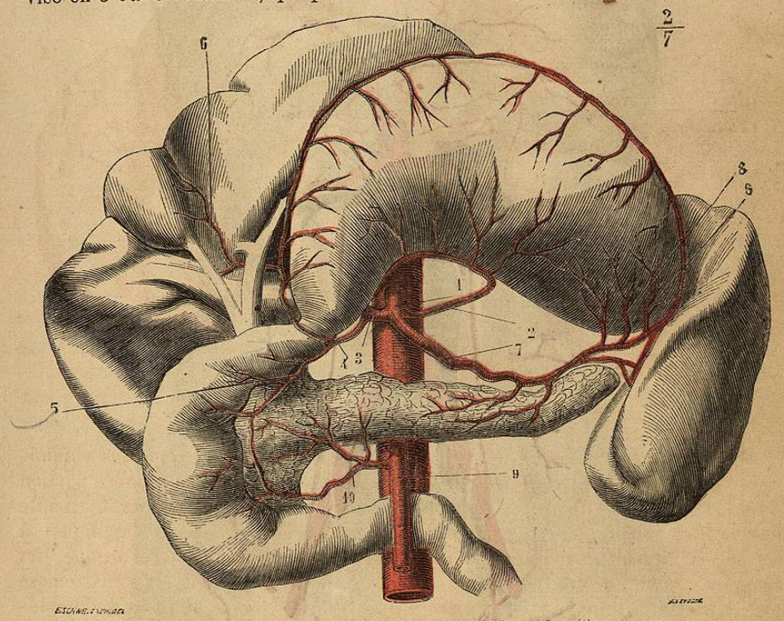

Fig. 129. — *Tronc cœliaque et ses branches* (*).

Müller et Frey avaient établi que, dans l'intérieur de la rate, les artères et les veines ne communiquent pas par des capillaires, mais par des espaces lacunaires constitués par le réticulum de la pulpe ; cette opinion vient d'être confirmée par les recherches de mesdames Olga Stoph et Sophie Hasse.

Dans ce trajet elle est située en arrière de l'estomac, au-dessus du pancréas, dont elle longe le bord supérieur et auquel elle fournit de nombreux rameaux.

(*) L'estomac est renversé en haut pour montrer la splénique. — 1) Tronc cœliaque. — 2) Coronaire stomachique. — 3) Hépatique. — 4) Gastro-épiploïque droite. — 5) Pancréatico-duodénale. — 6) Cystique. — 7) Splénique. — 8, 8) Vaisseaux courts. — 9) Mésentérique supérieure. — 10) Rameau pancréatico-duodénal de la mésentérique.