3° La *coronaire labiale inférieure* (V), qui part de la faciale un peu au-dessous de la commissure, gagne la face profonde de la lèvre inférieure, recouverte par le triangulaire des lèvres et l'orbiculaire, et s'anastomose avec celle du côté opposé, après avoir fourni un très grand nombre de rameaux ascendants et descendants.

4° La *coronaire labiale supérieure* (V) (fig. 135, 13). — Cette branche naît quelquefois par un tronc commun avec la précédente ; plus souvent elle provient isolément de la faciale au niveau même de la commissure. Elle est assez volumineuse et chemine, très rapprochée de la muqueuse, en arrière du muscle orbiculaire, jusqu'à la ligne médiane, où elle s'anastomose avec sa congénère du côté opposé. De cette communication partent deux rameaux qui remontent jusqu'à la cloison du nez, qu'ils longent d'arrière en avant, et qui viennent sur le sommet de cet organe se diviser en un grand nombre de ramuscules, qui s'anastomosent avec ceux de l'aile du nez.

5° La *branche naso-lombaire* (fig. 135, 14), qui gagne le cartilage de l'aile du nez et fournit des rameaux situés le long des bords supérieur et inférieur de ce cartilage jusqu'à la ligne médiane, où ils communiquent avec leurs congénères du côté opposé et avec les ramuscules de l'artère de la cloison, venue de la coronaire labiale supérieure.

D. Artère occipitale (fig. 135, 8 et 9), (IV)

Née de la face postérieure de la carotide externe, au même niveau que la faciale, l'*artère occipitale*, située en dedans du nerf grand hypoglosse, longe la face interne du ventre postérieur du muscle digastrique ; puis, vers le sommet de l'apophyse mastoïde, elle s'infléchit en arrière et passe entre le splénius et les muscles petit oblique et grand complexus, auxquels elle fournit des rameaux. Arrivée au bord supérieur du splénius, elle s'incurve à angle droit, se dirige en haut, devient sous-cutanée et se divise en deux branches : l'une *inférieure*, plus petite, qui s'anastomose avec l'auriculaire postérieure ; l'autre *supérieure*, plus volumineuse, qui remonte sur le crâne, fournit un grand nombre de branches, qui communiquent avec celles du côté opposé et avec les rameaux de la temporale superficielle.

Dans ce trajet, l'occipitale émet :

1° Un *rameau sterno-mastoïdien supérieur*. Il se comporte comme celui qui provient de la thyroïdienne supérieure.

2° Une *artère mastoïdienne*, qui pénètre dans le crâne par le trou de ce nom et va à la dure-mère.

E. Artère auriculaire postérieure (fig. 135, 10), (V)

Elle prend son origine immédiatement au-dessus de la précédente sur la face postérieure de la carotide externe, chemine en dedans du ventre postérieur du digastrique et de la partie inférieure de la parotide, se loge dans le sillon auriculo-mastoïdien et devient ensuite superficielle. L'*auriculaire postérieure* est alors appliquée immmédiatement sur la partie mastoïdienne du temporal, sur laquelle elle se partage en : *rameau inférieur* ou *mastoïdien*, qui s'anastomose par ses branches avec l'occipitale et la temporale superficielle, et en *rameau supérieur* ou *auriculaire*, qui se subdivise lui-même en deux rameaux, dont l'un plus considérable est destiné à la face interne du pavillon, tandis que l'autre traverse le tissu fibreux qui réunit l'hélix au cartilage de la conque et

vient se ramifier dans la rainure située entre l'hélix et l'anthélix. Ces deux rameaux communiquent ensemble sur le bord libre de l'hélix.

L'artère auriculaire postérieure fournit d'ordinaire la *branche stylo-mastoïdienne*, qui s'engage par le trou de ce nom dans l'aqueduc de Fallope et s'y anastomose avec une branche de la méningée moyenne, après avoir fourni à la caisse du tympan et à l'oreille interne.

Pour ne rien omettre, signalons encore des rameaux parotidiens fournis par l'auriculaire.

F. Artère pharyngienne inférieure (V)

Cette branche assez grêle naît de la partie interne de la carotide externe, entre celle-ci et la carotide interne. Elle remonte sur les parois du pharynx et arrive jusqu'à la base de l'apophyse basilaire, où elle s'infléchit en avant, en décrivant une arcade, qui s'anastomose sur la muqueuse pharyngienne et la trompe d'Eustache avec les palatines supérieure et inférieure et avec la pharyngienne supérieure ou ptérygo-palatine.

Outre les rameaux pharyngiens qu'elle donne dans son parcours, la pharyngienne inférieure fournit toujours une *branche méningienne*, qui croise en avant la jugulaire interne et se divise en deux rameaux, qui pénètrent dans le crâne en passant, l'un par le trou déchiré postérieur, et l'autre à travers la substance fibro-cartilagineuse du trou déchiré antérieur. Ces deux rameaux se distribuent à la dure-mère.

Après le départ de toutes les branches que nous venons d'énumérer, la carotide externe, fort diminuée de volume, monte entre les muscles styliens et gagne la face interne de la glande parotide. Tantôt, et c'est le cas le plus fréquent, cette glande l'entoure complètement ; tantôt, au contraire, elle ne lui offre qu'une gouttière, dans laquelle se loge le vaisseau. Triquet a trouvé l'artère complètement isolée du tissu glandulaire et entourée d'une simple gaîne connective ; il ne m'a jamais été donné d'observer une pareille disposition.

Arrivée au-dessous du condyle de la mâchoire, la carotide externe se divise en deux branches terminales : la *temporale superficielle* et la *maxillaire interne*.

G. Artère temporale superficielle (fig. 135, 11), (IV)

L'*artère temporale superficielle*, moins volumineuse que la maxillaire interne, se dirige en haut et un peu en dehors et gagne l'intervalle compris entre l'articulation temporo-maxillaire et le conduit auditif externe. Recouverte jusque-là par la glande parotide, cette artère devient superficielle au niveau de l'arcade zygomatique et chemine entre la couche sous-cutanée et l'aponévrose temporale. Elle se divise bientôt en deux branches terminales, dont l'une, *antérieure* ou *frontale*, visible sous la peau, s'infléchit en avant et va par ses rameaux s'anastomoser avec les branches frontales de l'ophthalmique et avec ses congénères du côté opposé, en fournissant en outre quelques ramuscules à la paupière supérieure,

La *branche postérieure* ou *pariétale* se répand en divisions nombreuses dans la région de ce nom ; ses rameaux antérieurs communiquent avec la frontale; les rameaux moyens gagnent le sommet du crâne et s'anastomosent avec ceux du côté opposé; les rameaux postérieurs se dirigent en arrière et en haut pour communiquer avec l'occipitale et l'auriculaire postérieure.

La *temporale superficielle* fournit dans son parcours :

1° Des *rameaux parotidiens;*

2° L'*artère transversale de la face*, qui longe le bord supérieur du canal de Sténon et s'anastomose vers le milieu de la joue avec la faciale et la sous-orbitaire (fig. 135, 12) ;

3° Des *rameaux auriculaires antérieurs*, qui gagnent le tragus, cheminent sur sa face externe et s'anastomosent sur le pavillon avec les rameaux de l'auriculaire postérieure ;

4° La *temporale moyenne*, qui naît au-dessus de l'arcade zygomatique, plonge, à travers l'aponévrose temporale, dans la profondeur du muscle crotaphyte et s'anastomose avec les artères temporales profondes.

H. Artère maxillaire interne (fig. 137, 5), (III)

Préparation. — Inciser le cuir chevelu sur la ligne médiane du crâne ; couper la peau du cou transversalement en passant au niveau de l'os hyoïde ; sur ces deux incisions en faire tomber une verticale qui les divisera en deux parties à peu près égales et qui passera au-devant du conduit auditif externe.

Préparer les muscles masséter et temporal comme pour l'étude de la myologie, et enlever soigneusement la parotide. Détacher par deux traits de scie l'arcade zygomatique en la laissant adhérente au masséter, et renverser le tout de haut en bas jusqu'aux insertions inférieures de ce muscle, tout en ménageant l'artère massétérine.

Sectionner le temporal à son insertion coronoïdienne, le renverser de bas en haut en détachant attentivement ses fibres de la fosse temporale, et suivre les artères temporales profondes jusqu'à leur extrémité. Faire alors une section de la branche montante de la mâchoire analogue à celle représentée par la figure 137 et qui consiste à ne laisser que la moitié postérieure de cette branche en enlevant la moitié antérieure au moyen de traits de scie, l'un vertical, l'autre horizontal. On pourrait aussi sectionner complètement cette branche et l'enlever ; mais l'avantage qu'on en retirerait dans cette première partie de la préparation ne serait pas comparable à celui que donne la section osseuse que nous indiquons et qui permet de conserver les insertions des muscles ptérygoïdiens.

Creuser alors avec la gouge et le maillet la face externe de la mâchoire à partir du trou mentonnier pour découvrir l'artère dentaire et ses branches. Ouvrir l'orbite par sa face externe au moyen de la scie et mieux de la gouge et du maillet; enlever le globe oculaire et préparer la sous-orbitaire.

Disséquer soigneusement toutes les branches de la maxillaire interne depuis son origine jusqu'au moment où elle gagne le trou sphéno-palatin. Enlever alors la partie supérieure de la branche du maxillaire, retrancher une grande partie du muscle ptérygoïdien externe et préparer la sphéno-épineuse jusqu'au trou de ce nom, que l'on élargira avec le ciseau.

Sectionner alors les os du crâne par une ligne horizontale partant à deux travers de doigt au-dessus de l'arcade sourcilière et atteignant la ligne médiane par ses deux extrémités; faire tomber sur cette ligne horizontale un trait de scie vertical qui reste à un centimètre en dehors de la ligne médiane. On trouvera au-dessous la dure-mère et les branches de la méningée.

Faire les mêmes sections osseuses sur le côte opposé du crâne, ouvrir la dure-mère et enlever le cerveau, ce qui permettra de voir l'artère méningée moyenne dans toute son étendue. Diviser alors la tête en deux moitiés latérales et laisser la cloison nasale adhérente au côté qui ne sert pas pour la préparation; préparer les branches de la sphéno-palatine; agrandir le trou de ce nom de dedans en dehors et rechercher les branches vidienne et ptérygo-palatine, que l'on poursuivra dans leurs canaux osseux à l'aide de la gouge et du maillet.

L'*artère maxillaire interne* s'infléchit en avant aussitôt après son origine, et s'engage en dedans du col du condyle. Elle se dirige par un trajet très flexueux, d'arrière en avant, de dehors en dedans et un peu de bas en haut vers le trou sphéno-palatin, à travers lequel sa terminaison, connue sous le nom d'*artère sphéno-palatine*, pénètre dans les fosses nasales, auxquelles elle se distribue.

Dans la majorité des cas, l'artère maxillaire interne passe entre les deux muscles ptérygoïdiens, d'autres fois entre le ptérygoïdien externe et le temporal ; puis, au fond de la fosse zygomatique, au niveau de la tubérosité du

maxillaire supérieur, elle s'engage entre les deux faisceaux du ptérygoïdien externe.

Elle émet un très grand nombre de branches. Nous en décrirons quinze, en y comprenant la branche terminale.

1° *Tympanique.* — Cette petite artériole, découverte par Lauth, remonte obliquement en haut et en arrière, passe par la scissure de Glaser et va à la caisse du tympan.

2° *Petite méningée.* — Très grêle également, pénètre dans le crâne par le trou ovale et se distribue à la partie voisine de le dure-mère.

3° *Artère méningée moyenne* ou *artère sphéno-épineuse* (fig. 137, 6). — Cette branche, la plus volumineuse de toutes celles de la maxillaire interne, se porte en haut après avoir passé au-dessous du muscle ptérygoïdien externe et pénètre dans le crâne par le trou petit rond ou sphéno-épineux. Aussitôt après son entrée dans la cavité de l'encéphale, elle s'infléchit à angle droit, se dirige en dehors et se divise en deux branches, terminales comprises dans l'épaisseur de la dure-mère. Elles font relief sur la face externe de cette membrane et correspondent aux sillons osseux connus sous le nom de *nervures de la feuille du figuier* (fig. 136, 17). L'une de ces branches terminales est *antérieure* et se distribue à toute la partie antéro-supérieure de la dure-mère ; elle arrive jusqu'au sinus longitudinal supérieur, s'anastomose avec celle du côté opposé, et donne toujours quelques rameaux qui pénètrent dans l'orbite à travers la fente sphénoïdale ; ils communiquent avec la lacrymale.

La *branche postérieure* de la sphéno-épineuse se porte en arrière et se distribue à la partie postérieure de la dure-mère.

La *méningée moyenne* fournit toujours un certain nombre de rameaux collatéraux très grêles. Nous ferons remarquer : 1° des ramuscules destinés au ganglion de Gasser ; 2° un rameau qui pénètre dans l'hiatus de Fallope et qui s'anastomose avec la stylo-mostoïdienne.

4° *Artère temporale profonde postérieure* (fig. 137, 12). — Elle naît près de la précédente, remonte verticalement entre le ptérygoïdien externe et le temporal, gagne la face profonde de ce dernier muscle et s'anastomose avec la temporale moyenne.

5° *Artère temporale profonde antérieure* (fig. 137, 13). — Elle tire son origine beaucoup plus en avant que la précédente, gagne également la face profonde du muscle temporal et s'anastomose avec la temporale moyenne. Quand les injections sont bien réussies, on voit quelques rameaux de cette artère passer à travers les trous de l'apophyse orbitaire du malaire et s'anostomose dans l'orbite avec la lacrymale.

6° *Artère dentaire inférieure* (fig. 137, 7). — Elle naît tout auprès de la temporale profonde postérieure, se dirige en bas et en dehors, gagne la face externe du ligament sphéno-maxillaire, pénètre dans le canal dentaire, qu'elle parcourt dans toute son étendue, et se divise en deux branches. L'une, plus petite ou *rameau incisif*, continue le trajet intra-osseux de l'artère dentaire inférieure et se distribue aux dents incisives ; l'autre, plus volumineuse, sort par le trou mentonnier et s'anastomose avec la coronaire labiale inférieure et la sous-mentale.

La *dentaire inférieure* fournit : 1° un peu au-dessus de son entrée dans le canal dentaire, un rameau long et assez grêle, qui reste appliqué sur la face

interne du maxillaire inférieur dans la gouttière mylo-hyoïdienne et arrive jusqu'au muscle de ce nom, auquel il se distribue ; 2° dans toute l'étendue du conduit osseux, des rameaux dentaires destinés aux racines des dents, dont ils parcourent le canal central.

7° *Artère massétérine* (fig. 137, 8). — Elle naît aussi à peu de distance du col du condyle de la mâchoire, s'incline en bas et en dehors et passe dans l'échancrure sigmoïde du maxillaire pour se distribuer à la face profonde du masséter.

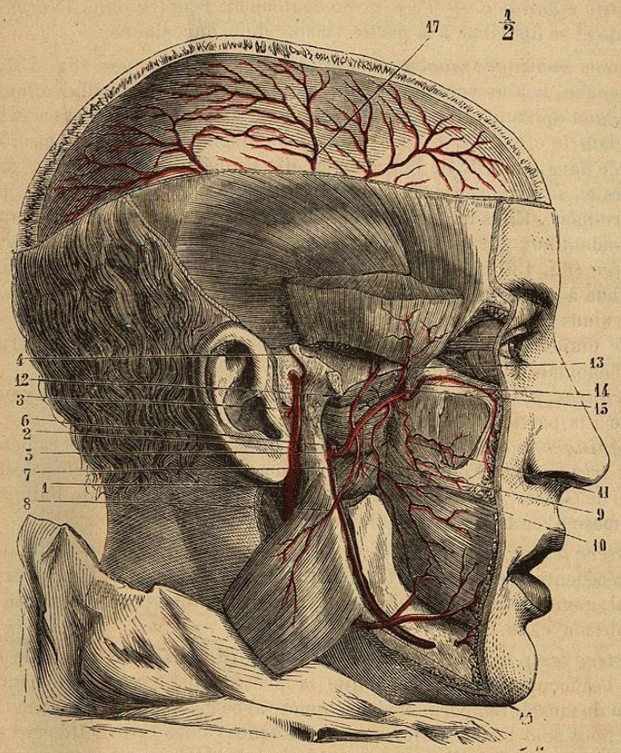

Fig. 137. — *Artère maxillaire interne et ses branches* (*).

8° *Artère buccale* (fig. 137, 9). — Elle part de la maxillaire interne immédiatement au-dessous du bord inférieur du muscle ptérygoïdien externe, croise le ptérygoïdien interne et s'applique sur la face externe du buccinateur, sur lequel elle se ramifie en s'anastomosant par ses branches terminales avec la faciale et l'alvéolaire.

9° *Artères ptérygoïdiennes* (fig. 137, 10). — Grêles et variables dans leur

(*) 1) Carotide externe. — 2) Temporale superficielle. — 3) Auriculaire antérieure. — 4) Temporale moyenne. — 5) Maxillaire interne. — 6) Méningée moyenne. — 7) Dentaire inférieure. — 8) Massiétérine. — 9) Buccale. — 10) Ptérygoïdienne. — 11) Alvéolaire. — 12) Temporale profonde postérieure. — 13) Temporale profonde antérieure. — 14) Sous-orbitaire. — 15) Maxillaire interne s'engageant dans la profondeur. — 16) Faciale anastomosée avec la buccale. — 17) Branches de la méningée moyenne.

nombre, ces artérioles proviennent de la partie de la maxillaire interne comprise entre les deux muscles ptérygoïdiens. Elles se distribuent à ces muscles.

10° *Artère alvéolaire* (fig. 137,11). — Elle décrit des flexuosités nombreuses sur la tubérosité du maxillaire supérieur, contourne cette saillie osseuse et vient se perdre dans les gencives et le rebord alvéolaire de la partie postérieure de cet os. Sur la tubérosité du maxillaire, elle fournit deux ou trois rameaux qui pénètrent dans les canaux osseux et vont se distribuer aux petites et aux grosses molaires ; d'autres ramuscules vont à la muqueuse de l'antre d'Highmor.

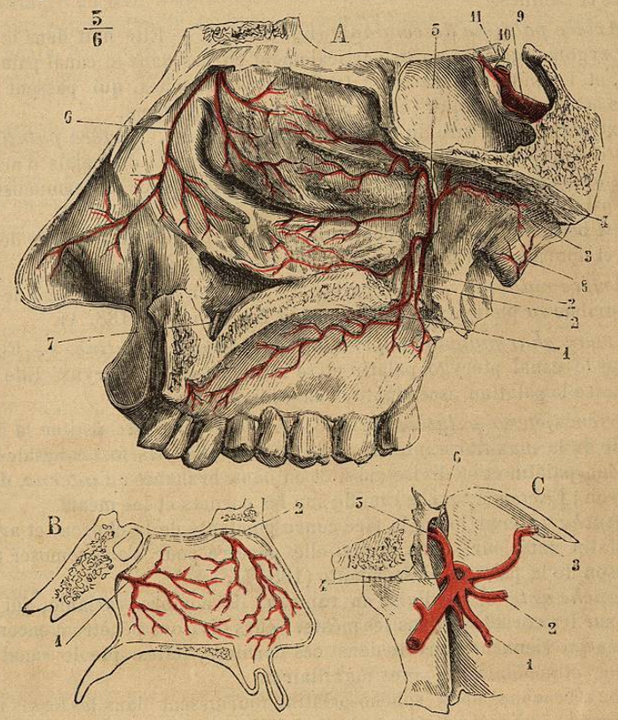

Fig. 138. — *Branches terminales de l'artère maxillaire interne* (*).

11° *Artère sous-orbitaire* (fig. 136, 14). — Cette branche, importante surtout par ses anastomoses, naît au niveau de la fente sphéno-maxillaire ; gagne

(*) A. 1) Artère palatine descendante. — 2, 2) Artères palatines accessoires. — 3) Artère ptérygo-palatine. — 4) Artère vidienne. — 5) Artère sphéno-palatine. — 6) Artère nasale antérieure, branche de l'ethmoïdale antérieure. — 7) Artère palatine antérieure coupée. — 8) Rameaux de l'artère pharyngienne ascendante ramifiés sur la trompe d'Eustache. — 9) Carotide interne. — 10) Artère ophthalmique. — 11) Nerf optique.

B. Figure schématique destinée à montrer les artères de la cloison des fosses nasales. — 1) Branche de la sphéno-palatine. — 2) Branche de la nasale antérieure.

C. Figure schématique destinée à montrer les divisions de la maxillaire interne d'après Bourgery. — 1) Artère buccale. — 2) Artère alvéolaire. — 3) Artère sous-orbitaire. — 4) Artère palatine descendante. — 5) Artère vidienne. — 6) Artère sphéno-palatine.

le canal sous-orbitaire, qu'elle parcourt, et vient dans la fosse canine se diviser en un grand nombre de rameaux, qui communiquent avec la coronaire labiale supérieure, la nasale, la naso-lombaire et la transverse de la face.

Elle fournit :

1) Avant de pénétrer dans le canal sous-orbitaire, une branche longue et grêle, qui pénètre dans l'orbite, s'applique sur la face externe de cette cavité et va s'anastomoser avec la lacrymale.

2) Vers la partie antérieure de son trajet intra-osseux, un *rameau dentaire antérieur* qui se loge dans le canal osseux particulier et se distribue aux dents incisives et canines.

12° *Artère palatine descendante* (fig. 138, 1). — Elle naît dans le fond de la fosse zygomatique, se porte verticalement en bas dans le canal palatin postérieur, et fournit alors deux ou trois petites branches, qui passent par des conduits osseux particuliers et arrivent au voile du palais.

A l'extrémité inférieure du canal palatin postérieur, l'*artère palatine descendante* s'infléchit à angle droit, parcourt la voûte du palais d'arrière en avant et s'anastomose dans le canal palatin antérieur avec la terminaison de la sphéno-palatine.

Elle est beaucoup plus rapprochée de l'os que de la surface libre de la muqueuse et fournit des rameaux aux gencives et aux glandules.

13° *Artère vidienne.* — Elle parcourt d'avant en arrière le canal de ce nom et se distribue au pharynx et à la trompe d'Eustache (fig. 138, 4).

14° *Artère pharyngienne supérieure* ou *ptérygo-palatine.* — Elle s'engage dans le canal ptérygo-palatin et se ramifie sur le pharynx Elle s'anastomose avec la palatine ascendante et la vidienne (138, 3).

15° *Artère sphéno-palatine* (fig. 138, 5). — Cette artère constitue la branche terminale de la maxillaire interne. Elle pénètre dans les fosses nasales par le trou sphéno palatin et se divise aussitôt en deux branches : l'*interne*, destinée à la cloison ; l'*externe*, qui se ramifie sur les cornets et les méats.

La *branche interne* longe la face conrespondante de la cloison et arrive au canal palatin antérieur, dans lequel elle pénètre pour s'anastomoser avec la terminaison de la palatine descendante (138, 7).

La *branche externe* se divise en rameaux de nombre variable, qui se répandent sur les cornets et dans les méats. Leurs divisons pénètrent encore dans les cavités qui viennent s'ouvrir dans ces derniers, telles que le canal nasal, les cellules ethmoïdales, le sinus maxillaire.

Les deux branches de la sphéno-palatine fournissent dans les fosses nasales un très grand nombre de divisions destinées à la membrane de Schneider ; leurs ramuscules les plus antérieurs communiquent avec les artérioles venues de la nasale antérieure, branche de l'ethmoïdale antérieure (fig. 135, 6).

2° Artère carotide interne (II)

A son origine, l'*artère carotide interne* est située en dehors et en arrière de la carotide externe. Ces deux vaisseaux sont alors accolés l'un à l'autre et semblent continuer ainsi la direction du tronc générateur (fig. 135, 3); bientôt la carotide interne se porte légèrement en dedans et en avant, tandis que l'externe s'incline en dehors. Après cette sorte d'entre-croisement, la carotide interne remonte verticalement jusqu'à la base du crâne pour pénétrer dans le canal inflexe du rocher.

Dans ce trajet, elle est en rapport : en avant avec les muscles styliens, et plus haut avec le ptérigoïdien interne, dont la sépare une couche de tissu cellulaire ; en dedans avec les parois latérales du pharynx, dont elle reste toujours distante d'au moins $0^m,01$; en arrière avec les muscles prévertébraux, et en dehors avec la veine jugulaire interne. Les nerfs pneumogastrique et grand sympathique longent sur son côté postéro-externe; le glosso-pharyngien et le grand hypoglosse lui sont d'abord postérieurs, la contournent ensuite pour passer entre elle et la veine jugulaire interne.

Assez fréquemment on voit la carotide interne décrire une courbure à la région supérieure du cou. D'après certains auteurs, cette courbure pourrait être assez grande pour mettre le vaisseau en rapport immédiat avec la face externe de l'amygdale. Nous avons toujours vu l'artère rester à distance de la tonsille, de telle sorte que son voisinage ne pouvait être gênant pour l'ablation de cette glande.

A la base du crâne, la carotide pénètre dans le canal du rocher, où elle est entourée par les filets ascendants du ganglion cervical supérieur du grand sympathique. Elle s'engage ensuite dans le sinus caverneux, qu'elle parcourt d'arrière en avant en décrivant deux courbures comprises dans le plan vertical. (C'est au moment où nous étudierons ce sinus que nous décrirons les rapports de l'artère et des nerfs qui le traversent.) Arrivée au niveau de l'apophyse clinoïde antérieure, la carotide interne se recourbe de bas en haut et d'avant en arrière, traverse la dure-mère et se divise au niveau de l'extrémité interne de la scissure de Sylvius en : 1° *artère cérébrale antérieure ;* 2° *artère cérébrale moyenne* ou *Sylvienne ;* 3° *artère communicante postérieure ;* 4° *artère du plexus choroïde.*

Dans le long trajet étendu de sa naissance à sa division, la *carotide interne* fournit : 1° dans le sinus caverneux des ramuscules au corps pituitaire ; 2° au niveau de l'apophyse clinoïde antérieure une branche très importante par sa distribution et ses nombreuses divisions, c'est l'artère ophthalmique.

A. Artère ophthalmique (fig. 139, 3), (V)

Préparation. — Ouvrir l'orbite par son plancher supérieur ; enlever avec soin le tissu graisseux orbitaire, dans le milieu duquel il faut poursuivre les branches de l'ophthalmique. Une autre coupe, que l'on peut exécuter et qui serait celle dont il faudrait se servir si l'on voulait faire une pièce sèche, consiste à faire sauter au moyen de traits de scie toute la paroi externe de l'orbite ; pour les préparations d'étude, nous préférons la première manière de procéder, à cause de la plus grande facilité qu'elle laisse pour ménager les rapports. Pour les ethmoïdales, il faudra pratiquer une coupe antéro-postérieure de la tête.

Cette artère naît de la convexité de la courbure que décrit la carotide interne en dedans de l'apophyse clinoïde antérieure. Elle est située d'abord au côté externe et inférieur du nerf de la vision et pénètre avec lui dans l'orbite en passant par le trou optique. Elle se place ensuite au côté interne du muscle droit externe, croise le nerf optique de bas en haut, de dehors en dedans et d'arrière en avant, en passant entre lui et le muscle droit supérieur, longe le bord supérieur du grand oblique et au niveau de la poulie de ce muscle se divise en deux branches terminales : la *nasale* et la *frontale interne.*

Artère nasale. — Ce rameau passe au-dessus du tendon de l'orbiculaire, fournit une petite branche qui se distribue à la partie supérieure de la racine du nez, ainsi que des ramuscules destinés au sac lacrymal et au muscle