comme le disait Willis, ni un hexagone, comme on l'a dit depuis, mais un heptagone, dans lequel se trouvent inscrits : le chiasma des nerfs optiques, la tige pituitaire, le tuber cinéreum et les corps mamillaires. Cet heptagone est formé, de droite à gauche, par : 1° l'artère cérébrale postérieure droite ; 2° la communicante postérieure ; 3° la cérébrale antérieure ; 4° la communicante antérieure ; 5° la cérébrale antérieure gauche ; 6° la communicante postérieure ; 7° la cérébrale postérieure.

2° Artère thyroïdienne inférieure (fig. 143, 4), (IV)

L'*artère thyroïdienne inférieure* naît en dehors de la vertébrale sur un point diamétralement opposé à l'origine de la mammaire interne ; elle monte

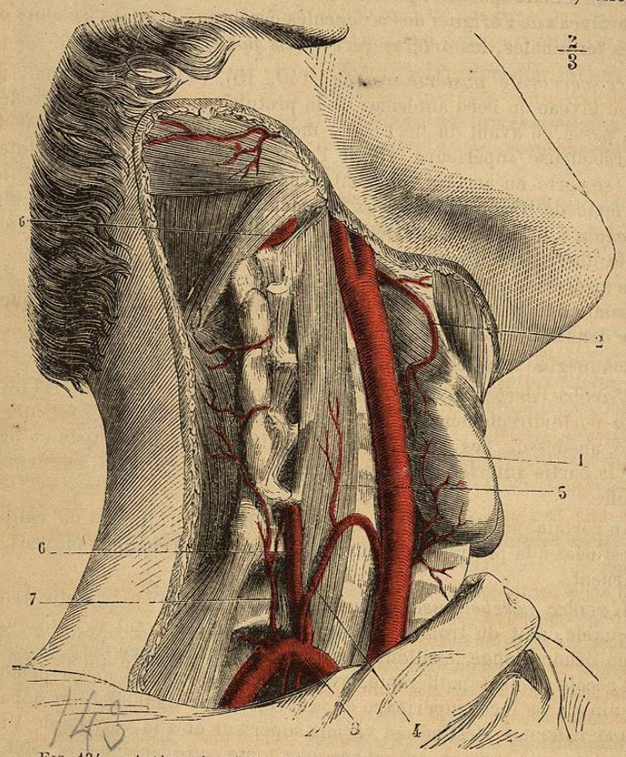

Fig. 134. — *Artères thyroïdienne inférieure et cervicale profonde* (*)

presque verticalement jusqu'au niveau de la septième vertèbre cervicale, en avant des muscles prévertébraux, se courbe en dedans, passe en arrière de la veine jugulaire interne, du nerf pneumogastrique et de la carotide primitive et en avant de l'artère vertébrale.

Il résulte des rapports de la thyroïdienne inférieure avec la carotide primitive en avant et la vertébrale en arrière, qu'en un point de leur trajet ces trois vaisseaux sont superposés dans un plan antéro-postérieur.

L'artère thyroïdienne inférieure aborde le corps thyroïde par sa face pro-

(*) Carotide primitive. — 2) Thyroïdienne supérieure. — 3) Sous-clavière. — 4) Thyroïdienne inférieure. — 4) Cervicale ascendante. — 6, 6) Vertébrale. — 7) Cervicale profonde.

fonde et se divise en trois branches terminales, dont l'une longe le bord externe, l'autre la face trachéale, et la troisième, plus petite, le bord inférieur de cette glande vasculaire sanguine. Ces trois branches s'anastomosent entre elles, avec leurs congénères du côté opposé et avec les branches terminales de la thyroïdienne supérieure.

Dans son trajet, l'artère thyroïdienne inférieure fournit la *cervicale ascendante* (V), petite artère dont l'origine est variable. Elle remonte entre les attaches du scalène antérieur et du grand droit antérieur du cou et se perd dans les muscles de cette région (fig. 143, 5).

La cervicale ascendante fournit quelques rameaux spinaux très grêles, qui passent à travers les trous de conjugaison de cette région, pour se distribuer comme tous les rameaux spinaux que nous avons déjà étudiés.

La *thyroïdienne inférieure* fournit encore des rameaux aux muscles sous-hyoïdiens, à l'œsophage et surtout à la trachée. Ces derniers s'anastomosent avec les bronchiques.

3° Artère mammaire interne (fig. 144, 6), (IV)

Son origine est assez constante et se trouve à peu de distance des scalènes sur la face inférieure de la sous-clavière, immédiatement en dehors du point où le nerf phrénique croise ce vaisseau.

La *mammaire* se dirige d'abord verticalement en bas, puis en dedans, se place au côté externe du nerf phrénique et répond à l'articulation sterno-claviculaire, dont la sépare le tronc veineux brachio-céphalique. Elle longe ensuite la face postérieure des cartilages costaux à $0^m,005$ environ du bord externe du sternum, et est située en avant de la plèvre et du muscle triangulaire, en arrière des muscles intercostaux internes.

Sur les côtés de l'appendice xyphoïde, la *mammaire* se divise en *deux branches*, dont l'une, plus petite et interne (V), continue le trajet primitif, pénètre dans la gaîne du muscle grand droit de l'abdomen, dans l'épaisseur duquel elle s'anastomose, au-dessus de l'ombilic, avec les rameaux de l'épigastrique.

La seconde branche terminale de la mammaire, connue sous le nom de *musculo-phrénique* (V), se porte en dehors, longe les cartilages des côtes asternales, fournit des branches à chaque espace intercostal, et d'autres rameaux, qui sur la circonférence du diaphragme communiquent avec la diaphragmatique inférieure. La musculo-phrénique se perd dans les muscles abdominaux.

Les branches collatérales que fournit la mammaire interne sont très nombreuses :

1° La *diaphragmatique supérieure* (VI), rameau grêle, qui descend entre le péricarde et la plèvre médiastine, gagne la face supérieure du diaphragme et s'y perd en s'anastomosant avec la diaphragmatique inférieure. Le nerf phrénique l'accompagne dans son trajet.

2° Au niveau de chaque espace intercostal, la mammaire interne émet des *branches externes* ou *intercostales antérieures*, au nombne de deux, qui longent, l'une le bord inférieur de la côte supérieure, l'autre le bord supérieur de la côte située au-dessous. Des branches fournissent aux muscles de cet espace et s'anastomosent largement avec les intercostales aortiques (fig. 144, 6).

3° Du bord interne de la mammaire et au même niveau que les précédentes naissent de petites *branches internes*, qui vont se perdre sur les deux faces du sternum en communiquant avec leurs congénères du côté opposé.

4° Artère intercostale supérieure (fig. 44, 2), (IV)

Cette artère naît du bord inféro-postérieur de la sous-clavière, se porte en bas et un peu en arrière, croise le col des deux premières côtes et descend plus ou moins, suivant qu'elle est destinée à deux, trois ou quatre espaces intercostaux.

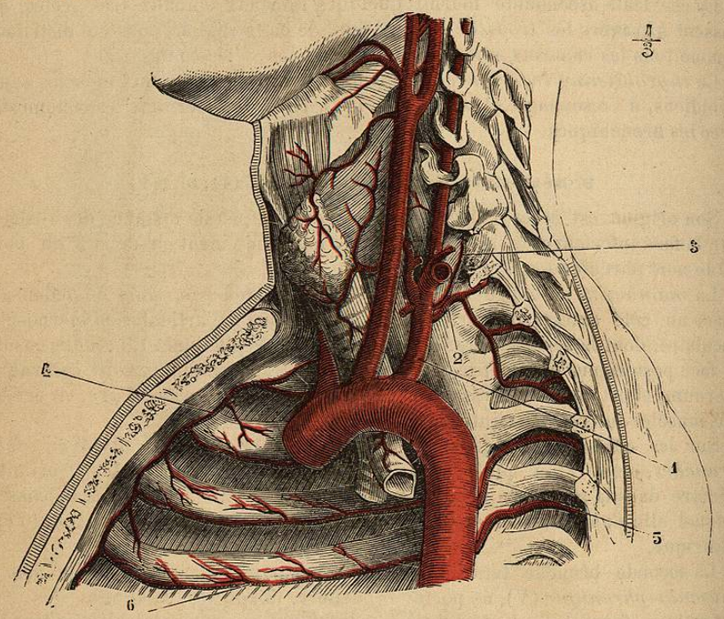

Fig. 144. — *Artère mammaire interne du côté droit et artère intercostale supérieure du côté gauche* (d'après Bourgery) (*).

Au niveau de chacun de ces espaces, elle fournit une artère, dont la division en *branche postérieure* ou *dorso-spinale* et *branche intercostale* ou *antérieure*, ainsi que la distribution, ressemblent exactement à celles des intercostales aortiques.

5° Artère sus-scapulaire (IV)

Un peu en dehors de l'origine de la mammaire interne, la sous-clavière fournit l'*artère sus-scapulaire*, qui se dirige d'abord en haut en bas et de dedans en dehors, et arrive vers la partie moyenne du bord postérieur de la clavicule. Dans cette première partie de son trajet, elle répond : en avant, au

(*) 1) Artère sous-clavière. — 2) Artère intercostale supérieure (elle fournit sur ce sujet à trois espaces intercostaux). — 3) Artère cervicale profonde. — 4) Artère mammaire interne. — 5) Artères intercostales aortiques. — 6) Anastomose entre les branches de la mammaire et les intercostales aortiques.

faisceau sternal du muscle sterno-mastoïdien, à la veine jugulaire externe et à l'aponévrose moyenne du cou ; en arrière, au nerf phrénique, au muscle scalène antérieur, à l'artère sous-clavière après sa sortie des scalènes, et aux nerfs du plexus brachial. Le muscle omo-hyoïdien est situé immédiatement au-dessus d'elle (fig. 134, 5).

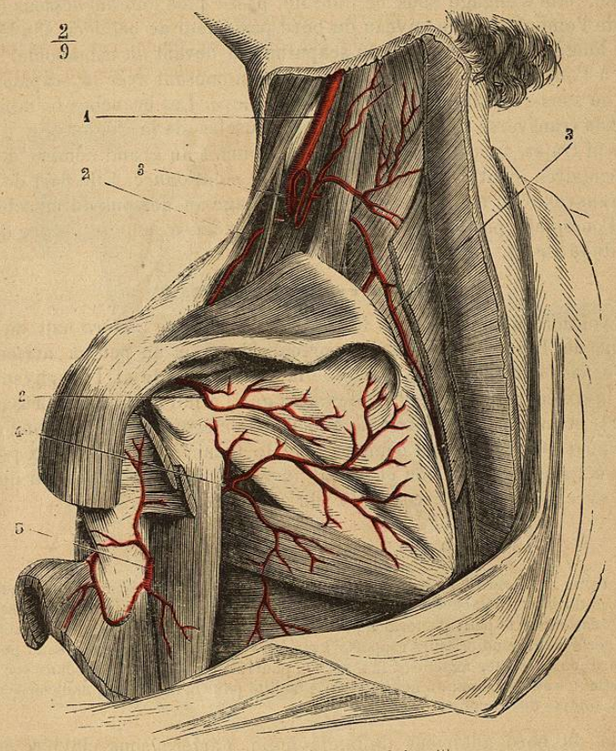

Fig. 145. — *Artères scapulaires* (*).

A partir de la région moyenne de la clavicule, l'artère sus-scapulaire se porte horizontalement en dehors et en arrière, s'engage sous le trapèze, lui donne des rameaux, longe le bord interne de l'acromion, et passe au-dessus du ligament coracoïdien pour pénétrer dans la fosse sus-épineuse. Dans cette fosse elle est située entre le périoste et le muscle, auquel elle abandonne des rameaux nombreux. La sus-scapulaire contourne ensuite le bord antérieur de l'épine de l'omoplate, gagne la fosse sous-épineuse, se place entre l'os et les muscles, leur fournit des branches nombreuses et s'anastomose avec la scapulaire inférieure venue de l'axillaire et avec la cervicale transverse (fig. 145, 2).

(*) 1) Artère carotide primitive. — 2, 2) Artère sus-scapulaire. — 3, 3) Artère cervicale transverse. — 4) Artère scapulaire inférieure (branches de l'axillaire). — 5) Artère circonflexe postérieure (branche de l'axillaire).

6° Artère cervicale transverse ou scapulaire postérieure (IV)

Elle naît de la sous-clavière, en dedans, très rarement en dehors des scalènes, se dirige en dehors et en arrière, passe entre les nerfs du plexus brachial ou au-devant d'eux (fig. 134, 6). Arrivée au niveau du bord antérieur du trapèze, elle s'engage sous ce muscle, passe plus loin au-dessous de l'angulaire de l'omoplate et au niveau du bord postérieur de celui-ci, s'infléchit en bas pour longer le bord interne du scapulum au-devant du rhomboïde. Elle se termine à l'angle inférieur de cet os, en s'anastomosant avec la scapulaire inférieure ou sous-scapulaire, branche de l'axillaire. Les branches terminales de la cervicale transverse se distribuent aux muscles de la région (fig. 145, 3).

Dans son trajet, la scapulaire postérieure fournit un grand nombre de branches musculaires, dont une seule mérite d'être mentionnée. Elle part de la cervicale transverse au moment où celle-ci s'engage au-dessous du muscle angulaire de l'omoplate, passe sur lui et remonte flexueuse pour se perdre dans les muscles de la nuque.

7° Artère cervicale profonde (V)

Moins volumineuse que toutes les précédentes, cette artère naît de la face postérieure de la sous-clavière, se porte en haut et un peu en arrière pour gagner l'espace compris entre le col de la première côte et l'apophyse transverse de la sixième vertèbre cervicale (ainsi que l'a fait remarquer Cruveilhier, ce rapport est constant). A partir de ce point, l'artère cervicale profonde monte verticalement entre le grand complexus et le transversaire épineux pour s'épuiser dans les muscles du cou et de la nuque. Elle communique par quelques rameaux avec la cervicale ascendante (fig. 143, 7).

IV. Artère axillaire (fig. 146, 1), (1)

Préparation. — Faire les incisions de la peau comme pour la préparation des muscles de la poitrine et du bras ; détacher ensuite le grand pectoral à ses insertions pectorales et claviculaires, sectionner le petit pectoral à peu de distance de son insertion à la coracoïde. Ménager les nerfs pour étudier leurs rapports avec les vaisseaux. Il faut avoir soin, pour faire cette préparation, d'écarter fortement le bras. On pourrait scier la clavicule dans son milieu, ou la désarticuler au sternum ; on aurait plus de facilité pour la dissection, mais on se rendrait moins bien compte des rapports.

Au delà du bord antérieur de la clavicule, l'artère sous-clavière prend le nom d'*artère axillaire*, qu'elle conserve jusqu'au niveau du bord inférieur du grand pectoral. Elle est donc obliquement dirigée de la première côte à la face interne du bras.

Elle répond successivement, en avant, aux insertions claviculaires du grand pectoral, puis à la partie supérieure du petit pectoral, pour se remettre de nouveau en rapport avec la face profonde du grand pectoral, après avoir franchi l'espèce de pont que lui présente ce dernier muscle. En arrière, elle répond à la gouttière de la première côte, au premier muscle intercostal, au bord supérieur du grand dentelé; puis à l'espace celluleux qui sépare ce muscle d'avec la face antérieure du sous-scapulaire et au tendon de ce muscle, qui la sépare de l'articulation de l'épaule[1]. Plus bas, l'artère s'engage dans l'espace

[1] Au-dessous du bord inférieur du tendon du sous-scapulaire, il se trouve un petit espace où l'artère n'est séparée de la capsule articulaire que par une couche plus épaisse de tissu cellulaire.

triangulaire circonscrit par les muscles qui vont aux lèvres de la coulisse bicipitale. Nous savons que dans ce même espace sont logés les muscles coraco-brachial et biceps. L'axillaire répondant au bord interne de ceux-ci n'a donc plus aucun rapport avec le grand pectoral, dont ils la séparent; mais, en arrière, elle est en contact avec le grand rond et le grand dorsal.

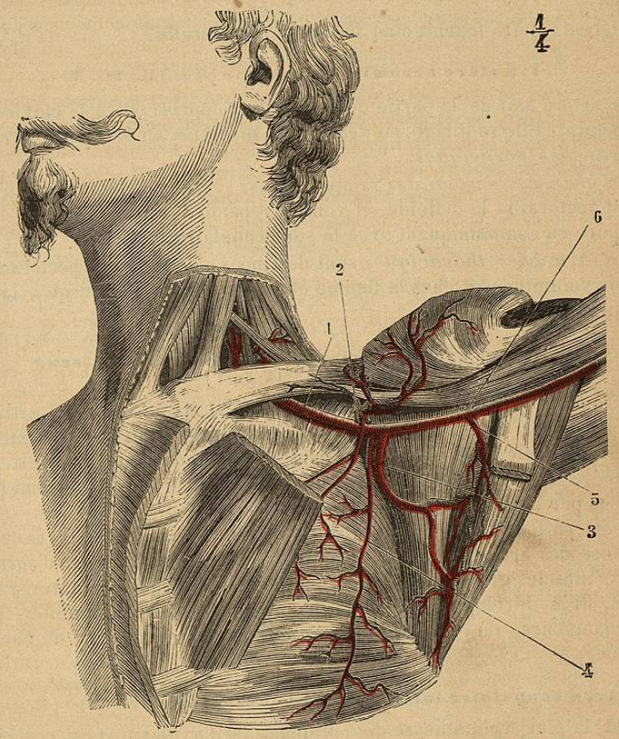

Fig. 146. — *Artère axillaire* (*)

Nous avons vu que l'artère sous-clavière est séparée de la veine par le muscle scalène antérieur, que les nerfs du plexus brachial sont situés au-dessus d'elle. Au niveau du creux de l'aisselle, au contraire, tous ces cordons vasculaires et nerveux sont réunis en un seul faisceau. On peut donc, pour simplifier l'étude des rapports assez compliqués que ces organes affectent entre eux, les considérer comme formant un triangle, dont la base serait aux scalènes et le sommet à l'articulation scapulo-humérale. La veine axillaire est d'abord située un peu en dedans et en avant de l'artère, puis elle s'en rapproche pour lui devenir tout à fait interne au niveau du bord inférieur du muscle petit pectoral. Les nerfs, situés d'abord en haut et en arrière, se groupent pour former un plexus, au milieu duquel se trouve l'artère; cette dernière

(*) 1) Artère axillaire. — 2) Aorte acromio-thoracique. — 3) Artère sous-scapulaire. — 4) Artère mammaire externe ou grande thoracique. — 5) Artère circonflexe postérieure. — 6) Artère circonflexe antérieure.

croise d'abord le tronc d'origine du nerf radial, en avant duquel elle se place, et est ensuite entourée par deux grosses branches nerveuses, qui se réunissent au-devant d'elle pour former le nerf médian. Au-dessous de ce point, l'artère axillaire est en rapport : en avant avec le nerf médian, en dedans avec le nerf cubital et le brachial cutané interne, en dehors et en arrière avec le radial.

L'artère axillaire fournit cinq branches collatérales.

1° Artère acromio-thoracique (fig. 146, 2), (V)

Cette artère naît de la partie de l'axillaire comprise entre la clavicule et le petit pectoral. Elle se dirige en dehors et se divise en *branches acromiales* et en *branches thoraciques*.

1° Les *branches acromiales* rampent dans l'espace celluleux compris entre le grand pectoral et le deltoïde, et vont se répandre sur l'articulation acromio-claviculaire en communiquant avec la sus-scapulaire.

2° Les *branches thoraciques* sont destinées aux muscles pectoraux. Elles sont plus volumineuses chez la femme et arrivent chez elle jusqu'à la glande mammaire.

2° Artère grande thoracique ou mammaire externe (fig. 146, 4), (IV ou V)

Remarquable par son trajet presque vertical et son étendue, cette artère naît en arrière du tendon du petit pectoral, s'applique sur la face externe du muscle grand dentelé et se termine dans les faisceaux de ce muscle au niveau des premières fausses côtes. En haut, elle est recouverte par le grand pectoral et plus bas par la peau.

Cette artère fournit : des rameaux intercostaux anastomosés avec des branches venues des artères de ce nom et de la mammaire interne, d'autres destinés aux muscles grand pectoral, grand dentelé et sous-scapulaire, enfin des branches, très développées chez la femme, qui vont se ramifier dans la glande mammaire, où elles s'anastomosent avec des rameaux de l'acromio-thoracique.

3° Artère scapulaire inférieure ou sous-scapulaire (fig. 146, 3), (IV)

Elle est la plus volumineuse des branches de l'axillaire et est remarquable surtout par la facile communication qu'elle établit entre cette artère et la sous-clavière. Elle naît au niveau du bord inférieur du muscle sous-scapulaire, longe ce bord, est située entre le grand dorsal et le grand dentelé, et se termine à l'angle inférieur de l'omoplate, en s'anastomosant avec les autres scapulaires.

Dans ce trajet, elle fournit une branche volumineuse, qui contourne le bord axillaire de l'omoplate, émet des rameaux qui cheminent entre le muscle sous-scapulaire et l'os, passe ensuite entre le petit et le grand rond au-dessous du long chef du triceps, et se ramifie en avant du muscle sous-épineux dans la fosse de ce nom, en communiquant auprès de l'angle de l'omoplate avec la terminaison de la scapulaire inférieure et avec la scapulaire postérieure (fig. 145, 4).

4° Artère circonflexe postérieure (fig. 146, 5), (IV)

Elle naît de l'axillaire au-dessous de la précédente, se porte en arrière et en dehors, passe entre le grand et le petit rond au-dessus du long chef du triceps, s'accole alors à l'humérus, recouverte par le deltoïde, contourne cet os et arrive jusqu'au voisinage de la lèvre antérieure de la coulisse bicipitale, où elle s'anastomose avec la circonflexe antérieure.

Cette artère décrit donc ainsi les trois quarts d'un cercle qui embrasse l'humérus. Elle est destinée plus spécialement au deltoïde et fournit accessoirement des rameaux aux muscles grand et petit ronds, ainsi qu'au triceps. Quelques ramuscules vont à l'articulation scapulo-humérale (fig. 145, 5).

5° Artère circonflexe antérieure (fig. 146, 6), (VI)

Cette petite branche vient aussi souvent de la circonflexe postérieure que de l'axillaire. Elle s'engage au-dessous du coraco-brachial et de la courte portion du biceps, puis au-dessous du tendon de la longue portion de ce muscle et vient s'anastomoser sur la face profonde du deltoïde avec la circonflexe postérieure. Au moment où elle croise perpendiculairement la coulisse bicipitale, elle fournit une petite branche ascendante, qui accompagne le tendon de la longue portion du biceps et se distribue à l'articulation.

V Artère humérale (fig. 147, 1), (II)

L'*artère humérale*, continuation de l'axillaire, s'étend du bord inférieur du tendon du grand pectoral jusqu'au niveau du pli du coude, où elle se divise en deux branches terminales, la *cubitale* et la *radiale* [1].

Dans son trajet, l'artère humérale longe d'abord le bord interne du coraco-brachial, puis celui du biceps. Chez les individus peu musclés, elle n'est, dans ses deux tiers inférieurs, recouverte que par la peau et l'aponévrose brachiale, et un peu au-dessus du coude par l'expansion aponévrotique du biceps qui la sépare de la veine médiane basilique. Quand les sujets sont bien musclés, il faut, pour la trouver, écarter le bord interne du biceps, qui la recouvre.

Dans son tiers supérieur, l'humérale répond en arrière à la cloison intermusculaire interne, qui la sépare du triceps et des nerfs cubital et radial ; dans ses deux tiers inférieurs, au muscle brachial antérieur.

Elle est séparée de l'humérus : en haut par les insertions du coraco-brachial, et en bas par les fibres du brachial antérieur.

En dedans, l'humérale répond à l'aponévrose brachiale et à la peau, dont la sépare le bord interne du biceps chez les sujets bien musclés.

L'artère humérale chemine entre les deux veines du même nom. Le nerf médian est situé, en haut, un peu en dehors du vaisseau artériel, puis il la croise en avant pour lui devenir interne au-dessus du pli du coude.

L'*humérale* fournit un grand nombre de branches sans nom, destinées aux muscles biceps, coraco-brachial et brachial antérieur.

Celles qui se portent à la partie postérieure du bras et qui sont destinées au triceps et aux anastomoses avec les récurrentes radiales et cubitales, sont plus volumineuses et plus constantes.

1° *Artère humérale profonde ou collatérale externe* (fig. 147, 2), (IV). — Elle naît du bord postérieur de la brachiale au niveau du muscle grand rond

[1] Il n'est pas rare de voir l'*humérale* se diviser plus haut en deux branches terminales; souvent cette division se fait dans le creux de l'aisselle. Il arrive fréquemment alors qu'une de ces deux branches reste sus-aponévrotique ; c'est d'ordinaire la cubitale, quoique j'aie vu aussi la radiale offrir cette disposition.