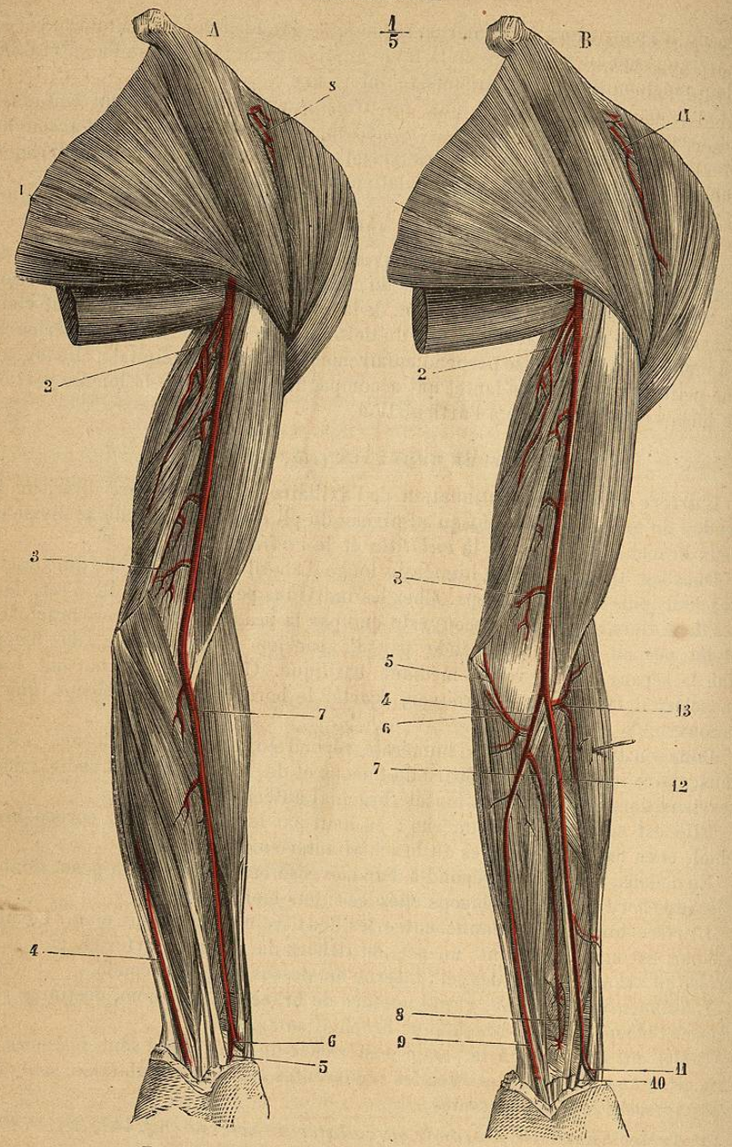

FIG. 147. — *Artères humérale, radiale et cubitale* (*).

(*) A. *Couche superficielle (les muscles sont intacts).* — 1) Artère humérale. — 2) Branche du triceps. — 3) Collatérale interne. — 4) Artère cubitale au tiers inférieur de l'avant-bras. — 5) Artère radio-palmaire. — 6) Artère radiale au poignet. — 7) Artère radiale à l'avant-bras. — 8) Branches de l'artère acromio-thoracique.

B. *Couche profonde (les muscles de l'avant-bras sont sectionnés).* — 1) Artère humérale. — 2 Branche du triceps. — 3) Collatérale interne. — 4) Artère cubitale. — 5) Artère récurrente cubitale antérieure. — 6) Artère récurrente cubitale postérieure. — 7) Tronc des interosseuses. — 8) Terminaison de l'interosseuse antérieure au-dessous du carré pronateur. — 9) Artère cubitale au poignet. — 10) Artère radio-palmaire. — 11) Artère radiale au poignet. — 12) Artère radiale à l'avant-bras. — 13) Récurrente radiale antérieure. — 14) Branches de l'artère acromio-thoracique.

et se porte en arrière et en dehors dans la coulisse de l'humérus, qu'elle parcourt avec le nerf radial.

Elle fournit une branche musculaire assez volumineuse, qui se distribue exclusivement au triceps, et une autre, externe, qui continue d'accompagner le nerf radial, donne des rameaux musculaires et arrive jusqu'à l'épicondyle, où elle s'anastomose avec la collatérale interne et avec les récurrentes radiales.

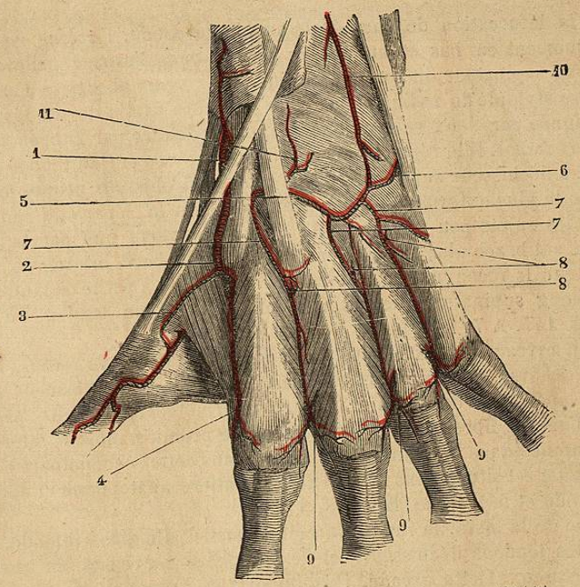

FIG. 148. — *Artères dorsales du poignet (main gauche)* (*).

2° *Artère collatérale interne* (fig. 147, 3), (V). — Elle provient du tiers inférieur de l'humérale, se porte en dedans sur le brachial antérieur et se divise en deux branches. La première, *antérieure*, reste en avant de la cloison intermusculaire, vient sur l'épitrochlée se ramifier à la face profonde des muscles qui s'y attachent, et s'anastomose avec la récurrente cubitale antérieure. La *branche postérieure* traverse la cloison intermusculaire, accompagne le

(*) 1) Artère radiale dans la tabatière anatomique. — 2) Artère radiale passant dans la paume de la main. — 3) Petite branche accessoire allant se jeter dans la collatérale interne du pouce. — 4) Collatérale dorsale externe de l'index, dont le trajet est irrégulier (elle vient de l'interosseuse dorsale du premier espace) — 5) Transverse dorsale du carpe. — 6) Transverse dorsale cubitale. — 7, 7, 7) Interosseuses dorsales. — 8, 8, 8) Leurs anastomoses avec les perforantes supérieures. — 9, 9, 9) Leurs anastomoses avec les perforantes inférieures. — 10) Terminaison de l'interosseuse antérieure. — 11) Branche articulaire.

nerf cubital jusqu'au coude, fournit aux muscles triceps et cubital postérieur, et s'anastomose avec la collatérale externe et avec la récurrente cubitale postérieure.

Les auteurs ont encore décrit, sous le nom d'*artère superficielle du vaste interne*, une branche de l'humérale, qui ne nous paraît pas constante. Quand elle existe, elle naît beaucoup plus haut que la précédente, traverse la cloison intermusculaire, se distribue au vaste interne et arrive jusqu'au coude pour s'anastomoser avec les collatérales interne et externe et avec les récurrentes cubitales.

1° Artère radiale (IV)

Née de la bifurcation de l'humérale au pli du coude, l'*artère radiale* se dirige obliquement en bas et un peu en dehors dans l'espace celluleux qui sépare le long supinateur du rond pronateur, pour venir aboutir à l'extrémité de l'apophyse styloïde du radius. Dans cette première partie de son trajet, elle est accompagnée par deux veines satellites, et en dehors par la branche antérieure du nerf radial. Elle répond en arrière, successivement au tendon du rond pronateur, au fléchisseur superficiel des doigts, au fléchisseur propre du pouce et à la partie la plus externe du carré pronateur, qui la sépare du radius ; en avant, chez les sujets peu musclés, elle n'est recouverte que par la peau et l'aponévrose antibrachiale; dans le cas contraire, le bord interne du muscle long supinateur la recouvre; en dehors, elle est longée à petite distance par le tendon du long supinateur; en dedans, elle répond au tendon du grand palmaire (fig. 147, A 7, B 12).

Arrivée au niveau de l'extrémité de l'apophyse styloïde du radius, l'artère s'incline en dehors, en arrière et en bas, pour venir obliquement gagner l'extrémité supérieure du premier espace intermétacarpien; elle passe au travers de l'arcade fibreuse que lui présente le premier muscle interosseux dorsal et s'enfonce dans la paume de la main. Dans cette seconde partie de son trajet, la radiale est située dans le fond de la tabatière anatomique et appliquée sur le scaphoïde et le trapèze (fig. 148, 1).

A la paume de la main, la radiale décrit l'arcade palmaire profonde, située au-dessous des tendons fléchisseurs et des branches nerveuses, en avant des muscles interosseux. Cette arcade, très importante, vient au niveau du bord externe des muscles de l'éminence hypothénar s'aboucher à plein canal avec une branche de la cubitale et établir ainsi une communication facile entre les deux branches terminales de l'humérale (fig. 149, 4).

L'*artère radiale* fournit :

1° Peu après son origine, l'*artère récurrente radiale antérieure* (fig. 147, B 13), (V), qui se porte en dehors et en haut, profondément située entre les muscles long supinateur et brachial antérieur. Elle donne des branches à ces muscles et aux radiaux externes, et vient se terminer sur l'épicondyle en s'anastomosant avec la collatérale externe ou humérale profonde et avec la récurrente radiale postérieure.

2° Dans toute la longueur de l'avant-bras, un grand nombre de rameaux destinés aux muscles antibrachiaux antérieurs.

3° Au niveau du bord inférieur du muscle carré pronateur, l'*artère transverse antérieure du carpe*, petite branche transversale, qui se dirige en dedans, longe le bord musculaire et s'anastomose avec une branche correspondante venue de la cubitale. Elle fournit des ramuscules au carré pronateur, aux os et aux articulations du poignet.

4° L'*artère radio-palmaire* (fig. 151, 3), qui naît de la radiale au moment où cette artère s'infléchit pour se porter dans le fond de la tabatière anatomique. Cette branche, d'un calibre très variable, descend verticalement dans l'épaisseur de l'extrémité supérieure du muscle court abducteur du pouce, fournit des rameaux aux muscles de l'éminence thénar et s'anastomose par son extrémité avec la cubitale pour compléter l'arcade palmaire superficielle [1].

5° Entre les tendons qui forment la tabatière anatomique naît la petite *artère dorsale du pouce*, dont l'existence n'est pas constante. Elle gagne la face dorsale du premier métacarpien, en s'infléchissant en dehors pour s'anastomoser avec la collatérale externe du pouce.

6° Un peu plus loin, et toujours dans le fond de la tabatière anatomique, la radiale fournit une branche plus remarquable par sa distribution que par son volume : c'est l'*artère transverse dorsale du carpe* (fig. 148, 5). Cette artère passe au-dessous des tendons des radiaux externes appliqués sur les os du carpe et vient s'anastomoser avec une branche congénère de la cubitale, en constituant une *arcade dorsale du carpe* qui reçoit également les rameaux terminaux de l'interosseuse antérieure, ainsi que nous le dirons plus loin.

L'*arcade dorsale du carpe* fournit des *rameaux articulaires* et surtout des *rameaux interosseux dorsaux* (fig. 148, 7), qui descendent dans les trois derniers espaces intermétacarpiens, communiquent avec les perforantes supérieures venues de l'arcade palmaire profonde (fig. 148, 8), s'accolent à la face cutanée des muscles interosseux dorsaux, communiquent, auprès des articulations métacarpo-phalangiennes, avec d'autres branches perforantes venues des interosseuses palmaires (fig. 148, 9), et s'épuisent enfin dans les muscles abducteurs ainsi que dans les articulations et la peau des doigts.

7° Plus loin, et avant de s'engager dans l'anneau fibreux du premier muscle interosseux dorsal, l'artère radiale donne l'*interosseuse dorsale du deuxième espace intermétacarpien* (V), qu'à tort on a encore appelée *dorsale du métacarpe*. Cette artère naît assez souvent de l'arcade dorsale du carpe, et n'est alors que la première interosseuse fournie par cette arcade (c'est la disposition que présentait le sujet qui a servi pour la fig. 148). Lorsque l'interosseuse dorsale du deuxième espace naît de la radiale, elle croise obliquement l'extrémité supérieure du second métacarpien et gagne l'espace compris entre lui et le troisième.

8° Immédiatement au delà de l'arcade du premier muscle interosseux, naît l'*interosseuse du premier espace*, qui passe entre les muscles abducteur de l'index et abducteur du pouce et se divise en *collatérales interne du pouce* et *externe de l'index*. On voit assez souvent cette artère passer en arrière du premier interosseux dorsal; on la sent alors battre sous la peau.

9° L'*artère collatérale externe du pouce* paraît plus constante que la précédente. Elle passe entre les muscles de l'éminence thénar et vient longer le bord externe du pouce, après s'être anastomosée au niveau de l'articulation métacarpo-phalangienne avec la dorsale du pouce (fig. 149, 5).

[1] Nous devons dire que nous avons vu plus souvent l'artère radio-palmaire s'épuiser dans les muscles de l'éminence thénar, que s'anastomoser à plein canal avec l'arcade palmaire superficielle.

L'*arcade palmaire profonde* (V) fournit :

1) Des *branches articulaires* au poignet.

2) Des *branches perforantes*, qui se portent en arrière, au nombre de trois, traversent les arcades fibreuses des muscles interosseux dorsaux, de même que la radiale traverse celle du premier de ces muscles, et vont communiquer avec les branches interosseuses dorsales (fig. 148, 9).

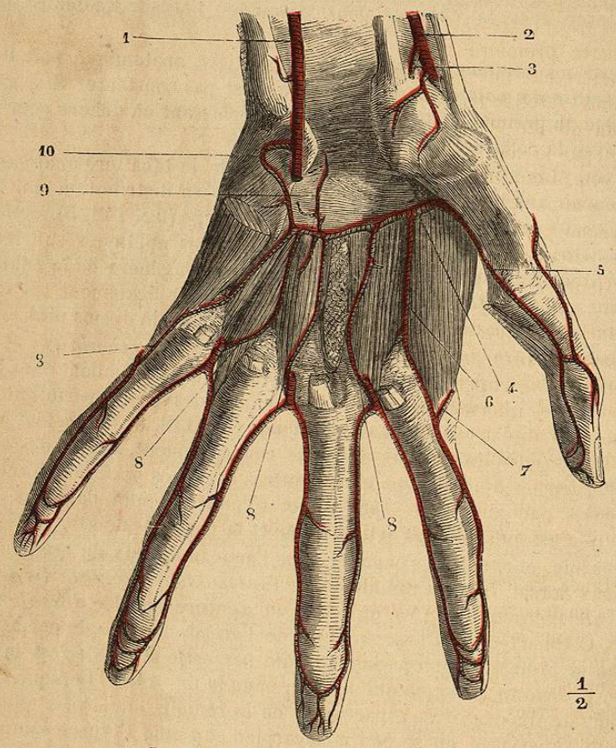

Fig. 149. *Arcade palmaire profonde* (*).

3) Les *interosseuses palmaires* (fig. 149, 8) (VI), qui descendent au-devant des espaces intermétacarpiens, fournissent aux muscles de ces espaces, à l'adducteur du pouce, aux lombricaux, et viennent, après avoir émis un petit rameau perforant antérieur, s'anastomoser avec les branches descendantes de l'arcade palmaire superficielle.

(*) 1) Artère cubitale. — 2) Artère radiale. — 3) Artère radio-palmaire coupée. — 4) Arcade palmaire profonde. — 5) Artère collatérale externe du pouce. — 6) Collatérale externe de l'index, venant chez ce sujet directement de l'arcade palmaire profonde et recevant: — 7) Une anastomose de l'arcade superficielle. — 8, 8. 8, 8) Branches inférieures de l'arcade profonde ou interosseuses antérieures, allant se jeter dans les collatérales des doigts au niveau de la tête des métacarpiens. — 9) Rameau articulaire destiné à l'articulation radio-carpienne. — 10) Branche profonde de la cubitale.

2° Artère cubitale (fig. 150, D) (III)

Deuxième branche de bifurcation de l'humérus, l'*artère cubitale* se dirige d'abord obliquement en dedans et en bas entre les muscles fléchisseur superficiel et fléchisseur profond, gagne le bord externe du cubital antérieur, et décrit ensuite un coude pour devenir verticale jusqu'au poignet.

Dans cette première partie de son parcours, l'artère cubitale est accompagnée de deux veines satellites; immédiatement au-dessous du pli du coude, elle est croisée à angle aigu par le nerf médian, qui passe au-devant d'elle. Le nerf cubital ne vient s'accoler au côté interne du vaisseau artériel qu'au niveau du coude qu'il décrit pour passer de sa direction oblique à la verticale. Recouverte d'abord par les muscles rond pronateur, grand et petit palmaires et plus immédiatement par le fléchisseur superficiel, l'artère cubitale devenue verticale ne répond plus en avant qu'à la peau, et à l'aponévrose antibrachiale. Le tendon du muscle cubital antérieur la recouvre cependant un peu ; aussi faut-il le déprimer en dedans pour sentir les battements de l'artère sous la peau. En arrière, la cubitale répond au fléchisseur profond des doigts et plus bas au carré pronateur.

Au poignet, l'artère cubitale passe immédiatement en dehors du pisiforme, et descend dans la paume de la main ; elle s'infléchit alors en dehors et décrit une courbe à concavité supérieure, qui s'anastomose à sa terminaison avec la radio-palmaire. Cette courbe, connue sous le nom d'*arcade palmaire superficielle*, est située au-dessous de l'aponévrose palmaire et en avant des tendons fléchisseurs des doigts (fig. 151, 4).

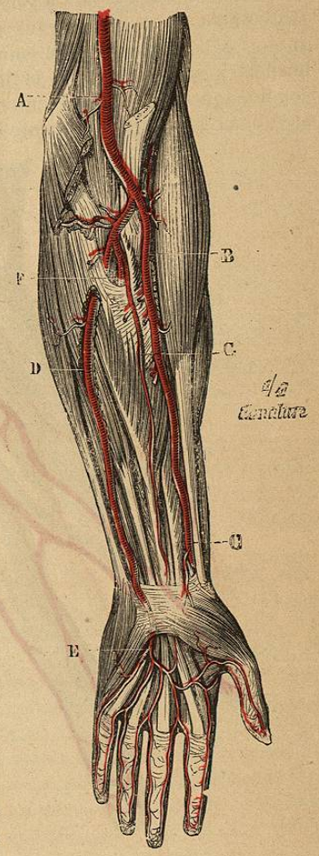

Fig. 150. — *Artères de l'avant-bras* d'après Bourgery) (*).

Outre un très grand nombre de branches musculaires, l'*artère cubitale* fournit :

1° L'*artère récurrente cubitale antérieure* qui d'ordinaire naît par un tronc commun (V) avec la récurrente cubitale postérieure (fig. 147, B, 5) ; son origine a lieu au-dessous de l'apophyse coronoïde du cubitus. Elle se porte d'abord un peu en bas et en dedans pour gagner l'espace compris entre le brachial an-

(*) A. Artère humérale. — B. Artère radiale. — C. Artère radiale au poignet. — D. Artère cubitale. — E. Arcade palmaire superficielle. — F. Artère interosseuse postérieure. — C. Artère interosseuse antérieure au moment où elle se met en rapport avec la face profonde du muscle fléchisseur profond et où elle donne le rameau du nerf médian.

térieur et les muscles rond pronateur et grand palmaire, s'applique sur l'épitrochlée et s'anastomose avec la branche antérieure de la collatérale interne.

2° L'*artère récurrente cubitale postérieure* (fig. 147, B, 6). — Plus volumineuse que la précédente, cette artère se dirige d'abord en bas et en dedans derrière les muscles rond pronateur, grand et petit palmaires, remonte ensuite, passe entre les deux faisceaux d'origine du muscle cubital antérieur, accolée au nerf cubital et se divise sur l'épitrochlée en rameaux anastomosés avec la branche postérieure de la collatérale interne, en rameaux transversaux qui communiquent avec les récurrentes radiales, et enfin en rameaux antérieurs anastomosés avec la récurrente cubitale antérieure.

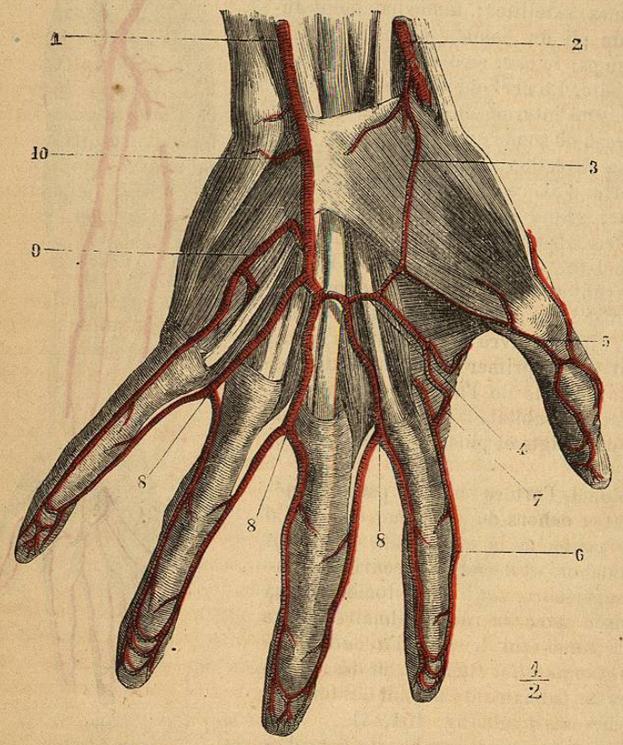

FIG. 151. — *Arcade palmaire superficielle* (*).

3° *Tronc commun des artères interosseuses* (IV). — Cette artère part de la cubitale au niveau de la tubérosité bicipitale du radius, se dirige en bas et en

(*) 1) Artère cubitale. — 2) Artère radiale. — 3) Artère radio-palmaire s'anastomosant chez ce sujet avec la terminaison de l'arcade superficielle. — 4) Collatérale externe de l'index. — 5) Collatérale externe du pouce recevant une anastomose de l'arcade superficielle. — 6) Collatérale externe de l'index. — 7) Anastomose de l'arcade superficielle avec cette collatérale. — 8, 8, 8) Branches métacarpiennes des deuxième, troisième et quatrième espaces, fournissant les collatérales des doigts. — 9) Collatérale interne du petit doigt. — 10) Branche profonde de la cubitale.

arrière vers le ligament interosseux et se divise en deux branches, dont l'une longe la face antérieure et l'autre la face postérieure de ce ligament.

a) Artère interosseuse antérieure (fig. 150, G). — Elle reste accolée à la face correspondante du ligament interosseux et est recouverte par le muscle fléchisseur profond des doigts, et plus bas par le carré pronateur. A son extrémité, elle se porte d'avant en arrière à travers l'ouverture inférieure de la membrane interosseuse, et vient sur la face dorsale du poignet s'anastomoser avec l'arcade dorsale du carpe et l'interosseuse postérieure (fig. 148, 10).

Dans son trajet, elle fournit un grand nombre de branches musculaires et un long rameau très grêle, qui s'accole au nerf médian et l'accompagne dans la main.

b) Artère interosseuse postérieure (fig. 105, F). — Elle traverse l'ouverture supérieure du ligament interosseux, se place aussitôt entre les couches musculaires superficielle et profonde de l'avant-bras, et arrive ainsi jusqu'au poignet, où elle s'anastomose avec la terminaison de l'interosseuse antérieure.

Dans son trajet elle fournit, outre des rameaux musculaires très nombreux, une branche remarquable, c'est l'*artère récurrente radiale postérieure*, qui remonte obliquement dans la ligne de séparation du court supinateur et de l'anconé, arrive à l'épicondyle et se divise en nombreux rameaux anastomosés avec la récurrente radiale antérieure, l'humérale profonde et les récurrentes cubitales.

4° *Artère dorsale cubitale du carpe* (fig. 148, 6). — A quelque distance au dessus du pisiforme, la cubitale fournit cette branche, qui se porte aussitôt en dedans, en dessous du muscle cubital antérieur, contourne le cubitus et vient, sur le dos du poignet, s'anastomoser avec la dorsale radiale pour constituer l'arcade dorsale du carpe.

5° *Artère transverse antérieure du carpe.* — Elle se détache de la cubitale au niveau du bord inférieur du carré pronateur, longe ce bord et s'anastomose avec la transverse antérieure du carpe venue de la radiale.

6° *Artère cubitale palmaire profonde* (fig. 149, 10). — Née au niveau du pisiforme, cette branche se porte en arrière, passe entre l'adducteur et le court fléchisseur du petit doigt, en avant de l'opposant, et s'anastomose dans la paume de la main avec l'arcade palmaire profonde.

L'*arcade palmaire superficielle* (IV) est située au-devant des tendons fléchisseurs des doigts et en arrière de l'aponévrose palmaire. Elle répond, ainsi que l'a fait remarquer Richet, à l'espace compris entre les plis cutanés supérieur et moyen de la paume de la main. Par sa convexité, cette arcade émet quatre ou cinq branches métacarpiennes.

La première des *branches métacarpiennes* se dirige en bas sur les muscles de l'éminence hypothénar et gagne le bord interne du petit doigt, qu'elle longe dans toute son étendue sous le nom de *collatérale interne du petit doigt* (fig. 151, 9).

La deuxième longe le quatrième espace intermétacarpien et, vers l'extrémité inférieure de cet espace, se divise en *collatérales externe du petit doigt* et *interne de l'annulaire*.

La troisième, située dans le troisième espace intermétacarpien, fournit les *collatérales externe de l'annulaire* et *interne du médius*.

La quatrième imite le trajet des précédentes et se bifurque pour fournir les *collatérales externe du médius* et *interne de l'index* (fig. 151, 8).