phatiques des parois abdominales et des extrémités inférieures, et une antérieure qui lui amène la lymphe et le chyle des instestins, de l'estomac, du foie et de la rate.

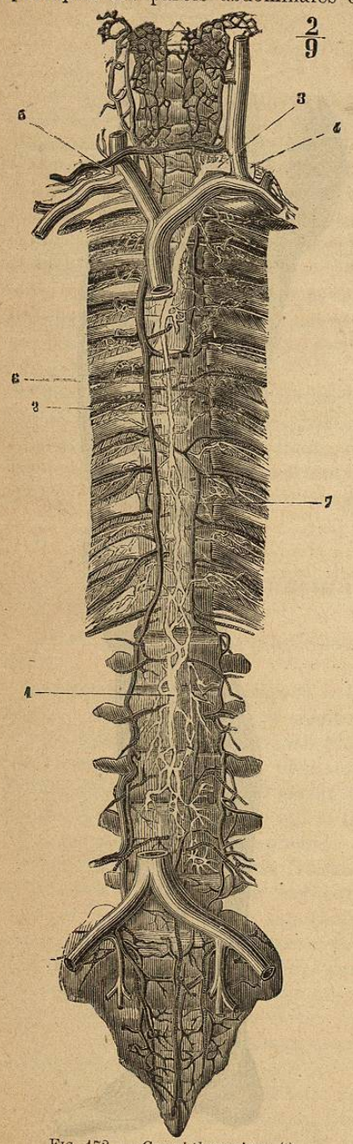

Fig. 172. — *Canal thoracique* (*).

Le confluent de ces différentes racines forme la *citerne de Pecquet*, racine élargie et inférieure du canal thoracique (fig. 172, 1). Ce vaisseau remonte sur la ligne médiane de la colonne vertébrale, entre les deux piliers du diaphgragme, et passe avec l'aorte dans l'ouverture aortique de ce muscle. Il se trouve dans la poitrine, situé entre ce gros tronc artériel et la partie oblique de la veine demi-azygos (fig. 172, 2). Arrivé au niveau de la quatrième vertèbre du dos, il s'élargit légèrement, se dirige un peu obliquement à gauche, tout en continuant son trajet ascendant, passe en arrière de la crosse aortique, de l'œsophage et de la carotide primitive gauche (fig. 169, 1, 2), se réfléchit sur le scalène antérieur, au niveau de la sixième vertèbre cervicale, se porte un peu en bas, se dilate quelquefois en ampoule et s'ouvre dans le confluent des veines jugulaire interne et sous-clavière gauches (fig. 172, 3, 4).

Dans ce trajet il reçoit à son origine, les lymphatiques intercostaux des cinq ou six derniers espaces, soit qu'ils s'ouvrent isolément dans son intérieur, soit qu'ils forment deux petits troncs latéraux situés sur les deux côtés du rachis. Dans ce dernier cas, on les voit s'aboucher dans le canal thoracique à la partie supérieure de la citerne de Pecquet.

Un peu avant sa terminaison, le canal thoracique reçoit les troncs lymphatiques jugulaire, axillaire et mammaire interne. Il n'est cependant pas extrêmement rare de voir ces derniers troncs s'ouvrir isolément dans les veines jugulaire et sous-clavière gauches.

(*) 1) Réservoir de Pecquet. — 2) Canal thoracique. — 3) Coude décrit par le canal thoracique avant sa terminaison. — 4) Ouverture du canal thoracique dans le confluent des veines jugulaire interne et sous-clavière gauches. — 5) Grande veine lymphatique droite. — 6) Veine azygos. — 7) Veine demi-azygos. — (D'après Mascagni.)

CHAPITRE III

ANOMALIES DES LYMPHATIQUES

Le canal thoracique est souvent double dans presque toute sa longueur ; il peut même se diviser en trois à six branches peu avant sa terminaison, on voit alors une de ses branches se déverser dans la veine sous-clavière droite, une autre dans la jugulaire interne, une dans la jugulaire externe et une dans la vertébrale. La division peut se faire plus bas et l'une des branches va s'anastomoser avec la grande veine lymphatique droite pour se déverser dans la sous-clavière droite. Wurtzer a décrit un cas dans lequel le tronc du canal thoracique était oblitéré au niveau de la sixième vertèbre dorsale et s'ouvrait par des rameaux transversaux dans la veine azygos.

BIBLIOGRAPHIE. — Parchappe, *Du cœur, de sa structure et de ses mouvements*. Paris, 1848. — Tiedemann, *Tabulæ arteriarum corporis humani*. Carlsruhe, 1822. — Langenbeck, *Gefæsslehre mit Hinweisung auf die Icones angiologicæ* Gœttingen, 1836. — Breschet, *Recherches sur le système veineux et spécialement sur les canaux veineux des os*. Paris, 1827. — Mascagni, *Vasorum lymphaticorum corporis humani historia et iconographia*. Paris, 1787. — Sappey, *Injection, préparation et conformation des vaisseaux lymphatiques*. Paris, 1843. — Beaunis, *Anatomie générale et physiologie du système lymphatique* Strasbourg, 1863. — Belaieff, *Recherches microscopiques sur les vaisseaux lymphatiques du gland (Journal d'Anatomie de Ch. Robin*, 1866. — Sappey, *Anatomie, physiologie et pathologie des vaisseaux lymphatiques*, Paris, 1877, in-folio, avec planches.