racines des nerfs et se réfléchit en se continuant avec le feuillet pariétal au niveau du point où ces nerfs traversent la dure-mère. Elle en fournit également à tous les prolongements fibreux qui unissent la dure-mère à la pie-mère, ainsi qu'aux ligaments dentelés de la moelle.

ARTICLE III — PIE-MÈRE

La *pie-mère* recouvre immédiatement les centres nerveux et les entoure de toute part. Elle envoie également des prolongements, qui enveloppent les nerfs et forment leur névrilème. Cette membrane est constituée par du tissu connectif plus ou moins condensé, servant de support à une quantité considérable de vaisseaux capillaires. Elle diffère dans le cerveau et dans la moelle.

§ I — Pie-mère cérébrale et cérébelleuse

La pie-mère, qui tapisse le cerveau et le cervelet, est formée par un tissu connectif lâche, dans lequel rampent des capillaires artériels et surtout veineux, extrêmement nombreux. Elle enveloppe les circonvolutions cérébrales, les accompagne dans toutes leurs inflexions et pénètre entre elles; dans les sillons qu'elles forment, la pie-mère est disposée en deux lames, qui restent distinctes entre les circonvolutions cérébrales, mais qui sont plus ou moins soudées l'une à l'autre entre les lames du cervelet. Dans la partie médiane de la grande fente de Bichat, entre le bourrelet du corps calleux et les tubercules quadrijumeaux, la pie-mère pénètre dans l'intérieur du troisième ventricule et constitue la toile choroïdienne. Aux extrémités de cette fente elle pénètre dans les ventricules latéraux et forme les plexus choroïdes. Nous reviendrons sur ces parties en traitant du cerveau.

Cadiat a admis l'existence de réseaux anastomosés entre eux dans la pie-mère. Ces réseaux entoureraient, d'après lui, les circonvolutions et établiraient une communication facile entre les artérioles des circonvolutions et même des lobes voisins. Il a admis également, un peu théoriquement, l'existence de vaisseaux plus volumineux que les capillaires qui uniraient les artérioles aux veinules. Duret semble avoir démontré que la description de Cadiat ne repose pas sur une base suffisante.

§ II — Pie-mère bulbaire et médullaire

Sur la protubérance annulaire, le bulbe et la moelle épinière, la pie-mère contient moins de vaisseaux et est formée par un tissu connectif dense, qui lui donne une apparence fibreuse. De sa surface interne partent, d'après les recherches de Frommann, des prolongements extrêmement fins, qui pénètrent dans l'intérieur de la moelle et qui, en se réunissant soit aux membranes connectives des vaisseaux, soit au tissu connectif qui sert de base à l'épithélium épendymaire, forment un réseau d'une finesse variable suivant les points et destiné à isoler les éléments nerveux. Nous aurons l'occasion d'en reparler en étudiant la structure de la moelle. La pie-mère médullaire pénètre dans les sillons de ce centre nerveux et les tapisse.

La pie-mère rachidienne présente à la partie inférieure de la moelle un prolongement fin et arrondi, *ligament coccygien de la moelle*, *filum terminale*, qui va s'insérer à la base du coccyx [1].

[1] Quelques auteurs, parmi lesquels nous citerons surtout Kölliker, ont trouvé dans le *filum terminale* un certain nombre de fibres nerveuses très pâles.

Ligaments dentelés de la moelle. — Latéralement et dans toute l'étendue de la moelle épinière, se trouvent des prolongements de la pie-mère connus sous le nom de *ligaments dentelés de la moelle*. Ces ligaments sont formés par une bandelette festonnée, dont la base est continue avec la pie-mère, tandis que la pointe des festons s'insère sur la dure-mère entre deux paires de nerfs, de telle sorte que chaque feston correspond au pédicule d'une vertèbre. Cette disposition n'est pas toujours très régulière, et on voit quelquefois un feston s'insérer par deux pointes sur la dure-mère (fig. 173, 2).

Les ligaments dentelés de la moelle empêchent cet organe de se mouvoir dans aucun sens; ils le fixent d'une manière invariable dans sa position normale.

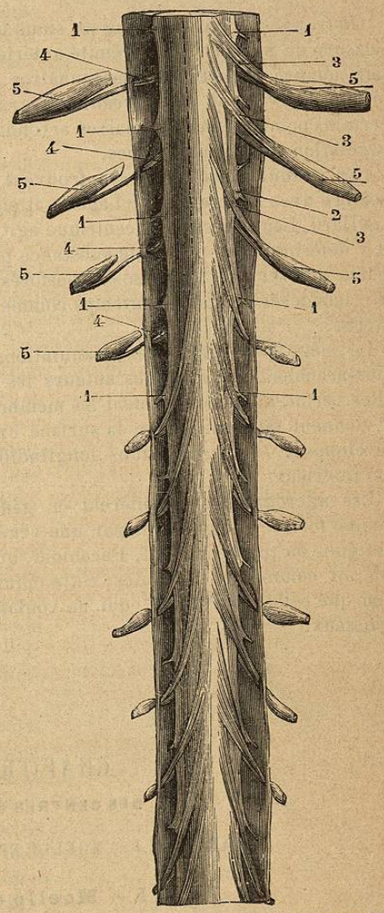

Fig. 173. — *Ligaments dentelés de la moelle et racines des nerfs rachidiens avec les ganglions spinaux* (*).

ARTICLE IV — ÉPENDYME

Les auteurs ont décrit longtemps, comme une dépendance de la pie-mère, une membrane extrêmement mince et délicate qui recouvre les ventricules du cerveau. Virchow, le premier, reconnut que cette pellicule n'appartient nullement à la pie-mère, mais forme une membrane distincte, à laquelle il a donné le nom d'*épendyme*. Elle tapisse le canal central de la moelle et les cavités encéphaliques, qui ne sont que la continuation de ce canal. L'épendyme est constitué par un substratum de tissu connectif très fin, recouvert par un épithélium cylindrique. Purkinje et Valentin, et après eux Kölliker, ont trouvé, sur des têtes de suppliciés, cet épithélium garni de cils vibratiles, ce qui ferait croire que c'est là sa forme normale sur le vivant. La lame cornée qui existe dans le sillon séparant la

(*) 1, 1, 1, 1) Ligaments dentelés de la moelle. — 2) Un de ces ligaments présentant deux pointes. — 3, 3, 3) Racines postérieures des nerfs rachidiens. — 4, 4, 4) Leurs racines antérieures traversant la dure-mère par un orifice particulier. — 5, 5, 5, 5) Ganglions des racines postérieures. A droite ils ont été isolés des racines antérieures.

couche optique d'avec le corps strié n'est, comme nous le dirons plus loin, qu'un épaississement de l'épendyme du ventricule latéral.

ARTICLE V — GRANULATIONS MÉNINGIENNES OU GLANDES DE PACCHIONI

On trouve toujours, le long du sinus longitudinal supérieur, au niveau de la scissure de Sylvius, à l'extrémité antérieure et supérieure du cervelet, un certain nombre de petits grains jaunâtres disséminés dans l'épaisseur des membranes d'enveloppe du cerveau. Ces grains, assez petits d'ordinaire, sont en certains points réunis en masses arrondies ou ovalaires, formant une sorte de végétation sur les membranes.

Ces granulations, qui ne se trouvent pas chez le fœtus, augmentent de nombre avec les progrès de l'âge et atteignent un volume remarquable chez le vieillard. Leur pression excentrique agit alors sur les parois osseuses du crâne et y détermine des pertes de substance par résorption du tissu osseux ; il peut même arriver que les os soient perforés de part en part, Ces altérations ont été considérés pendant longtemps comme pathologiques et décrites comme des caries.

Le siège primitif de ces granulations paraît être dans le tissu connectif sous-arachnoïdien ; quelques auteurs les font même provenir de la pie-mère. Elles perforent successivement les membranes, les accolent les unes aux autres et viennent faire saillie sur la surface externe de la dure-mère ; celles qui se développent le long du sinus longitudinal supérieur pénètrent souvent dans son intérieur.

Les micrographes considèrent en général les granulations méningiennes comme formées uniquement par une végétation exubérante des cellules plasmatiques du tissu connectif. Pacchioni, qui les a décrites le premier, les considérait comme des glandules ; cette opinion doit être abandonnée tout aussi bien que celle de Ruysch. qui ne voulait y voir que des amas de globules graisseux.

CHAPITRE II

DES CENTRES NERVEUX

ARTICLE I — MOELLE ÉPINIÈRE ET BULBE

§ I — Moelle épinière

La *moelle épinière* est la partie rachidienne des centres nerveux. On lui assigne assez arbitrairement, comme limite supérieure, le collet du bulbe ; inférieurement elle se termine en pointe au niveau de la première vertèbre lombaire. Chez le fœtus la moelle s'étend jusqu'au coccyx ; mais son accroissement n'étant pas en rapport avec celui de la colonne vertébrale, elle semble remonter successivement jusqu'à l'âge adulte.

La moelle est cylindrique, un peu aplatie d'avant en arrière au cou et aux lombes. Son calibre n'est pas uniforme dans toute sa longueur ; elle se renfle au niveau des dernières vertèbres cervicales (de la quatrième à la sixième)

diminue ensuite successivement jusqu'à ce qu'elle ait repris son volume initial, se renfle une seconde fois au niveau des dernières vertèbres dorsales et se termine en pointe à la hauteur de la première lombaire. Les renflements de la moelle sont désignés sous les noms de *renflement cervical* et de *renflement lombaire* et correspondent à l'origine des nerfs des extrémités supérieures et inférieures.

D'après Sappey, le poids moyen de la moelle, débarrassée de ses enveloppes et des racines nerveuses, serait de 27 grammes.

I. *Surface extérieure.* — La surface extérieure de la moelle présente des sillons longitudinaux, deux médians et deux latéraux.

Le *sillon médian antérieur*, caché dans l'état normal par la pie-mère, s'étend depuis l'entre-croisement des pyramides jusqu'à l'extrémité inférieure de la moelle. Il est assez peu profond, n'atteint guère que le tiers du diamètre de l'organe et est tapissé par la pie-mère. En écartant légèrement ses deux lèvres, on voit dans sa profondeur une lame blanche qui passe d'une moitié de la moelle à l'autre en les unissant. Cette lame blanche est tapissée également par la pie-mère et prend le nom de *commissure blanche* ou *antérieure*.

Le *sillon médian postérieur*, moins large, mais plus profond que le précédent, s'étend depuis le bec du *calamus scriptorius* jusqu'à l'extrémité inférieure de la moelle (fig. 174, 9). Il est occupé par une lame de la pie-mère et présente dans sa profondeur une commissure analogue à la précédente, mais d'une couleur grisâtre : c'est la *commissure postérieure* ou *grise*.

Ces deux sillons séparent donc la moelle en deux parties égales et symétriques, réunies par deux commissures.

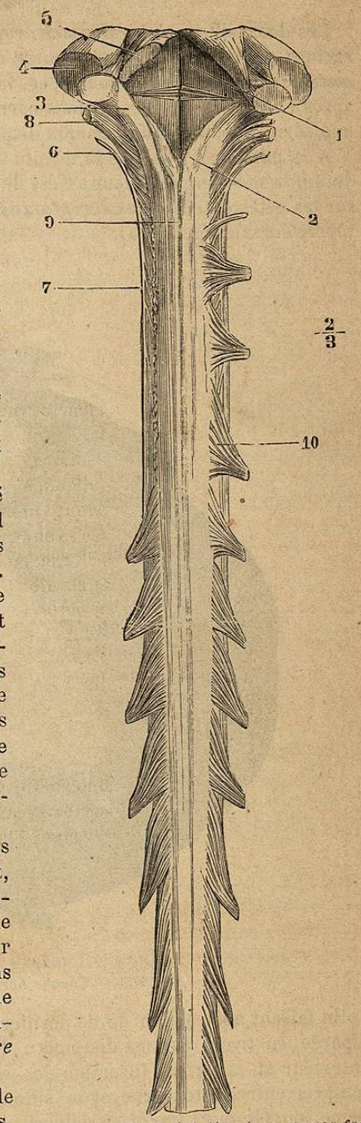

Fig. 174. — *Moelle épinière (vue par sa face postérieure depuis le bulbe jusqu'à la troisième paire dorsale)* (*).

(*) 1) Quatrième ventricule. — 2) Pyramides postérieures, limitées en dehors par le sillon postérieur intermédiaire. — 3) Pédoncule cérébelleux inférieur. — 4) Pédoncule cérébelleux moyen. — *5) Pédoncule cérébelleux supérieur. — 6) Tronc du nerf spinal. — 7) Ses racines d'origine médullaire. — 8) Nerf pneumogastrique. — 9) Sillon médian postérieur de la moelle. — 10) Racines postérieures des nerfs rachidiens, dont la ligne d'implantation constitue le sillon collatéral postérieur.