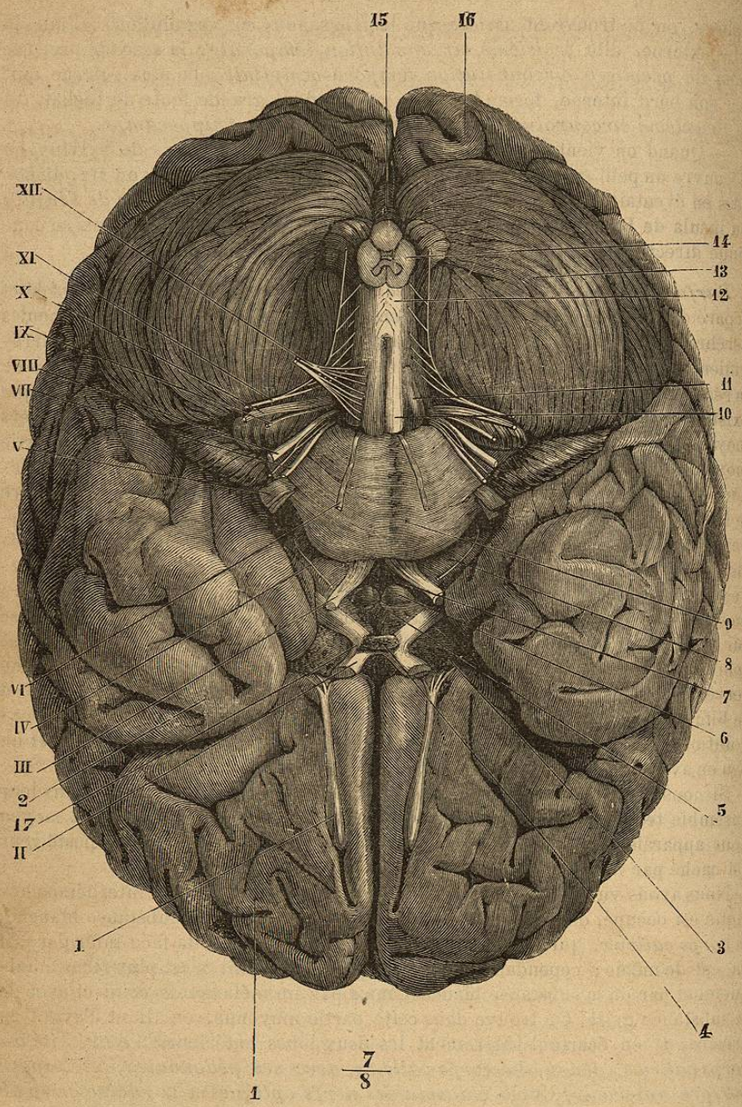

FIG. 187. — *Base du cerveau et origine apparente des nerfs crâniens* (*).

(*) 1) Lobe frontal. — 2) Lobe sphénoïdal. — 3) Corps et tige pituitaires. — 4) Espace perforé antérieur. — 5) Tuber cinereum. — 6) Tubercules mamillaires. — 7) Espace interpédonculaire. — 8) Pédoncule cérébral. — 9) Protubérance annulaire. — 10) Pyramide antérieure. — 11) Olive. — 12) Entrecroisement des pyramides. — 13) Face inférieure d'un hémisphère du cervelet. — 14) Coupe du bulbe. — 15) Extrémité postérieure du vernis inférior. — 16) Extrémité postérieure du lobe occipital du cerveau. — 17) Chiasma des nerfs optiques.

I. Nerf olfactif. — II. Nerf optique. — III. Nerf oculo-moteur commun. — IV. Nerf pathétique. —

1° L'*extrémité antérieure du corps calleux*, *genou du corps calleux*, se replie d'avant en arrière et de haut en bas, pour se continuer avec les parties qui forment la base du cerveau. Arrivée à l'extrémité postérieure de la scissure qui sépare les deux lobes antérieurs du cerveau, on la voit se diviser en deux lamelles blanches qui s'écartent angulairement et se dirigent de dedans en dehors et un peu d'avant en arrière : ce sont les *pédoncules du corps calleux ;* ils longent les bandelettes optiques et arrivent jusqu'au voisinage de la scissure de Sylviens, pour aboutir à la partie blanche des circonvolutions. Dans leur angle de séparation se trouve une lamelle grise qui constitue la racine grise des nerfs optiques.

2° L'*espace perforé antérieur* est situé sur les deux côtés de la ligne médiane, immédiatement en dehors du point où les deux pédoncules du corps calleux se séparent pour se diriger en dehors et en arrière. Sa forme est celle d'un quadrilatère allongé, dont les deux bords les plus longs sont situés en avant et en arrière. Il est limité en avant par la racine blanche externe du nerf olfactif ; en arrière par le pédoncule du corps calleux et la bandelette optique ; en dedans par la racine grise des nerfs de la vision ; en dehors il se perd dans le prolongement sphénoïdal du lobe moyen du cerveau. Cet espace est constitué par une lamelle grise perforée dans sa partie la plus interne par un nombre assez considérable de petits trous vasculaires disposés en séries régulières.

3° Le *chiasma des nerfs optiques* (fig. 187, 17) est formé par l'adossement des deux bandelettes optiques qu'il reçoit par ses angles postérieurs, tandis que par ses angles antérieurs il émet les nerfs optiques. Sa forme est celle d'un petit carré allongé transversalement. Il est constitué par des fibres blanches, disposées de telle manière qu'une partie de celles de chaque bandelette se rendent dans le nerf du côté opposé, tandis que les autres vont dans le nerf du même côté. En avant et en arrière de cet entre-croisement se trouvent, en outre, des fibres commissurales allant directement d'un nerf à l'autre et d'une bandelettes à celle du côté opposé. Ces fibres commissurales paraissent former des anses destinées à unir les deux premières, les deux rétines, par l'intermédiaire du chiasma, les dernières, les tubercules quadrijumeaux des deux côtés.

Les *bandelettes optiques* sont des cordons de substance blanche, qui naissent des corps genouillés (dépendances des tubercules quadrijumeaux), se portent en avant, contournent les pédoncules cérébraux et arrivent au chiasma après avoir longé les côtés du *tuber cinereum*. Elles sont d'abord aplaties mais s'arrondissent avant de pénétrer dans le chiasma.

En soulevant le chiasma et en le portant un peu en arrière, découvre une lamelle grise, triangulaire, située entre les pédoncules du corps calleux. Elle se porte de haut en bas et un peu d'avant en arrière pour atteindre le bord inférieur du chiasma, c'est la *racine grise des nerfs optiques*. A sa partie centrale se voit un petit espace arrondi, plus mince et transparent, qui d'ordinaire est déchiré quand les cerveaux ne sont plus très frais. En perforant cette lamelle grise, on tombe immédiatement dans le troisième ventricule, dont elle forme en partie la paroi antérieure et inférieure.

4° Le *tuber cinereum* (fig. 187, 5) est une lame grise, triangulaire, limitée en avant par le bord postérieur du chiasma, en arrière par les tubercules ma-

V. Nerf trijumeau. — VI. Nerf oculo-moteur externe. — VII. Nerf facial. — VIII Nerf auditif (entre le facial et l'auditif on voit le nerf de Wrisberg). — IX. Nerf glosso-pharyngien. — X. Nerf pneumo-gastrique. — XI. Nerf spinal. — XII. Nerf grand hypoglosse.

millaires, et latéralement par les bandelettes optiques. Il forme la partie la plus déclive du plancher du ventricule moyen. Sur la partie médiane du *tuber cinereum* se voit un appendice en forme de tige, un peu évasé à son point d'insertion : c'est la tige pituitaire.

5° La *tige pituitaire* est un petit prolongement mesurant à peu près $0^m,005$ de longueur, dirigé de haut en bas et d'arrière en avant. Elle a la forme d'un cône très allongé, dont la base est insérée sur le *tuber cinereum*, et dont le sommet aboutit au corps pituitaire. Elle paraît formée d'une lame de tissu connectif dépendant de la pie-mère et enveloppant une légère couche de substance nerveuse grise, doublée par l'épendyme.

6° Le *corps pituitaire* ou *hypophyse* (fig. 187, 3) est un petit organe, appendu à la tige pituitaire, et logé dans la selle turcique, dans laquelle il se trouve fixé par une lame de la dure-mère; cette lame fibreuse est percée d'une ouverture pour livrer passage à la tige pituitaire. L'hypophyse est ovale, allongée transversalement, arrondie par sa face inférieure et plane ou légèrement convexe par sa face supérieure.

Le corps pituitaire est formé de deux lobes séparés par une cloison connectives médiane. Le lobe antérieur est plus considérable, d'une couleur jaune, et paraît présenter les caractères d'une glande vasculaire sanguine ; c'est sur elle que vient se fixer la tige pituitaire. Le lobe postérieur est petit et grisâtre : il contient des éléments nerveux.

7° Les *tubercules mamillaires* (fig. 187, 6) sont situés en arrière du *tuber cinereum*, en avant de l'espace interpédonculaire et sur le côté interne des pédoncules cérébraux. Ces tubercules sont au nombre de deux et adossés par leur côté interne. Leur nom indique leur forme. Ils sont blancs à l'extrémité et formés de substance grise dans leur intérieur. Cette substance centrale se continue avec celle des amas qui se trouvent sur les côtés du troisième ventricule. La substance blanche extérieure est due aux piliers antérieurs du trigone, qui embrassent ces tubercules en décrivant une anse.

8° L'*espace interpédonculaire* (fig. 187, 7) a la forme d'un petit triangle à base antérieure, et est limité on avant par des tubercules mamillaires, en arrière par le bord antérieur de la protubérance annulaire, et latéralement par les pédoncules cérébraux. Il est formé par une lame de substance grise, criblée d'un grand nombre de petits trous vasculaires, d'où lui est venu le nom d'*espace perforé postérieur*. Sur sa partie moyenne se voient des petits tractus blancs, qui sont les fibres d'origine des nerfs oculo-moteurs communs.

Les *pédoncules cérébraux* (fig. 187, 8), sur lesquels nous reviendrons plus loin, sont deux faisceaux blancs qui sortent de dessous la protubérance comme de dessous un pont ; ils se séparent aussitôt à angle aigu pour se porter chacun en dehors et un peu en avant, et aller se perdre ainsi dans les parties profondes des hémisphères, dans les couches optiques.

Si l'on vient à retrancher le cervelet et l'isthme par une coupe verticale des pédoncules cérébraux, ou qui simplement on soulève le cervelet, et avec lui le bulbe et la protubérance, on aperçoit sur la ligne médiane l'extrémité postérieure du corps calleux et la partie postérieure de la grande scissure interhémisphérique.

L'*extrémité postérieure du corps calleux* ou *bourrelet du corps calleux* n'est pas une lame infléchie en bas comme l'extrémité antérieur de ce corps ; elle forme un bourrelet assez épais, qui se perd latéralement dans les lobes pos-

térieurs du cerveau. Elle est plus large que le genou du corps calleux, et la distance qui la sépare de l'extrémité postérieure des hémisphères est à peu près double de celle qui sépare celui-ci de leur extrémité antérieure.

La *partie postérieure de la grande scissure interhémisphérique* mesure à peu près le double de sa partie antérieure et est occupée dans toute son étendue par la grande faux du cerveau.

La face inférieure du bourrelet du corps calleux est donc libre ; en se continuant latéralement avec le bord interne de la face inférieure des lobes postérieurs du cerveau, elle constitue la lèvre supérieure de la *grande fente de Bichat*. Cette fente décrit une courbure en forme de fer à cheval, à concavité dirigée en avant, qui embrasse latéralement les pédoncules cérébraux. Le bord antérieur du cervelet forme la lèvre inférieure de cette fente, par laquelle les ventricules latéraux et moyen communiquent avec la surface extérieure du cerveau. C'est par cette ouverture que la pie-mère pénètre dans les ventricules et y forme les plexus choroïdes et la toile choroïdienne.

Toutes les parties que nous venons d'étudier depuis le genou du corps calleux jusqu'à l'espace interpédonculaire, forment la lame inférieure du cerveau qui réunit les deux hémisphères l'un à l'autre, de même que le corps calleux en forme la lame commissurale supérieure. Mais ces deux lames ne sont pas appliquées l'une sur l'autre et limitent entre elles, sur la ligne médiane, un espace libre, dont les parois latérales sont formées par des masses ganglionnaires appartenant à la profondeur du cerveau. Cet espace est le *troisième ventricule, ventricule moyen*.

Les pédoncules cérébraux se portent en dehors et en avant, en s'écartant angulairement pour gagner les masses grises qui forment les ganglions du cerveau. Ces masses (*couche optique* et *corps strié*) ne sont pas non plus accolées au corps calleux, qui les recouvre sans y adhérer. En raison de cette disposition, chaque hémisphère présente une nouvelle cavité, *ventricule latéral*.

Ces trois ventricules, le moyen et les deux latéraux, ne formeraient qu'une seule et même cavité, s'ils n'étaient cloisonnés et séparés les uns des autres par de nouvelles parties. Le ventricule moyen ne s'étend pas aussi loin en avant que les deux ventricules latéraux : sa limite antérieure est formée par les piliers antérieurs du trigone. Les deux ventricules latéraux seraient donc réunis à leur partie antérieure, s'il ne s'y trouvait une lame intermédiaire destinée à les séparer; cette lame, c'est la *cloison transparente*.

La partie centrale de chaque moitié du cerveau peut être envisagée comme formée d'un noyau volumineux (les couches optiques et les corps striés), auquel aboutissent, d'une part, les fibres des pédoncules cérébraux, et, d'autre part, les fibres émanées des circonvolutions de l'hémisphère.

Nous avons déjà dit plus haut que les circonvolutions cérébrales sont formées d'une lame de substance grise, entourant une partie blanche continue avec le centre de chaque hémisphère. Si l'on pratique des sections horizontales à partir de la surface convexe du cerveau, l'on voit que chaque hémisphère présente une surface ovale, blanche, limitée par une circonférence très sineuse de couleur grise. Cette surface prend le nom de *centre ovale de Vicq d'Azyr*. Si la coupe vient à porter au niveau du corps calleux, l'on obtient une surface identique à la précédente pour chaque hémisphère, mais réunie transversalement à celle du côté opposé par le corps calleux : c'est le *centre ovale de Vieussens* (fig. 188).

1° Corps calleux

La circonvolution de l'ourlet ou du corps calleux, qui longe la face supérieure de ce corps, laisse entre elle et cette commissure un petit espace, qui a été désigné sous le nom de *sinus du corps calleux* (fig. 191, 13). En introduisant le couteau à ce niveau, et en faisant une coupe oblique dirigée depuis le genou du corps calleux jusqu'à l'extrémité antérieure du lobe frontal, et en répétant cette coupe en arrière, depuis le bourrelet de ce corps jusqu'à l'extrémité postérieure du lobe occipital, on peut, après avoir promené le doigt trois

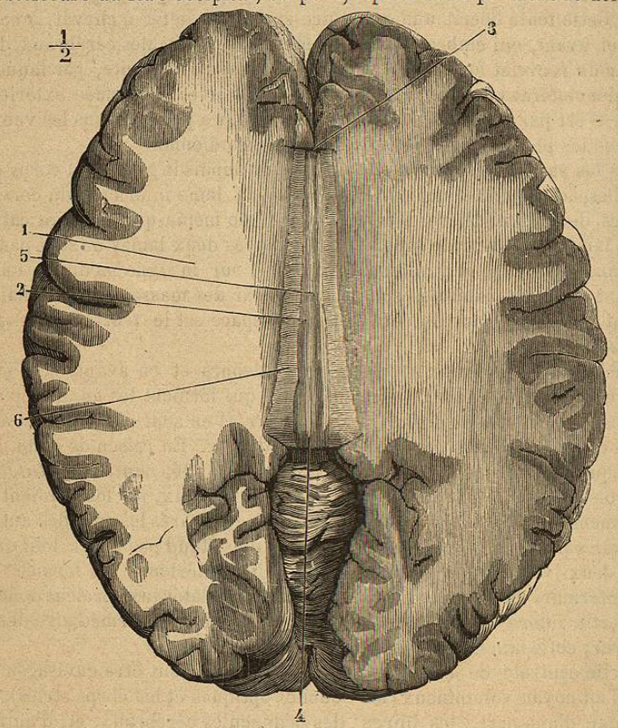

FIG. 188. — *Coupe de Vieussens montrant le centre ovale et la partie médiane de la face supérieure du corps calleux* (*).

ou quatre fois d'avant en arrière, détacher en partie l'hémisphère correspondant et le renverser en dehors. C'est la coupe de Foville, qui réussit surtout sur des cerveaux durcis dans l'alcool. Le corps calleux, dont la coupe de Vieussens de montre que la partie médiane, se présente alors sous l'aspect d'une voûte recouvrant les ventricules et présentant de chaque côté des prolongements en rapport avec les prolongements des ventricules latéraux.

La *face supérieure* du corps calleux est convexe d'arrière en avant et pré-

(*) 1) Centre ovale de Vieussens. — 2) Tractus longitudinaux (nerfs de Lancisi). — 3) Genou du corps calleux. — 4) Bourrelet du corps calleux. — 5) Sillon médian du corps calleux. — 6) Tractus transversaux.

sente, sur la ligne médiane, un petit sillon étendu dans toute la longueur du corps calleux (fig. 178, 5) ; l'on trouve, sur les côtés de ce sillon, deux petits tractus blancs, dont les fibres sont antéro-postérieures. Leur direction n'est pas rectiligne, mais présente toujours de légères inflexions. Ce sont les *tractus longitudinaux* ou *nerfs de Lancisi* (fig. 188, 2).

Pour Luys, ces tractus partent du corps godronné, remontent sur la face supérieure du corps calleux et viennent, en se rapprochant l'un de l'autre, aboutir à l'amas de substance grise qui existe au niveau de la portion inférieure de la cloison.

Sur les côtés des tractus longitudinaux, l'on voit les fibres du corps calleux marcher transversalement et se diriger d'un hémisphère à l'autre, en passant au-dessous des nerfs de Lancisi. C'est à l'ensemble de ces fibres transversales qu'a été donné le nom de *transversaux*.

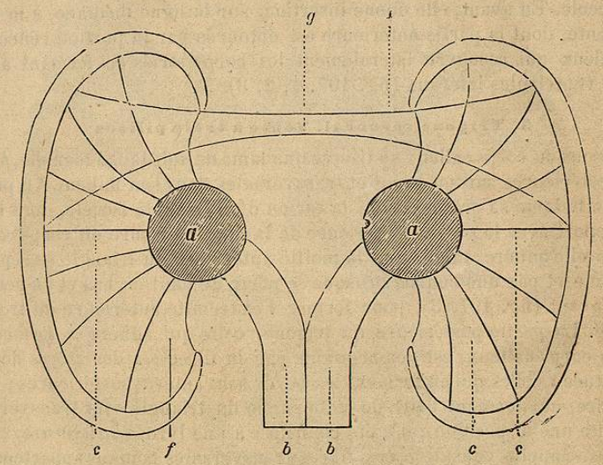

FIG. 189. — *Schéma de la disposition de l'écorce cérébrale par rapport au corps calleux et à la couronne rayonnante* (*).

Enfin, tout à fait en dehors, la coupe de Foville fait voir de chaque côté que les fibres transversales se coudent toutes au même niveau en se réfléchissant en bas et en dehors pour se perdre dans la substance blanche des hémisphères. De la succession de ces coudes résulte une saillie ou *bourrelet* latéral, dont la direction est antéro-postérieure et qui constitue le bord correspondant du corps calleux. Il est démontré aujourd'hui que les fibres du corps calleux proviennent des hémisphères, dont elles forment la commissure.

L'*extrémité antérieure* du corps calleux forme sur la ligne médiane le genou de ce corps, sur lequel nous ne reviendrons pas. Des angles latéraux partent deux prolongements, *cornes frontales du corps calleux*, qui vont se perdre dans les lobes correspondants en formant une courbe embrassant l'extrémité antérieure des corps striés.

(*) *a*, *a)* Les ganglions de la base de l'encéphale (masse des couches optiques, corps strié, etc). — *b*, *b)* Système de projection du second ordre. — *c*, *c)* Système de projection du premier ordre. — *g)* Corps calleux (Huguenin).

L'*extrémité postérieure*, plus large que la précédente, nous offre à considérer dans sa partie moyenne le bourrelet du corps calleux, et latéralement, de chaque côté, en forme de corne, le *prolongement occipital (forceps major)*, qui recouvre le prolongement correspondant du ventricule latéral. En incisant le corps calleux suivant une ligne antéro-postérieure passant par ses bourrelets latéraux, on voit que les cornes postérieures se divisent en deux parties, l'une, le forceps major, que nous venons de décrire, l'autre, qui constitue un prolongement destiné à recouvrir l'anfractuosité sphénoïdale du ventricule latéral. Ce prolongement inférieur du corps calleux prend le nom de *corne sphénoïdale* ou *tapetum*.

Quant à la *face inférieure du corps calleux*, elle forme la voûte supérieure des ventricules latéraux et moyen. Elle est lisse, légèrement convexe dans son milieu et se continue par sa partie postérieure avec la base du trigone qui s'y accole. En avant, elle donne insertion, sur la ligne médiane, à la cloison transparente, dont la partie antérieure est entourée par la portion réfléchie du corps calleux qui recouvre latéralement les corps striés en fermant ainsi en avant les ventricules latéraux (fig. 197, 1, 2, 3).

2° Trigone cérébral. Voûte à trois piliers

Au-dessous du corps calleux se trouve une lame de substance blanche, à fibres antéro-postérieures sur ses bords et transversales dans son milieu. Au premier aspect, cette lame se présente sous la forme d'un triangle isocèle, dont la base est en rapport avec la partie postérieure de la face inférieure du corps calleux, à laquelle elle adhère, tandis que la moitié antérieure du triangle se sépare de cette couche, et par une courbe brusque se porte de haut en bas et un peu d'arrière en avant (fig. 197, 3), pour former l'extrémité antérieure du troisième ventricule. La partie postérieure du trigone, celle qui adhère à la face inférieure du corps calleux, est remarquable par la direction des fibres dont elle est constituée : celles qui en forment les bords sont antéro-postérieures ; celles, au contraire, qui forment l'aire de cette partie du triangle sont transversales ; d'où résulte une disposition qui a été comparée à une lyre, *psalterium; corpus psalloïdes*. Sappey considère ces fibres transversales comme appartenant au corps calleux et non au trigone. Pour d'autres, au contraire (Gall, Luys), elles forment une véritable commissure entre les deux moitiés de la voûte (fig. 190 et 191, 5), ce qu'elles sont en réalité.

La *face supérieure du trigone*, dans sa moitié postérieure, adhère, comme nous venons de le voir, à la face inférieure du corps calleux ; dans sa moitié antérieure elle donne insertion, sur la ligne médiane, à la cloison transparente, qui s'insinue entre cette partie du trigone et la partie antérieure du corps calleux, à partir du point où le premier se sépare du second, en se portant en bas et en avant (fig. 197, 2 et 3).

La *face inférieure* est libre et forme la voûte du troisième ventricule, dont elle n'est séparée que par la toile choroïdienne. Latéralement et par ses bords, elle recouvre la face supérieure des couches optiques et fait ainsi partie de la voûte des ventricules latéraux.

Les deux angles postérieurs du trigone, *piliers postérieurs de la voûte*, se portent en dehors et en arrière, et se continuent, d'une part, avec l'écorce blanche de la corne d'Ammon, et, d'autre part, avec le corps bordé ou bordant qui longe le côté interne de cette corne (fig. 190, 3).

L'angle antérieur est constitué par l'adossement de deux bandelettes du

trigone, qui bientôt se séparent de nouveau et forment les *piliers antérieurs de la voûte*.

Ils se portent en bas et un peu en arrière, en embrassant, dans une anse, le tubercule mamillaire correspondant, dont ils forment l'écorce blanche ; puis leurs fibres se dirigent en arrière et en haut, dans l'épaisseur de la couche optique, et se perdent dans les cellules nerveuses de ce ganglion cérébral (fig. 197, 4).

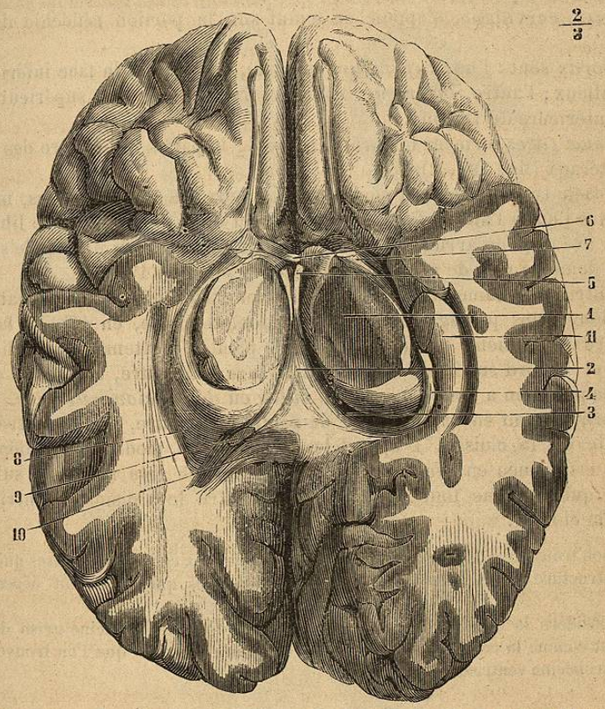

Fig. 190. — *Coupe du cerveau, le cervelet et l'isthme sont détachés par une section des pédoncules cérébraux* (*).

Immédiatement au-dessous du point où les piliers antérieurs s'écartent l'un de l'autre, on voit au-devant d'eux un cordon blanc transversal, qui constitue la *commissure blanche antérieure*, sur laquelle nous reviendrons.

On considère la voûte comme formée par les fibres de la circonvolution de l'hippocampe, qui, par ce trajet détourné, vont se mettre en relation avec les noyaux nerveux des couches optiques.

(*) Au moyen d'une coupe horizontale, la face inférieure de la voûte est mise à nu. — 1) Pédoncule cérébral sectionné. — 2) Face inférieure du trigone. — 3) Continuation de son pilier postérieur gauche avec : 4) Le corps bordant. — 5) Ecartement des piliers antérieurs. — 6) Commissure blanche antérieure. — 7) Bandelette optique. — 8) Cavité du ventricule latéral droit. — 9) Section du pilier postérieur droit de la voûte. — 10) Section du bourrelet du corps calleux au moment où il fournit le forceps major.