est loin de présenter la consistance de la cornée de l'œil, à laquelle on l'a comparé. Mais cette lame n'est pas non plus, comme l'ont dit certains anatomistes (Vicq d'Azyr), une bandelette de substance nerveuse. Elle n'est fermée que par un épaissement de l'épendyme des ventricules (fig. 196, 3).

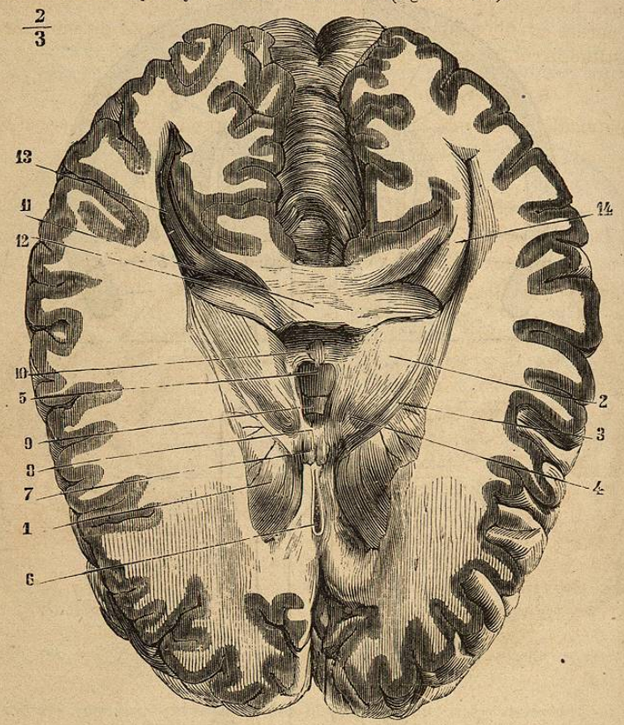

FIG. 196. — *Troisième ventricule, vu par sa face supérieure* (*).

2° La *veine du corps strié* (fig. 191, 9), qui nous est connue.

3° La *bandelette semi-circulaire (tænia semicircularis).* — Nous ne pouvons mieux la comparer qu'à un lien entourant l'espace circumpédonculaire. L'origine et la terminaison du tænia sont encore fort discutées. Quelques anatomistes le font provenir en avant et en haut des piliers antérieurs de la voûte, au niveau du trou de Monro, pour se terminer sur la corne d'Ammon ; d'autres, au contraire, le font provenir des couches optiques et lui assignent le même point de terminaison que les précédents.

Nous avons cru constater un jour une continuité manifeste entre la bandelette semi-circulaire et le corps genouillé externe dans lequel elle semblait se perdre, en décrivant ainsi un cercle presque complet. Pour Luys, la bande-

(*) 1) Corps strié. — 2) Couche optique. — 3) Lame cornée. — 4) Corpus subrotundum de la couche optique. — 5) Cavité du troisième ventricule. — 6) Ventricule de la cloison. — 7) Piliers antérieurs coupés. — 8) Commissure antérieure. — 9) Commissure grise. — 10) Glande pinéale. — 11) Voûte sectionnée. — 12) Piliers postérieurs se continuant avec le corps bordant. — 13) Cavité ancyroïde. — 14) Ergot de Morand.

lette semi-circulaire partirait en bas d'une petite masse ganglionnaire, située au-devant de l'extrémité antérieure de l'hippocampe, dans la partie la plus antérieure des lobes sphénoïdaux (ce noyau se trouverait, d'après lui, en relation avec le nerf olfactif) ; elle contournerait ensuite successivement les régions inférieure, postérieure et supérieure de la couche optique correspondante et irait se perdre en filaments divergents au milieu de l'amas de substance grise qui constitue le centre antérieur de la couche optique.

8° Ventricule moyen ou troisième ventricule

Ce ventricule résulte de la séparation des deux hémisphères entre lesquels

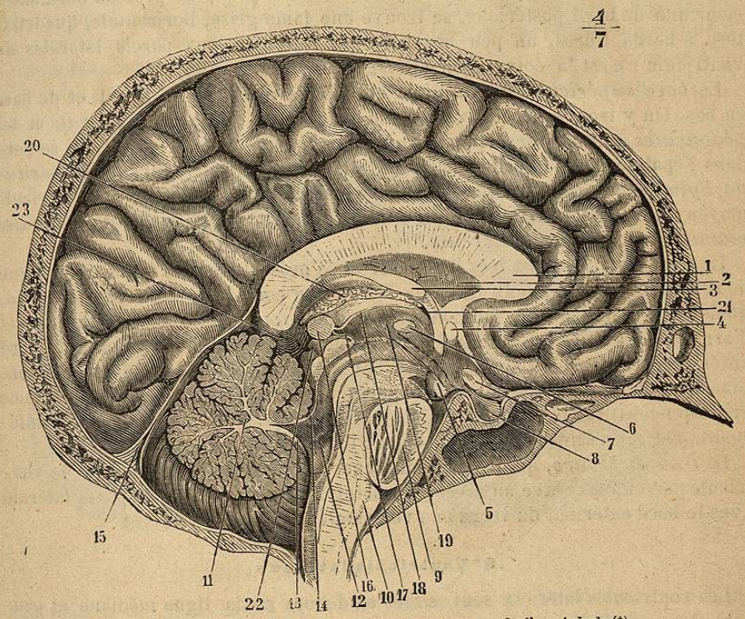

FIG. 197. — *Coupe médiane antéro-postérieure de l'encéphale* (*).

il se trouve. Il a la forme d'une fente linéaire et a été comparé à un entonnoir aplati qui présenterait ainsi une base, un sommet, deux faces et deux bords.

La *base* est formée par la toile choroïdienne et par la voûte qu'elle supporte ; latéralement elle est limitée par les pédoncules antérieurs de la glande pinéale.

Le *sommet* répond à la tige pituitaire, et par elle au corps de ce nom.

(*) 1) Corps calleux. — 2) Cloison transparente. — 3) Trigone. — 4) Commissure blanche antérieure. — 5) Tubercule mamillaire avec l'anse du pilier antérieur qui le contourne. — 6) Commissure grise. — 7) Nerf optique. — 8) Corps pituitaire. — 9) Protubérance. — 10) Bulbe. — 11) Arbre de vie du cervelet. — 12) Aqueduc de Sylvius. — 13) Valvule de Tarin. — 14) Valvule de Vieussens. — 15) Tente du cervelet. — 16) Glande pinéale. — 17) Son pédoncule inférieur. — 18) Son pédoncule supérieur. — 19) Face interne de la couche optique formant la paroi latérale du ventricule moyen. — 20) Toile choroïdienne recouvrant la face supérieure de la couche optique. — 21) Trou de Monro. — 22) Tubercules quadrijumeaux. — 23) Partie moyenne de la grande fente de Bichat. — D'après Leuret et Gratiolet, *Anatomie comparée du système nerveux*, Paris, 1839-1857, et Ludovic Hirschfeld, *Névrologie*. Paris, 1853.

Les *parois latérales* sont symétriques et triangulaires ; elles présentent deux parties distinctes : la *supérieure*, formée par les couches optiques, nous est connue; l'*inférieure*, constituée par une masse de substance grise, *substance grise intraventriculaire* de Cruveilhier. Elle se continue avec la lame de même couleur du *tuber cinereum* et le noyau gris des tubercules mamillaires, et est en relation, en haut, avec les deux feuillets de la cloison transparente. Luys considère, à juste titre d'après nous, cette traînée cellulaire comme la continuation supérieure de la substance grise de l'axe médullaire.

Vers le milieu du ventricule moyen, mais un peu plus près du bord antérieur que du bord postérieur, se trouve une lame grise, horizontale, quadrilatère, à bords libres, un peu courbes, qui relie les deux parois latérales du ventricule : c'est la *commissure grise* ou *molle* (fig. 196, 9).

Le *bord supérieur* est rectiligne et oblique d'arrière en avant et de haut en bas. On y trouve successivement de haut en bas : la *glande pinéale* et ses *pédoncules transverses*, la *commissure blanche postérieure*, qui se perd dans l'épaisseur des couches optiques; l'*ouverture antérieure de l'aqueduc de Sylvius* ou *anus*, orifice circulaire qui fait communiquer le ventricule moyen avec le quatrième; la *lame interpédonculaire*, la *base des tubercules mamillaires*, le *tuber cinereum*.

Le *bord antérieur* est très irrégulier et se présente sous la forme d'une ligne deux fois brisée, ou mieux de trois lignes non comprises dans le même plan, quoique présentant une inclinaison semblable et dirigée de haut en bas et d'arrière en avant. La première de ces lignes, ou partie supérieure du bord antérieur, est formée par les piliers antérieurs de la voûte et la commissure blanche antérieure; la seconde, ou partie moyenne, est formée par la lame grise qui constitue la racine grise des nerfs optiques, et la troisième, ou inférieure, est représentée par le chiasma et le *tuber cinereum*.

Le *trou de Monro*, qui fait communiquer les ventricules latéraux et le ventricule moyen, se trouve au niveau du point de conjonction de la paroi latérale avec le bord antérieur du troisième ventricule.

9° Ventricule latéraux

Les ventricules latéraux sont situés en dehors de la ligne médiane et peuvent être considérés comme un canal embrassant les pédoncules et les ganglions du cerveau qui leur font suite. Ce canal n'est interrompu qu'au niveau même du pédoncule; il prend son origine en avant dans le lobe frontal, s'incline d'abord en arrière et en dedans, se porte ensuite en bas et en dehors, en enfin en avant et en dedans. Il naît au-dessus et au-devant de l'espace perforé et se termine en arrière du même espace après avoir entouré le corps strié, la couche optique et le pédoncule cérébral (fig. 193, 4, 4). Le ventricule latéral présente donc une partie antérieure et supérieure ou frontale, et une partie inférieure ou sphénoïdale.

En arrière de la couche optique on voit naître un nouveau prolongement du ventricule, prolongement postérieur ou occipital, qui est horizontal et curviligne, à concavité dirigée en dedans.

Partie antérieure ou *frontale*. — Elle est sensiblement horizontale et antéro-postérieure. Sa *paroi supérieure* est formée par le corps calleux, dont le genou forme le ventricule en avant, et qui, par son union avec la substance

blanche de l'hémisphère, en constitue le *bord externe*. La *paroi inférieure* est formée par le corps strié, la couche optique et les bandelettes qui occupent le sillon de séparation de ces deux ganglions (fig. 191, 1). Le *bord interne* est dû en arrière au trigone, soudé au corps calleux, et en avant à la cloison transparente. Ce bord devient face interne dans cette dernière partie à cause de l'élargissement de cette cloison. L'*extrémité postérieure* se continue avec les deux autres prolongements du ventricule latéral.

Prolongement inférieure, *sphénoïdale* ou *réfléchi*. — Il est aplati de haut en bas, et dirigé d'arrière en avant. La *paroi supérieure* est formée par le prolongement sphénoïdale du corps calleux ou *tapetum*. La *paroi inférieure* présente une saillie blanche, ovoïde, semi-circulaire, convexe en dehors, un peu plus large en bas qu'en haut, qui n'est autre qu'une circonvolution dont la partie blanche fait saillie, tandis que la partie grise ou cellulaire se trouve en dedans. Cette saillie porte le nom de *corne d'Ammon* ou *pied d'hippocampe* (fig. 198, 1).

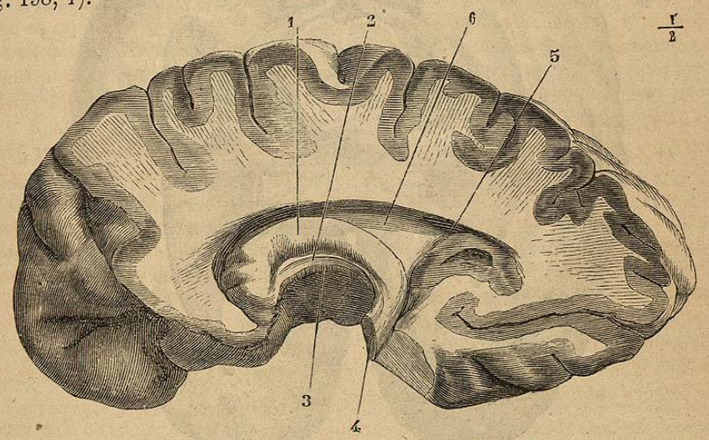

Fig. 198. — *Corne d'Ammon et corps bordé* (*).

En dedans de la concavité de la corne d'Ammon se trouve une bandelette blanche, qui se continue en haut avec le pilier postérieur de la voûte : c'est le *corps bordant* ou *corps bordé* (fig. 198, 2).

En soulevant le corps bordé, on voit au-dessous et en arrière de lui, une nouvelle lamelle de couleur grise, garnie de douze à quatorze échancrures très petites qui lui donnent un aspect festonné ; on lui donne le nom de *corps godronné* ou *dentelé* (fig. 198, 3).

L'*extrémité antérieure* ou *inférieure de la partie réfléchie du ventricule latérale* est très rapprochée de la scissure de Sylvius et répond à la partie antérieure de la fente de Bichat.

Son *extrémité postérieure* est formée par la réunion des trois prolongements du ventricule.

Le *bord externe* est dû à la réunion de la paroi inférieure avec la paroi supérieure.

(*) 1) Corne d'Ammon. — 2) Corps bordant. — 3) Corps godronné. — 4) Section du pilier de la voûte. — 5) Cavité digitale ou ancyroïde. — 6) Ventricule latéral.

Le *bord interne* constitue l'ouverture par laquelle la pie-mère passe de la fente de Bichat dans le ventricule latéral pour former le plexus choroïde de ces ventricules. Cette ouverture est limitée en haut et en dedans par la face inférieure de la couche optique et le pédoncule cérébral, en bas et en dehors par la couronne d'Ammon, le corps bordé et le corps godronné.

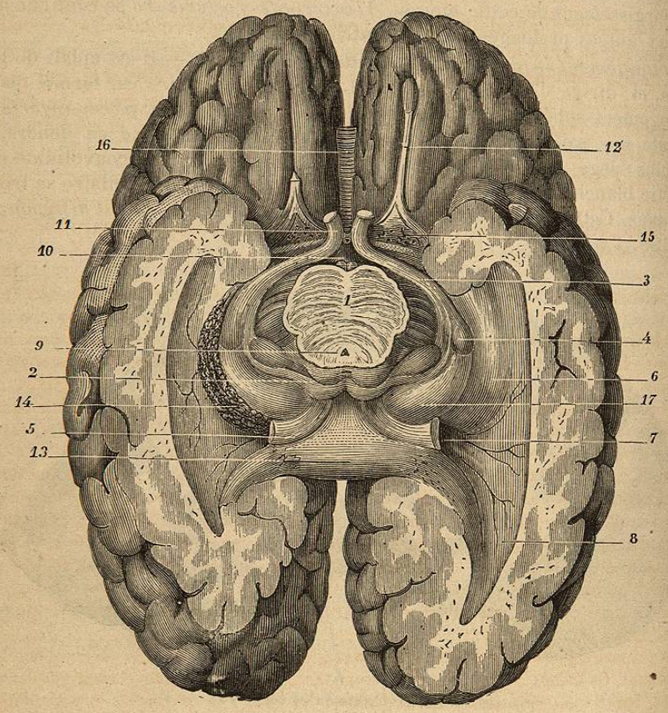

FIG. 199. — *Ventricule latéral, ouvert par sa face inférieure* (*).

Prolongement postérieur ou *occipital du ventricule latérale, cavité digitale, cavité ancyroïde.* — Ce prolongement se porte en arrière et en dedans, en décrivant une courbe à concavité interne et se termine en pointe (fig. 196, 13; 199, 8).

La cavité ancyroïde varie de longueur et de dimension suivant les sujets Sa *paroi supérieure* est formée par le prolongement postérieur du corps calleux, *forceps major*. Sur sa *paroi inférieure* se trouve une saillie blanche,

(*) 1) Coupe de la protubérance. — 2) Tubercules quadrijumeaux. — 3) Bandelette optique. — 4) Corps genouillé. — 5) Face inférieure du pilier et du corps calleux. — 6) Cavité du ventricule latéral. — 7) Son prolongement sphénoïdal s'infléchissant en bas. — 8) Cavité ancyroïde. — 9) Aqueduc de Sylvius. — 10) Tige pituitaire. — 11) Nerf optique. — 12) Nerf olfactif. — 13) Bourrelet du corps calleux. — 14) Plexus choroïde. — 15) Espace perforé antérieur. — 16) Genou du corps calleux. — 17) Couche optique.

convexe, lisse, dont les dimensions sont très variables, c'est l'*ergot de Morand* (fig. 196, 14). Il est formé, comme la corne d'Ammon, par une circonvolution retournée.

10° Plexus choroïdes

La pie-mère s'introduit dans le prolongement sphénoïdal des ventricules latéraux par la grande fente de Bichat; elle s'enroule sur elle-même et forme deux petits cordons rougeâtres, *plexus choroïdes* (fig. 199, 14), qui passent dans le prolongement antérieur en longeant les bords latéraux du trigone, s'unissent intimement avec les bords de la toile choroïdienne et communiquent par les trous de Monro avec les plexus choroïdes du troisième ventricule. — Ces plexus sont formés de capillaires artériels et veineux supportés par des trabécules de tissu connectif. La veine choroïdienne nous est connue. Les artérioles proviennent de l'artère choroïdienne, branche de la carotide interne et de la cérébrale postérieure.

Structure des circonvolutions et des parties centrales blanches des hémisphères. — Dans le cerveau, comme dans la moelle et le bulbe, se trouve d'abord une couche fondamentale de tissu connectif, dont les parties élémentaires forment des trabécules d'une finesse extrême, limitant des mailles très étroites. Dans cette substance fondamentale sont déposées les cellules et les fibres nerveuses.

Les parties blanches des hémisphères, centre ovale de Vicq d'Azyr, centre ovale de Vieussens, corps calleux, voûte, etc., sont formées uniquement de fibres nerveuses. Les parties grises contiennent à la fois des tubes réduits au cylindre axe et des cellules rameuses. La périphérie des circonvolutions qui, au premier aspect, présente une couleur grise uniforme, est en réalité formée de cinq couches successives (en ne tenant pas compte d'une lamelle tout à fait périphérique qui ne semble être due qu'à du tissu connectif condensé). On trouve successivement de haut en bas : 1° une couche assez mince de cellules nerveuses de couleur grise ; 2° une couche plus mince encore de fibres nerveuses de couleur blanche ; 3° une couche rouge jaunâtre contenant des cellules plus rares que dans la couche grise ; 4° une nouvelle couche blanche analogue à la deuxième, et enfin 5° une couche rouge jaunâtre identique à la troisième.

Les prolongements de ces cellules forment les fibres nerveuses des parties blanches et constituent, en outre, les couches 2 et 4 que nous venons de décrire. Dans ces dernières parties, les fibres sont les unes ascendantes, les autres transversales et parallèles à la surface de la circonvolution. Ces dernières sont peut-être destinées à relier les différentes circonvolutions les unes aux autres. De toutes les fibres parties des cellules de la périphérie des hémisphères les unes vont aux cellules des corps striés et des couches optiques, les autres vont former le corps calleux et les commissures du cerveau (excepté la commissure grise, qui contient des éléments cellulaires). Parmi ces dernières, il en est qui relient entre elles les cellules périphériques des deux hémisphères, et d'autres qui vont s'amortir dans les cellules des ganglions cérébraux, peut-être du côté opposé à leur origine.

On décrit, dans la substance des circonvolutions, des cellules nerveuses de deux formes : les unes, de beaucoup les plus nombreuses, sont dites *cellules pyramidales ;* elles varient considérablement de diamètre depuis 10 μ jusqu'à 120 μ, et présentent toutes des ramifications nombreuses, anastomosées entre elles, et, de plus, un prolongement de Deiters, qui part toujours de la base de la pyramide. Toutes ces cellules sont striées dans le sens de leur longueur. La deuxième espèce de cellules nerveuses des circonvolutions est formée par des cellules fusiformes, allongées, striées, émettant des prolongements par leurs extrémités. Robin leur a donné le nom de *cellules volumineuses de la volition.*

§ II — Cervelet

Le cervelet est situé entre l'occipital et la tente du cervelet, qui le sépare de la face inférieure du lube postérieur du cerveau. Il est uni : 1° au cerveau par deux prolongements blancs qui forment les *pédoncules cérébelleux supérieurs;* 2° au bulbe par les *pédoncules cérébelleux inférieurs ;* 3° à la protubérance par les *pédoncules cérébelleux moyens*. Le poids du cervelet est à celui du cerveau : : 1 : 8.

I. *Conformation extérieure. — Face supérieure.* — Cette face est convexe dans sa partie médiane, plane et inclinée de haut en bas et de dedans en dehors dans ses parties latérales.

La partie médiane est saillante surtout en avant et a pris le nom de *vermis supérieur*. Elle est recouverte par la tente du cervelet.

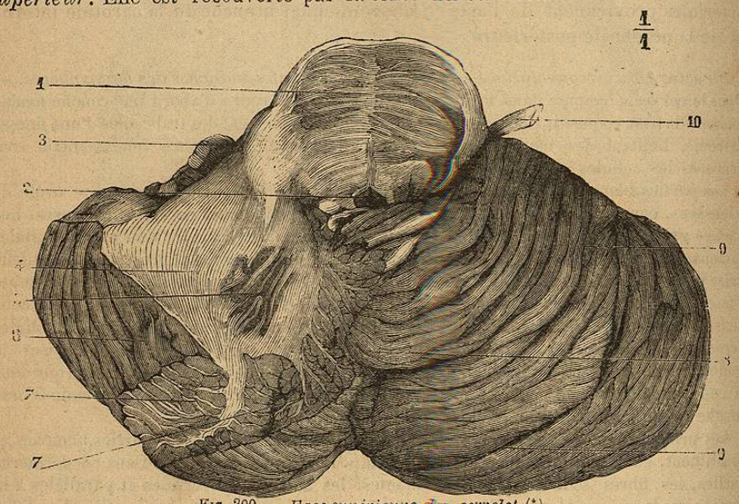

Fig. 200. — *Face supérieure du cervelet* (*).

Face inférieure. — Elle répond par ses côtés latéraux aux fosses occipitales inférieures, et par sa partie moyenne au bulbe, qu'elle recouvre. Cette face présente sur la ligne médiane une scissure profonde, *scissure médiane du cervelet*, qui permet de distinguer *deux hémisphères cérébelleux*. Dans le fond de ce sillon, on aperçoit une saillie analogue à celle que nous avons trouvée sur la face supérieure, mais plus prononcée, c'est le *vermis inférieur* (fig. 201, 7), qui se continue en arrière avec l'extrémité postérieure du vermis supérieure et forme ainsi le *lobe médian du cervelet*.

Le vermis inférieur est uni-latéralement et en arrière à deux branches latérales, formées comme lui de substance nerveuse grise ; la saillie cruciale qui en

(*) Le lobe du côté gauche est sectionné par une coupe passant à travers la grande scissure circumlobaire. — 1) Coupe de la protubérance. — 2) Aqueduc de Sylvius. — 3) Coupe du lobule du pneumo-gastrique. — 4) Coupe du pédoncule cérébelleux moyen — 5) Coupe de l'olive cérébelleuse. — 6) Sillon circumlobaire. — 7, 7) Coupe de quelques lobules montrant une partie de l'arbre de vie. — 8) Vermis supérieur. — 9, 9) Lobes et lames du cervelet. — 10) Trijumeau.

résulte a pris le nom de *pyramide de Malacarne*. En avant, le vermis présente une extrémité libre et arrondie, qui flotte dans le quatrième ventricule, comme la luette dans la bouche, d'où lui est venu le nom de *luette du cervelet*. Elle se relie latéralement à deux replis membraneux d'un blanc grisâtre, formés de substance nerveuse, *valvules de Tarin*, qui sont minces, adhérentes par leur bord postérieur convexe à la paroi supérieure du quatrième ventricule, libres et concaves par leur bord antérieur. Leur extrémité externe se continue avec le lobe du pneumo-gastrique, et leur extrémité interne adhère à la luette (fig. 201, 4). Entre la valvule de Tarin et la paroi supérieure du quatrième ventricule se trouve une petite cavité, que Reil a comparée à un nid d'hirondelle.

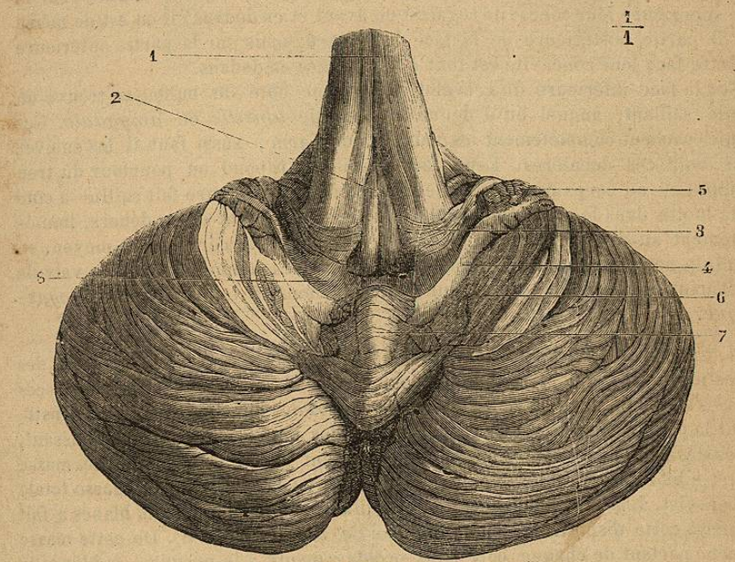

Fig. 201. — *Face inférieure du cervelet* (*).

Circonférence du cervelet. — Elle a la forme d'un ovale, dont le grand axe serait transversal et le petit axe antéro-postérieur. Ce petit axe est échancré en avant et en arrière sur la ligne médiane. L'échancrure antérieure loge la protubérance annulaire ; l'échancrure postérieure est occupée par la tubérosité occipitale interne et la faux du cervelet.

Comme dans le cerveau, la substance grise ou cellulaire occupe la périphérie et la substance blanche le centre du cervelet. Cette partie de l'encéphale ne présente pas de circonvolutions, mais se décompose en *lames* séparées par des *sillons* plus ou moins profonds et appliquées l'une contre l'autre. Ces lames se décomposent elles-mêmes en *lamelles*. Dans certains points, comme sur

(*) Le bulbe est renversé en haut et les amygdales sectionnées pour mettre à découvert les valvules de Tarin. — 1) Bulbe renversé en avant. — 2) Extrémité inférieure du quatrième ventricule. — 3) Barbes du calamus. — 4) Valvule de Tarin. — 5) Lobule du pneumo-gastrique. — 6) Section de l'amygdale. — 7) Vermis inférieur. — 8) Cavité du quatrième ventricule.