contact avec des plaques terminales, ce qui est en contradiction avec les calculs que nous avons cités plus haut. Quoi qu'il en soit, il est bien démontré que les fibres contractiles n'entrent en relation avec leurs nerfs moteurs que dans des régions très limitées, en d'autres termes, que ceux-ci ne les accompagnent pas dans toute leur étendue. Il semble donc qu'il doive y avoir au moment de la contraction, dans chaque fibre musculaire, une sorte de mouvement ondulatoire qui aurait son point de départ au niveau de la plaque terminale; ce qui ferait qu'entre la contraction des extrémités du muscle et celle de sa partie moyenne, il y aurait un moment d'intervalle inappréciable à nos sens.

Les extrémités terminales des nerfs de sensibilité spéciale ou nerfs sensoriels ont été étudiées surtout dans ces dernières années. Ces nerfs présentent tous à leur terminaison des cellules nerveuses, avec lesquelles les fibres nerveuses viennent se mettre en rapport de la même manière que dans les centres nerveux; on les voit provenir d'éléments cellulaires analogues.

Les nerfs de sensibilité générale ont été, eux aussi, considérés pendant longtemps comme terminés par des anses périphériques. Il faut aujourd'hui renoncer à cette manière de voir et y décrire des extrémités libres aboutissant à des éléments cellulaires.

Dans la peau se trouvent des papilles (environ cinquante par millimètre carré de surface à la face palmaire des doigts). Un certain nombre de papilles, une sur quatre (Meissner), présentent dans leur intérieur un corpuscule spécial, *corpuscule de Meissner* ou *corpuscule du tact*. Ce petit renflement a la forme d'une pomme de pin; il mesure de $0^{mm},006$ à $0^{mm},008$ de diamètre et est formé d'un tissu fibroïde résistant. Par la base de la papille pénètrent quelques tubes nerveux, qui viennent s'enrouler autour du corpuscule et arrivent jusqu'à son extrémité, où ils se terminent par un petit renflement de nature cellulaire. Au moment où les fibres nerveuses pénètrent dans le corpuscule de Meissner, elles semblent se réduire à leur élément essentiel, le cylindre de l'axe, et ne plus posséder ni myéline ni membrane d'enveloppe. Les corpuscules du tact ont été trouvés à la paume de la main, à la plante du pied, sur les lèvres, la langue, le mamelon, le clitoris, le gland.

Sur certains nerfs, collatéraux des doigts, nerfs de la plante du pied, du talon, du pourtour des malléoles, du coude, de même que sur certains filets sympathiques, on trouve de petits corpuscules durs, du volume d'un grain de millet, réunis au tronc nerveux par un pédicule grêle. Ce sont les *corpuscules de Pacini*. Ils sont formés d'une coque extérieure de tissu connectif, disposée en lamelles concentriques et présentant des cellules plasmatiques fines. Les lamelles les plus extérieures se continuent avec le névrilème (avec le périnèvre, d'après Ch. Robin). Au centre du corpuscule se trouve une petite cavité remplie par des granulations, au milieu desquelles chemine une fibre nerveuse pâle, réduite au cylindre de l'axe et se terminant par un renflement de nature cellulaire peut-être. On voit quelquefois cette fibre nerveuse terminale se diviser en deux ou trois ramuscules.

Il semble donc démontré que les nerfs se terminent tous par des extrémités libres en rapport avec des cellules périphériques.

La structure des nerfs cérébro-rachidiens nous paraît suffisamment indiquée par ce que nous avons dit, sur les éléments nerveux (V. p. 11) et par les quelques considérations dans lesquelles nous venons d'entrer ou sujet du névrilème.

CHAPITRE II

NERFS ENCÉPHALIQUES OU CRANIENS

Ces nerfs sont au nombre de douze paires: 1° *nerf olfactif;* 2° *nerf optique;* 3° *nerf oculo-moteur commun;* 4° *nerf pathétique;* 5° *nerf trijumeau;* 6° *nerf oculo-moteur externe;* 7° *nerf facial;* 8° *nerf auditif;*

9° *nerf glosso-pharyngien;* 10° *nerf pneumo-gastrique* ou *vague*; 11° *nerf spinal ou accessoire de Willis;* 12° *nerf grand hypoglosse.* — Entre le facial et l'auditif, on voit un petit tronc nerveux très grêle, nerf intermédiaire de Wrisberg, qui est toujours décrit avec la septième paire, bien qu'il n'en soit pas une dépendance, ainsi que le prouvent les expériences de Cl. Bernard. Le temps n'est sans doute pas éloigné où il faudra soit en faire une description isolée, soit le rattacher au grand sympathique.

ARTICLE I. — PREMIÈRE PAIRE. — NERF OLFACTIF

Le *nerf olfactif* se trouve à la base du lobe frontal sous forme d'une bandelette grise située entre deux circonvolutions qui lui sont parallèles (fig. 187, I, et 190). Il se porte en avant et un peu en dedans, et se termine, à quelque distance du bord antérieur du lobe frontal, par un renflement connu sous le nom de *bulbe du nerf olfactif*, qui repose sur la face supérieure de la lame criblée de l'ethmoïde.

Le nerf olfactif présente *trois racines* : l'une *grise*, *médiane* et *supérieure*, ne se voit que lorsque la bandelette de ce nerf a été coupée et renversée en arrière ; elle semble partir des circonvolutions cérébrales et arriver au point de jonction des deux racines blanches.

La *racine blanche externe*, la plus longue, se porte en dehors, contourne le bord antérieur de l'espace perforé antérieur, et semble se perdre dans la substance blanche du lobe sphénoïdal du cerveau.

La *racine blanche interne*, plus large que la précédente, se porte en dedans et se dirige vers le pédoncule correspondant du corps calleux. Ces deux racines sont bien distinctes et formées d'un certain nombre de filaments isolés.

L'origine réelle du nerf olfactif est encore peu connue: son étude est hérissée de difficultés. Pour Luys, la racine blanche externe se porte en dehors pour aboutir à un amas cellulaire, qui forme son noyau, et qui est situé à la partie tout à fait antérieure de la circonvolution de l'hippocampe, au milieu même des fibres cérébrales. La racine interne, d'après lui, se porte en dedans, longe la commissure blanche antérieure et s'entre croise sur la ligne médiane avec celle du côté opposé. Meynert adopte cette opinion. Quand à la racine grise, elle va en haut et en dedans, et aboutit à un noyau situé sur le côté du *septum lucidum*.

Le cordon du nerf olfactif est mou et grisâtre ; il n'est pas entouré de névrilème.

Le bulbe olfactif est formé par un amas de cellules et de fibres nerveuses; il repose sur la face supérieure de la lame criblée et n'est séparée de celui du côté opposé que par l'apophyse crista-galli. De sa face inférieure partent un grand nombre de filaments, de quinze à dix-huit, qui se distribuent à la membrane pituitaire. Les uns, externes, vont à la moitié supérieure de la paroi externe des fosses nasales, les autres, internes, sont destinés à la moitié supérieure de la cloison (fig. 215, 1).

Usage. — Chez tous les animaux dont le sens olfactif est très développé, les bulbes olfactifs sont volumineux : le chien par exemple.

Dans quelques cas d'anosmie congénitale on a trouvé l'absence des nerfs olfactifs. Dans les cas de tumeurs intracrâniennes, comprimant ces nerfs, le

sens de l'odorat était perdu. Il semble donc démontré que les nerfs olfactifs sont des nerfs sensoriels présidant à l'odorat. Magendie avait néanmoins déjà cru s'apercevoir que le sens n'est pas complètement aboli après la section du nerf olfactif. Cl. Bernard cite le fait d'une femme morte sans avoir présenté pendant sa vie des phénomènes d'anosmie, et chez laquelle on trouva cependant, à l'autopsie, une absence congénitale des deux nerfs de la première paire. Malgré des autorités si imposantes, nous ne saurions nous ranger à l'idée de ces deux physiologistes. D'une part, Magendie n'affirme pas, il ne fait que poser un point d'interrogation, et, d'autre part, Cl. Bernard, pour démontrer que la femme Lemens jouissait du sens de l'odorat, ne s'appuie que sur les on-dit des voisins et des connaissances de cette femme.

ARTICLE II. — DEUXIÈME PAIRE. — NERF OPTIQUE

Le tubercule quadrijumeau antérieur fournit un cordon nerveux, dirigé en dehors, qui se réunit au corps genouillé externe ; le tubercule quadrijumeau postérieur émet un cordon semblable uni au corps genouillé interne (fig. 199, 4). Des corps genouillés partent deux faisceaux blancs, *racines blanches externe et interne*, se réunissant en une bandelette, *bandelette optique*, qui contourne la face inférieure des pédoncules cérébraux, le long du bord interne de la grande fente de Bichat (fig. 190, 7). Elle s'arrondit et se porte à la rencontre de la bandelette du côté opposé, à laquelle elle s'unit en formant une masse quadrilatère, *chiasma des nerfs optiques* (fig. 187, 17), que nous avons étudiée plus haut, et qui reçoit par sa partie antéro-supérieure une lamelle grise, *racine grise des nerfs optiques* (voy. p. 557).

Des angles antérieurs du chiasma partent deux cordons arrondis, *nerfs optiques*, qui se portent en avant, gagnent les trous optiques, en décrivant une courbe à concavité interne (fig. 211, 4), pénètrent dans l'orbite et arrivent à la partie postérieure de la sclérotique, qu'ils traversent (fig. 212).

A son origine le nerf optique est en rapport, par son côté externe, avec l'artère carotide interne, au moment où ce vaisseau décrit son coude ascendant en arrière de l'apophyse clinoïde. En pénétrant dans l'orbite, le nerf de la vision se trouve placé au-dessus de l'artère ophthalmique, qui passe avec lui par le trou optique. A son entrée dans la cavité orbitaire, il reçoit un prolongement de la dure-mère, qui lui forme une sorte de névrilème adventice. Dans l'orbite, le nerf optique est entouré par le tissu graisseux intraorbitaire; sa face supérieure est croisée par l'artère ophthalmique et, plus en avant, il est entouré par les nerfs et artères ciliaires.

Le nerf optique n'aborde pas la sclérotique par le point central du sphéroïde oculaire, mais il traverse cette coque fibreuse à $0^m,003$ en dedans de l'axe visuel et à $0^m,001$ au-dessous. A ce niveau, il est retréci et comme étranglé ; il perfore la sclérotique, puis la choroïde et s'épanouit dans la rétine.

Usages. — Il est inutile d'insister sur les usages de ce nerf. De nombreuses expériences, ainsi que des faits anatomo-pathologiques des plus concluants, ont démontré que le nerf optique est insensible à la douleur, mais que son irritation détermine la production de sensations lumineuses subjectives, de même que sa section ou sa compression entraînent la cécité.

ARTICLE III. — TROISIÈME PAIRE. — NERFS OCULOS-MOTEURS COMMUNS

Préparation. — Pour la préparation de tous les nerfs de l'orbite, voyez celle indiquée plus loin pour l'*ophthalmique de Willis*.

L'origine apparente de ce nerf se fait par un grand nombre de filaments sur la face interne du pédoncule cérébral, sur le côté de l'espace interpédonculaire. L'origine réelle de l'*oculo-moteur commun* est un noyau de cellules nerveuses découvert et représenté par Stilling (fig. 209, 6). Ce noyau existe tout auprès de la ligne médiane de la protubérance, immédiatement en arrière de son bord antérieur et à peu de distance au-dessous de l'aqueduc de Sylvius. Les noyaux des deux côtés sont anastomosés par des fibres entre-croisées sur la ligne médiane. Les fibres qui partent de ce noyau sortent à travers les faisceaux du pédoncule cérébral et se réunissent en un cordon nerveux, qui, près de son origine, passe entre l'artère cérébrale postérieure située en avant et l'artère cérébelleuse supérieure qui lui répond en arrière.

Le nerf oculo-moteur commun se porte en avant, en haut et en dedans, chemine dans l'espace sous-arachnoïdien antérieur et se place, au niveau de l'apophyse clinoïde postérieure, dans la paroi externe du sinus caverneux, en dehors de la carotide, au-dessus de l'oculo-moteur externe, en dedans de l'ophthalmique de Willis et du pathétique. A la partie antérieure de ce sinus, le nerf oculo-moteur commun se porte un peu en avant et pénètre dans l'orbite par la partie la plus large de la fente sphénoïdale, en passant entre les deux tendons d'origine du muscle droit externe.

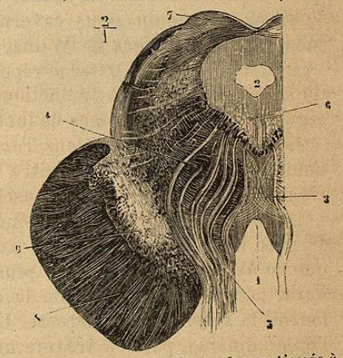

FIG. 209. — *Coupe horizontale pratiquée à la naissance des pédoncules cérébraux. Origine de l'oculo-moteur commun*, d'après Stilling (*).

Dans la paroi externe du sinus caverneux, l'oculo-moteur commun reçoit : 1° une anastomose du nerf ophthalmique de Willis ; 2° plusieurs filets très grêles venus du rameau carotidien du grand sympathique.

Dans l'orbite, le nerf de la troisième paire se divise en deux branches : la *branche supérieure* (fig. 212, 2), plus petite, se porte en haut et un peu en dedans, pour gagner la face profonde du muscle droit supérieur ; elle fournit quelques filets à l'élévateur de la paupière supérieure, filets qui traversent d'ordinaire le droit supérieur; la *branche inférieure* continue d'abord le trajet primitif du nerf oculo-moteur commun et se divise bientôt en trois rameaux destinés, l'un au droit interne, l'autre au droit inférieur, et le troisième, le plus long, au petit oblique. Cette dernière branche fournit toujours sur son trajet un rameau assez volumineux au ganglion ophthalmique, dont il forme la racine courte ou motrice (fig. 212, 7).

(*) 1) Espace interpédonculaire. — 2) Coupe de l'aqueduc de Sylvius. — 3) Raphé médian. — 4) Masses de fibres coupées transversalement et comprenant dans leurs intervalles des cellules nerveuses. Ces fibres appartiennent aux pédoncules cérébelleux au-dessus de leur décussation. — 5) Racines du nerf oculo-moteur commun. — 6) Noyau de ce nerf. — 7) Coupe du tubercule quadrijumeau antérieur. — 8) Pédoncule cérébral. — 9) Substance noire *(locus niger)*.

Usages. — Ce nerf est moteur et donne la motricité aux muscles auxquels il se distribue. Les filets sensitifs qu'il reçoit par son anastomose avec l'ophthalmique de Willis sont destinés à fournir le sens musculaire aux muscles qu'il anime.

ARTICLE IV. — QUATRIÈME PAIRE. — NERF PATHÉTIQUE

Le *nerf pathétique* tire son origine apparente du sommet de la valvule de Vieussens, en arrière des tubercules quadrijumeaux. Quant à son noyau, il forme une masse commune avec celui de l'oculo-moteur commun. Les fibres contournent ensuite l'aqueduc de Sylvius, gagnent la partie supérieure des pédoncules cérébelleux et s'entre-croisent complètement dans la partie la plus antérieure de la valvule de Vieussens.

Parti de cette origine, le nerf de la quatrième paire contourne la protubérance et la face inférieure du pédoncule cérébral, longe le bord interne de la grande fente de Bichat, traverse la partie moyenne du repli de la dure-mère qui s'étend du sommet du rocher à la lame quadrilatère du sphénoïde, et gagne la paroi externe du sinus caverneux. Dans cette paroi, il chemine parallèlement à l'ophthalmique de Willis, qui est situé au-dessous de lui, tandis que le nerf moteur oculaire externe répond à son côté interne. A la partie antérieure du sinus caverneux, le pathétique croise le nerf de la troisième paire à angle aigu, en passant au-dessus de lui (fig. 211, 2, 3).

Le pathétique pénètre dans l'orbite par la partie interne de la fente sphénoïdale, se porte en dedans entre le périoste et l'élévateur de la paupière supérieure et se termine dans le muscle grand oblique (fig. 211, 3).

Dans la paroi externe du sinus caverneux, le pathétique s'anastomose : 1° avec le grand sympathique, par des filets très grêles; 2° avec l'ophthalmique de Willis, qui lui envoie plusieurs rameaux, dont l'un, d'après Cl. Bernard, accompagne le nerf de la quatrième paire jusqu'à son extrémité et lui fournit la sensibilité récurrente. Un deuxième rameau anastomotique, venu de l'ophthalmique, passe à travers une boutonnière du pathétique et se recourbe en arrière pour se distribuer à la tente du cervelet, c'est le nerf *récurrent méningé;* un troisième semble ne faire que s'accoler au pathétique pour s'en séparer de nouveau et aller rejoindre le lacrymal.

Usages. — Le nerf de la quatrième paire est destiné exclusivement au muscle grand oblique de l'œil, dont les usages seront étudiés plus loin.

ARTICLE V. — CINQUIÈME PAIRE. — NERF TRIJUMEAU

Le nerf de la cinquième paire se compose de deux racines: l'une grosse, sensitive, l'autre petite, motrice. Leur origine apparente se trouve sur le bord externe de la protubérance, à une distance moindre de son bord antérieur que de son bord postérieur. La racine motrice, plus petite, naît un peu plus en dedans que la racine sensitive ou grosse portion, et en est séparée par quelques fibres de la protubérance (fig. 187, V).

La portion motrice, que l'on désigne encore sous le nom de *nerf masticateur*, présente pour son origine réelle un noyau bien étudié par Sappey et Mathias Duval. Il est situé sur le prolongement des cornes antérieures de la moelle et formé par de très grosses cellules.

La racine sensitive ou grosse racine, naît réellement de toute la substance grise qui, dans le bulbe, continue la corne postérieure de la moelle. Elle reçoit, en outre, des fibres venues du *locus cæruleus* et de quelques cellules situées sur les côtés de l'aqueduc de Sylvius. Toutes ces fibres montent obliquement dans le bulbe, depuis le tubercule de Rolando jusqu'à l'émergence hors de la protubérance, en parcourant ainsi un trajet qui mesure presque toute la longueur du bulbe.

Dans leur long trajet intra-bulbaire, on voit partir de ces fibres, et surtout des cellules auxquelles elles aboutissent, des prolongements qui les mettent en communication avec les différents nerfs au-devant desquels elles passent. C'est ainsi que les noyaux du facial, de l'auditif, du glosso-pharyngien, du spinal, de l'hypoglosse et surtout du pneumogastrique, sont unis aux cellules et aux fibres du trijumeau. Il a été possible à Schröder van der Kolk d'expliquer, au moyen de ces anastomoses, un grand nombre de réflexes dont il était jusqu'alors difficile de se rendre compte (mouvements involontaires de la déglutition, de la respiration, de la toux, de l'éternument, etc.).

Parti de la protubérance, le *nerf trijumeau* se porte en haut, en dehors et en avant pour gagner une dépression du sommet du rocher en passant au-dessous de la dure-mère. La portion motrice est d'abord supérieure à la portion sensitive, mais dans ce trajet elle la contourne et lui devient inférieure.

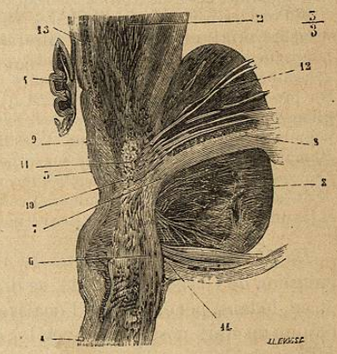

Fig. 210. — *Coupe verticale oblique du pont de Varole, montrant les deux directions, verticale et horizontale, de la grosse portion du trijumeau*, d'après Stilling (*).

La grosse portion (sensitive) se renfle en un ganglion dit *ganglion de Gasser*, au-dessus duquel passe la portion motrice, qui n'y prend aucune part. Le ganglion de Gasser est logé dans la dépression du sommet du rocher et recouvre les nerfs pétreux superficiels. Il a la forme d'un croissant dont le grand axe est oblique d'arrière en avant et de dehors en dedans ; il est aplati et en rapport, par sa face supérieure avec la dure-mère, qui le recouvre ; par sa face inférieure avec une lamelle fibreuse qui dépend également de cette membrane méningienne ; par son bord postérieur ou concave il reçoit le tronc de la grosse portion du trijumeau (fig. 211, 1) ; par son bord antérieur ou convexe il émet trois branches : *ophthalmique de Willis*, *maxillaire supérieur*, *maxillaire intérieur ;* à cette dernière vient se joindre la portion motrice du trijumeau (nerf masticateur) qui lui est exclusivement destinée et qui s'y unit intimement.

Le ganglion de Gasser reçoit par sa face profonde quelques filets du sympa-

(*) 1) Moelle allongée. — 2) Pédoncule cérébral. — 3) Pont de Varole. — 4) Valvule de Vieussens.— 5) Plancher du quatrième ventricule. — 6) Partie verticale des racines de la grosse portion du trijumeau. — 7) Coude de ces racines. — 8) Leur partie horizontale. — 9) Substance grise du plancher du quatrième ventricule. — 10) Fibres qui en partent et qui vont rejoindre la grosse portion du trijumeau. — 11) Noyau supérieur du trijumeau (portion motrice). — 12) Racines de cette portion qui en partent. — 13) Quelques fibres du pathétique entourées de cellules nerveuses. — 14) Fibres appartenant aux racines de l'auditif.