des divisions aux incisives et à la canine, des filets osseux et alvéolaires et d'autres qui s'anastomosent avec les dentaires postérieurs. On en voit aussi un ou deux qui remontent, à travers l'os, vers le canal nasal, à la muqueuse duquel ils sont destinés.

5° A sa sortie du trou sous-orbitaire, les *rameaux sous-orbitaires* (fig. 221, 14), qui se séparent en un pinceau de filets nerveux anastomosés et entrecroisés avec ceux du facial. Ces filets terminaux vont en haut à la peau et à la muqueuse de la paupière inférieure, en bas à la peau et à la muqueuse de la lèvre supérieure, en dedans à la peau et à la muqueuse de l'aile du nez.

Ganglion sphéno-palatin ou de Meckel

Ce petit ganglion, d'une couleur rougeâtre, du volume d'une lentille, se trouve dans la fosse ptérygo-maxillaire, au-devant du trou vidien, en dehors du trou sphéno-palatin (fig. 214, 2). Il reçoit trois racines. La *racine sensi-*

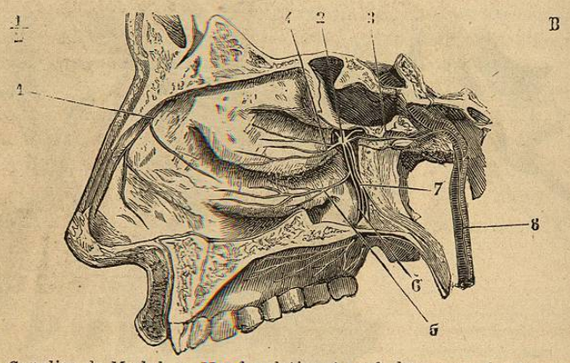

Fig. 214. — *Ganglion de Meckel. — Nerfs palatins et nerfs des cornets des fosses nasales* (*).

tive est formée par plusieurs filets, qui descendent de haut en bas du tronc du maxillaire supérieur (fig. 213, 3). La *racine motrice* est constituée par le grand nerf pétreux superficiel, qui vient du facial, avec lequel nous l'étudierons. La *racine sympathique*, d'une couleur grisâtre, vient du filet carotidien du ganglion cervical supérieur. Ces deux dernières racines se réunissent dans le canal ptérygoïdien et ne forment plus qu'un seul rameau nerveux, le *nerf vidien* (fig. 214, 3), qui aborde le ganglion de Meckel par sa face postérieure.

Les branches efférentes du ganglion sont divisées en postérieure, inférieure et antérieure.

La branche postérieure, *nerf pharyngien de Bock*, gagne le canal ptérygo-palatin en accompagnant l'artère de ce nom, et se distribue à la partie supérieure de la muqueuse du pharynx, à celle de la trompe d'Eustache et à celle de la partie supérieure de l'ouverture postérieure des fosses nasales.

Les branches inférieures, *nerfs palatins*, sont au nombre de trois : l'un, *grand nerf palatin* (fig. 214, 6), traverse le canal palatin postérieur, fournit un rameau à la muqueuse du cornet inférieur et des méats moyen et inférieur (fig. 214, 5), arrive au trou palatin postérieur, se réfléchit presque à angle

(*) 1) Filet externe du rameau ethmoïdal du nasal. — 2) Ganglion de Meckel. — 3) Nerf vidien. — 4) Branches du cornet moyen. — 5) Branches du cornet inférieur. — 6) Grand nerf palatin. — 7) Nerfs palatins postérieur et moyen. — 8) Rameau carotidien. — (D'après Arnold.)

droit d'arrière en avant sur la voûte du palais et se distribue à la muqueuse de cette voûte et à celle des gencives. Le deuxième, *nerf palatin moyen;* descend d'ordinaire dans un canal osseux situé en arrière du précédent (fig. 214, 7,) et se termine dans la muqueuse du voile du palais. Le troisième, *nerf palatin postérieur*, parcourt aussi un canalicule osseux qni lui est propre, et se distribue à la muqueuse qui tapisse les deux faces du voile et aux muscles péristaphylin interne et palato-staphylin.

La branche antérieure du ganglion, *nerf sphéno-palatin*, traverse le trou sphéno-palatin et arrive dans les fosses nasales, où il se divise en deux branches. La branche externe fournit des filets nombreux destinés à la muqueuse de la partie postérieure des cornets supérieur et moyen, ainsi qu'à celle du

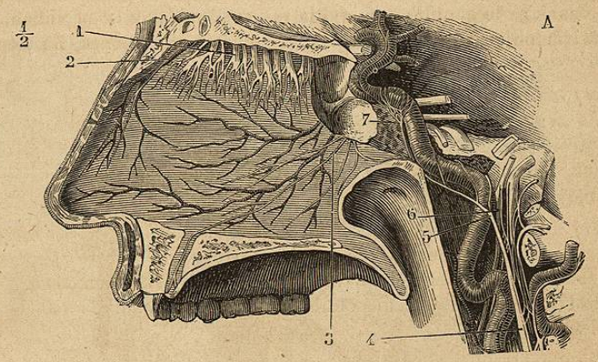

Fig. 215. — *Nerf naso-palatin. Rameaux carotidiens du ganglion cervical supérieur* (*).

méat supérieur (fig. 214, 4). La branche interne, *nerf naso-palatin*, est destinée à la cloison. Ce nerf se porte en bas et en avant et gagne le conduit palatin antérieur, où il rejoint celui du côté opposé, pour se perdre en filaments très grêles dans la muqueuse de la partie médiane la plus antérieure de la voûte palatine. H. Cloquet avait cru trouver un ganglion dans l'intérieur de ce conduit osseux, au niveau du point de jonction des deux nerfs naso-palatins.

§ III — Troisième branche du trijumeau
Nerf maxillaire inférieur

Préparation. — Le cerveau étant enlevé, diviser la tête sur la ligne médiane antéro-postérieure. Agrandir le trou ovale et voir la réunion de la portion motrice du trijumeau avec le nerf maxlliaire inférieur. Inciser alors les parties molles depuis la tempe jusqu'au niveau de l'angle de la mâchoire ; rechercher au-devant du conduit auditif externe le nerf temporal superficiel et le préparer. Sectionner l'apophyse zygomatique à ses deux extrémités et la renverser en bas avec le masséter, sur la face postérieure duquel on trouvera le nerf massétérin. Faire alors les sections de l'os maxillaire inférieur que nous avons recommandées pour l'artère dentaire inférieure, et préparer le nerf du même nom avec ses rameaux den-

(*) 1) Divisions du nerf plfaetif. — 2) Filet interne du rameau ethmoïdal du nasal. — 3) Nerf naso-palatin. — 4) Rameau carotidien du sympathique. — 5) Sa division en rameaux carotidiens interne et externe. — 6) Anastomose du sympathique avec le ganglion d'Andersch et le ganglion jugulaire. — 7) Plexus caverneux. — (D'après Arnold).

taires et ses rameaux mentonniers. Le tendon du muscle temporal est déjà sectionné; détacher ce muscle de ses adhérences à la face profonde de la fosse temporale et poursuivre les nerfs temporaux profonds. Chercher le buccal entre les deux faisceaux du muscle ptérygoïdien externe, et le passage du lingual entre les deux muscles de ce nom. Détacher alors l'os de la mâchoire inférieure, et les attaches du buccinateur ainsi que celles des ptérygoïdiens, à cet os, et poursuivre le nerf lingual avec les filets du ganglion sous-maxillaire. — Reprendre la préparation par la face interne et chercher avec les plus grandes précautions le ganglion optique, que l'on trouvera appliqué contre la face interne du nerf maxillaire inférieur, immédiatement au-dessous du trou ovale, et terminer par la dissection délicate des branches de ce ganglion et du nerf du muscle ptérygoïdien interne.

Le *nerf maxillaire inférieur* est formé par la réunion de la troisième division du ganglion de Gasser avec la petite portion du trijumeau (portion motrice). Cette dernière, désignée encore sous le nom de *nerf masticateur*, ne pénètre pas dans le ganglion, ce qui la fait ressembler aux racines antérieures des nerfs rachidiens. Le maxillaire inférieur sort du crâne par le trou ovale et se divise presque aussitôt en sept rameaux [1].

1° *Nerf temporal profond moyen.* — Cette branche se porte d'abord directement en avant entre le ptérygoïdien externe et l'os, remonte ensuite presque à angle droit (fig. 216, 7) entre le muscle temporal et la paroi osseuse, et se partage en deux branches, dont les divisions successives se perdent dans la portion moyenne du muscle temporal.

2° *Nerf massétérin.* — Il passe au-dessus du bord supérieur du ptérygoïdien externe, entre ce muscle et la paroi supérieure de la fosse zygomatique, se dirige ensuite en bas et en dehors (fig. 216, 1), passe dans l'échancrure sigmoïde de l'os de la mâchoire inférieure et aborde la face profonde du muscle masséter auquel il est destiné.

Ce nerf fournit dans son trajet :

a) Le *nerf temporal profond postérieur*, qui naît au niveau du bord supérieur du muscle ptérygoïdien externe (fig. 216, 9), se porte aussitôt en haut entre le muscle temporal et l'os et se distribue à la partie postérieure de ce muscle, en s'anastomosant par quelques filets avec le temporal profond moyen ;

b) Des *ramuscules articulaires* pour l'articulation temporo-maxillaire.

3° *Nerf buccal.* — Aussitôt après son origine, ce nerf se porte en avant et passe entre les deux faisceaux du ptérygoïdien externe (fig. 216, 4) ; puis il se dirige en bas et en avant entre le masséter et le buccinateur, s'applique sur la face externe de ce dernier muscle, se divise en rameaux nombreux, qui s'anastomosent avec des filets du facial un peu en arrière et au-dessous du point où le canal de Sténon traverse le buccinateur, et va enfin se perdre dans la muqueuse buccale et la peau de la joue (fig. 221, 13).

Le buccal fournit :

a) Entre les deux faisceaux du ptérygoïdien externe, des filets destinés à ce muscle ;

b) Le *nerf temporal profond antérieur* (fig. 216, 8) qui se dirige presque

[1] On a beaucoup discuté pour savoir si la portion motrice et la portion sensitive sont simplement accolées ou intimement unies l'une à l'autre. Cette question nous semble peu importante, puisque nous savons aujourd'hui que tout rameau moteur doit contenir normalement quelques filets sensitifs, et que, de plus, les anastomoses nerveuses ne sont jamais que des accolements de filets indépendants, sans soudure réelle autre que celle du tissu connectif qui les enveloppe.

verticalement en haut entre les fibres du muscle crotaphyte et la paroi osseuse, et se divise en filets destinés à la partie antérieure de ce muscle. Il en est quelques-uns qui s'unissent au filet temporal venu du rameau orbitaire, du maxillaire supérieur et qui traversent l'aponévrose temporale au voisinage de l'apophyse orbitaire externe pour se terminer en s'anastomosant avec des ramuscules du facial.

4° *Nerf du muscle ptérygoïdien interne.* — Ce rameau, très grêle, semble provenir du ganglion otique, auquel il s'accole (fig. 218, 7), se porte en bas et en dehors, entre le péristaphylin externe et le ptérygoïdien interne, et se termine dans ce dernier muscle. Longet pense qu'il fournit un rameau au muscle péristaphylin externe.

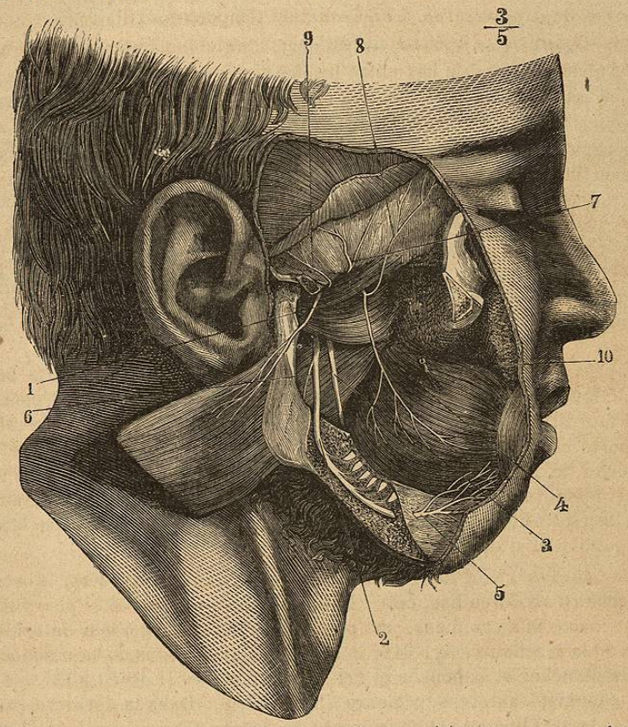

Fig. 216. — *Divisions du maxillaire inférieur (nerf massétérin, temporaux profonds, buccal, dentaire inférieur)* [1].

5° *Nerf auriculo-temporal ou temporal superficiel.* — Il naît d'ordinaire par deux ou trois branches, entre lesquelles passe l'artère méningée moyenne (fig. 218) ; ces branches se réunissent et forment un tronc nerveux qui con-

[1] 1) Nerf massétérin. — 2) Nerf dentaire inférieur. — 3) Nerf lingual. — 4) Nerf buccal. — 5) Branches mentonnières du dentaire. — 6) Rameau mylo-hyoïdien du même nerf. — 7) Nerf temporal profond moyen. — 8) Nerf temporal profond antérieur. — 9) Nerf temporal profond postérieur. — 10) Canal de Sténon sectionné.

tourne le col du condyle. Ce tronc fournit d'abord un ou deux rameaux anastomotiques à la branche supérieure du facial, à laquelle ils s'unissent au niveau du bord postérieur du masséter (fig. 321, 6). Puis l'auriculo-temporal se coude à angle droit, remonte entre le pavillon de l'oreille et la base de l'apophyse zygomatique (fig. 221, 5), et se termine dans la peau de la région temporale et dans la partie latérale du cuir chevelu.

Le nerf temporal superficiel émet dans son trajet :

a) Des *filets parotidiens;*

b) Des rameaux *auriculaires antérieurs*, qui se distribuent à la peau du lobule et de la partie antérieure du pavillon, ainsi qu'à celle qui tapisse la moitié extérieure du conduit auditif externe;

c) Des *filets articulaires*, à l'articulation temporo-maxillaire.

6° *Nerf dentaire inférieur.* — Ce nerf, d'un volume assez considérable, se dirige d'abord de haut en bas entre les deux ptérygoïdiens, puis entre le ptérygoïdien interne et la branche de la mâchoire, et pénètre dans le canal dentaire qu'il parcourt. Dans son trajet intra-osseux il fournit des filets à chaque racine des dents molaires, aux gencives et aux alvéoles (fig. 216, 2). Arrivé au niveau du trou mentonnier, il se divise en deux branches : l'une petite, *rameau incisif*, qui continue le trajet primitif du nerf dentaire, chemine dans un petit canal osseux spécial et s'épuise en filets destinés aux dents canines et incisives; la seconde branche, *nerf mentonnier*, sort par le trou de ce nom et se partage en un pinceau de filaments situés au-dessous du muscle carré (fig. 216, 5). Ces filets terminaux s'anastomosent avec des divisions du facial (fig. 221, 11, 12) et vont aboutir à la peau et à la muqueuse de la lèvre inférieure.

Peu après son origine, le nerf dentaire inférieur donne une petite branche anastomotique au nerf lingual (fig. 217). Avant de pénétrer dans le canal dentaire, il fournit un rameau remarquable, *nerf mylo-hyoïdien* (fig. 216, 6), qui se porte en bas en longeant la gouttière mylo-hyoïdienne, située sur la face interne de l'os maxillaire inférieur, et vient se terminer dans le muscle mylo-hyoïdien (fig. 217, 10) et dans le ventre antérieur du digastrique. Sappey décrit un filet qui partirait de ce nerf, ne ferait que traverser le muscle mylo-hyoïdien et irait s'accoler au nerf lingual.

7° *Nerf lingual.* — Plus volumineux encore que le précédent, le nerf lingual se porte d'abord en bas, entre le ptérygoïdien externe et le pharynx, puis entre les deux ptérygoïdiens, se place entre le ptérygoïdien interne et la branche de la mâchoire (fig. 216, 3), chemine au-dessous de la muqueuse qui tapisse le plancher et la bouche et arrive à la langue. Il décrit ainsi une courbure à concavité antéro-supérieure (fig. 217, 9). Dans la dernière partie de son trajet, le nerf lingual est en rapport : en dedans avec le canal de Warthon, qu'il croise plus tard en passant au-dessous de lui, et avec le muscle hyo-glosse; en bas avec la glande sous-maxillaire et le muscle mylo-hyoïdien ; plus en avant le nerf chemine entre les muscles lingual et génio-glosse. Il se termine par des filets nombreux, dirigés de bas en haut, qui viennent aboutir à la glande de Nuhn et à la muqueuse des deux tiers antérieurs de la langue; on peut les poursuivre jusqu'à la pointe de l'organe. Ces filets portent des renflements ganglionnaires presque microscopiques. Un très grand nombre d'entre eux s'anastomosent en arcades, sur la face externe du muscle hyo-glosse, avec des filets semblables venus du nerf grand hypoglosse (fig. 217, 15 et 223).

Le nerf lingual, au moment où il se trouve en rapport avec la face supérieure de la glande sous-maxillaire, donne plusieurs rameaux destinés au ganglion sous-maxillaire. Plus loin il en fournit d'autres, qui se perdent dans la glande sublinguale.

Auprès de son origine, il reçoit l'anastomose que lui envoie le nerf dentaire inférieur : au niveau du bord postérieur du muscle ptérygoïdien interne l'on voit la corde du tympan s'accoler à son tronc (fig. 217, 7).

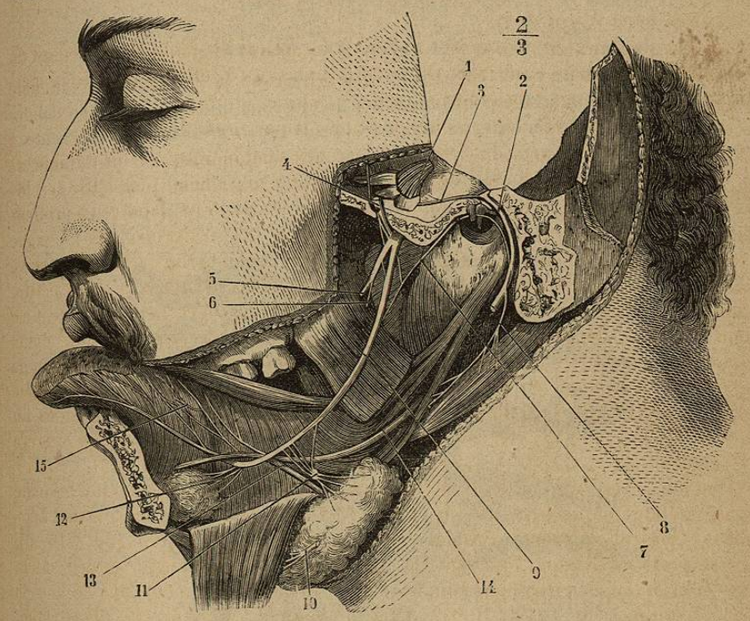

Fig. 217. — *Nerf lingual, ganglion sous-maxillaire, corde du tympan et rameau digastrique du facial* (*).

Ganglion sous-maxillaire. — Ce petit ganglion ovoïde, rougeâtre, est situé sur la face externe de la glande sous-maxillaire, au-dessous du nerf lingual (fig. 217, 11). Il reçoit :

a) Des filets sensitifs qui proviennent de ce nerf ;

b) Un filet moteur assez volumineux, qui lui est fourni par la corde du tympan (ce rameau se détache du lingual à quelque distance au-dessus du ganglion) ;

c) Et enfin une racine végétative, qui vient des filets sympathiques accompagnant l'artère faciale.

(*) La glande sous-maxillaire a été détachée et rejetée en bas pour montrer les branches du ganglion — 1) Ganglion de Gasser. — 2) Facial dans l'aqueduc. — 3) Grand pétreux superficiel. — 4) Auriculo-temporal sectionné et relevé en haut par une érigne. — 5) Dentaire inférieur sectionné. — 6) Origine du rameau mylo-hyoïdien. — 7) Corde du tympan. — 8) Rameau du digastrique et du stylo-hyoïdien. — 9) Lingual. — 10) Rameau mylo-hyoïdien à sa terminaison. — 11) Ganglion sous-maxillaire avec ses branches afférentes et efférentes. — 12) Rameaux de la glande sublinguale. — 13) Canal de Warthon se recourbant et passant au-dessus du lingual. — 14) Grand hypoglosse. — 15) Anastomose des rameaux terminaux du grand hypoglosse et du lingual.

Le ganglion sous-maxillaire émet des rameaux assez nombreux, qui se terminent dans la glande de ce nom. Cl. Bernard a décrit un filet qui, partant de ce ganglion, se dirige en arrière et remonte jusqu'à la base du crâne en se distribuant aux glandules pharyngiennes.

Quant au *ganglion sublingual*, décrit par Blandin et admis par beaucoup d'auteurs, son existence nous a paru peu constante, et il nous a semblé au contraire que les filets destinés à la glande sublinguale proviennent directement du lingual sans se renfler en ganglion (fig. 217, 12).

Ganglion otique ou d'Arnold

Ce ganglion est un petit corps rougeâtre situé sur la face interne du nerf maxillaire inférieur, à très peu de distance au-dessous du tronc ovale, en dehors du muscle péristaphylin externe (fig. 218, 3). Il reçoit trois espèces de racines : les motrices lui viennent du nerf masticateur (portion motrice du trijumeau) et du facial par l'intermédiaire du petit pétreux superficiel (fig. 218, 4) ; les sensitives tirent leur origine du glosso-pharyngien par le petit pétreux profond

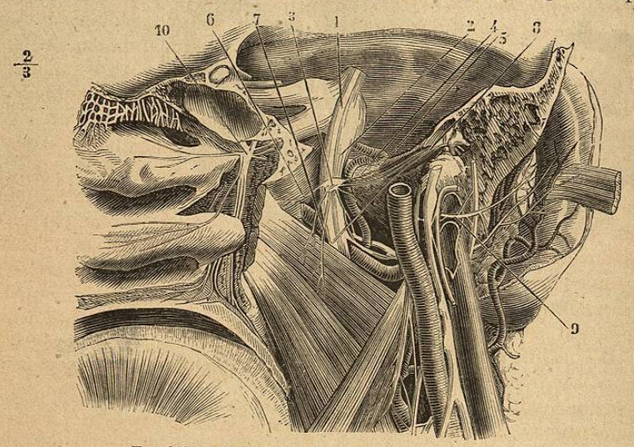

FIG. 218 — *Ganglion otique* (d'après Arnold) (*).

(branche du rameau de Jacobson) et du nerf auriculo-temporal (?) ; enfin les racines végétatives émanent des rameaux sympathiques qui longent l'artère méningée moyenne.

Le ganglion otique émet : 1° un rameau destiné au péristaphylin externe (fig. 218, 6) ; 2° un rameau qui, par un trajet rétrograde, va au muscle du marteau (fig. 218, 5). On voit aussi quelquefois un filet émané du ganglion otique se diriger en bas pour s'anastomoser avec la corde du tympan.

A la suite de ses expériences physiologiques, et par voie d'exclusion, Cl. Bernard a été amené à conclure à l'existence de filets partis du ganglion otique et destinés à la glande parotide. Ces filets n'ont pu être démontrés anatomiquement.

(*) 1) Portion motrice du trijumeau. — 2) Nerf maxillaire inférieur. — 3) Ganglion otique. — 4) Nerf petit pétreux superficiel. — 5) Nerf du muscle du marteau. — 6) Nerf du péristaphylin externe. — 7) Nerf du ptérygoïdien interne, qui est seulement accolé au ganglion et vient directement du maxillaire inférieur. — 8) Corde du tympan. — 9) Rameau de la fosse jugulaire. — 10) Ganglion de Meckel.

Usages du trijumeau. — Par sa portion sensitive, ce nerf tient sous sa dépendance la sensibilité générale de la face, du front, de la région temporale, des muqueuses buccale, nasale, oculaire, de celle du voile du palais et de la voûte palatine.

Par sa portion motrice, il excite des mouvements des muscles élévateurs, abaisseurs de la mâchoire et triturateurs, des muscles péristaphylins interne et externe, et palato-staphylins. Par ses ganglions, il régularise la circulation des parties innervées ; par le ganglion ophthalmique, il préside aux contractions involontaires du muscle ciliaire, et par le ganglion otique, d'après le professeur du Collège de France, il influerait sur la sécrétion parotidienne. Le nerf lingual préside non seulement à la sensibilité générale de la langue, mais encore à la faculté gustative des deux tiers antérieurs de l'organe.

ARTICLE VI — SIXIÈME PAIRE — NERF OCULO-MOTEUR EXTERNE

Le nerf *oculo-moteur externe* a son origine apparente dans le sillon qui sépare le bulbe de la protubérance, très près de la ligne médiane. Son origine se trouve dans un groupe de cellules nerveuses, continuation dans le bulbe, de la base de la corne antérieure de la moelle ; ce noyau lui est commun avec le facial. Les fibres nerveuses parties de ces cellules traversent le bulbe d'arrière en avant, pour aller constituer l'oculo-moteur externe.

Situé à son point d'émergence au niveau de la naissance du tronc basilaire, le nerf oculo-moteur externe se dirige en avant, en dehors et en haut, et traverse la partie inférieure du repli de la dure-mère étendu du sommet du rocher à la lame quadrilatère du sphénoïde. Il est enveloppé à ce niveau par une gaine arachnoïdienne, et pénètre dans le sinus caverneux, qu'il parcourt d'arrière en avant, entre la carotide interne qui correspond à son côté interne, et le pathétique accompagné de l'ophthalmique, qui sont en dehors de lui dans l'épaisseur de la paroi externe du sinus. Il passe ensuite dans l'orbite à travers la fente sphénoïdale, entre les deux tendons d'origine du droit externe, longe d'abord la face interne de ce muscle et pénètre dans son épaisseur vers le tiers postérieur de l'orbite.

L'oculo-moteur externe s'anastomose, dans le sinus, avec le plexus caverneux par deux ou trois rameaux, et reçoit également un filet de l'ophthalmique. Ce filet part de ce dernier nerf au moment où il croise l'oculo-moteur externe.

Usages. — Il préside à la contraction du muscle droit externe.

ARTICLE VII — SEPTIÈME PAIRE — NERF FACIAL

Préparation. — La portion intra-osseuse du nerf facial doit être étudiée sur des rochers que l'on a fait tremper dans l'acide chlorhydrique jusqu'à ce qu'on puisse attaquer les os au scalpel. Si l'on procédait sur des pièces fraîches, il faudrait agir avec la gouge et le maillet en usant de précautions extrêmes.

Pour la partie de ce nerf qui peut être appelée superficielle, on peut se servir d'une moitié de tête dont on a respecté la calotte crânienne. On enlève, avec le plus grand ménagement, la peau, au-dessous de laquelle on trouve les filets du facial. Le moyen le plus sûr de ne pas s'égarer consiste à faire une section des parties molles, verticale et passant au-devant du conduit auditif externe. On enlève avec précaution le tissu de la parotide, et l'on poursuit les branches nerveuses. La branche auriculaire, les filets terminaux et les anastomoses avec le