Le ganglion sous-maxillaire émet des rameaux assez nombreux, qui se terminent dans la glande de ce nom. Cl. Bernard a décrit un filet qui, partant de ce ganglion, se dirige en arrière et remonte jusqu'à la base du crâne en se distribuant aux glandules pharyngiennes.

Quant au *ganglion sublingual*, décrit par Blandin et admis par beaucoup d'auteurs, son existence nous a paru peu constante, et il nous a semblé au contraire que les filets destinés à la glande sublinguale proviennent directement du lingual sans se renfler en ganglion (fig. 217, 12).

Ganglion otique ou d'Arnold

Ce ganglion est un petit corps rougeâtre situé sur la face interne du nerf maxillaire inférieur, à très peu de distance au-dessous du tronc ovale, en dehors du muscle péristaphylin externe (fig. 218, 3). Il reçoit trois espèces de racines : les motrices lui viennent du nerf masticateur (portion motrice du trijumeau) et du facial par l'intermédiaire du petit pétreux superficiel (fig. 218, 4) ; les sensitives tirent leur origine du glosso-pharyngien par le petit pétreux profond

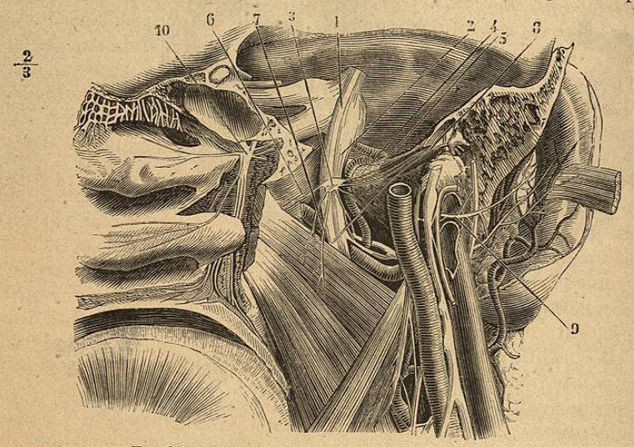

FIG. 218 — *Ganglion otique* (d'après Arnold) (*).

(branche du rameau de Jacobson) et du nerf auriculo-temporal (?) ; enfin les racines végétatives émanent des rameaux sympathiques qui longent l'artère méningée moyenne.

Le ganglion otique émet : 1° un rameau destiné au péristaphylin externe (fig. 218, 6) ; 2° un rameau qui, par un trajet rétrograde, va au muscle du marteau (fig. 218, 5). On voit aussi quelquefois un filet émané du ganglion otique se diriger en bas pour s'anastomoser avec la corde du tympan.

A la suite de ses expériences physiologiques, et par voie d'exclusion, Cl. Bernard a été amené à conclure à l'existence de filets partis du ganglion otique et destinés à la glande parotide. Ces filets n'ont pu être démontrés anatomiquement.

(*) 1) Portion motrice du trijumeau. — 2) Nerf maxillaire inférieur. — 3) Ganglion otique. — 4) Nerf petit pétreux superficiel. — 5) Nerf du muscle du marteau. — 6) Nerf du péristaphylin externe. — 7) Nerf du ptérygoïdien interne, qui est seulement accolé au ganglion et vient directement du maxillaire inférieur. — 8) Corde du tympan. — 9) Rameau de la fosse jugulaire. — 10) Ganglion de Meckel.

Usages du trijumeau. — Par sa portion sensitive, ce nerf tient sous sa dépendance la sensibilité générale de la face, du front, de la région temporale, des muqueuses buccale, nasale, oculaire, de celle du voile du palais et de la voûte palatine.

Par sa portion motrice, il excite des mouvements des muscles élévateurs, abaisseurs de la mâchoire et triturateurs, des muscles péristaphylins interne et externe, et palato-staphylins. Par ses ganglions, il régularise la circulation des parties innervées ; par le ganglion ophthalmique, il préside aux contractions involontaires du muscle ciliaire, et par le ganglion otique, d'après le professeur du Collège de France, il influerait sur la sécrétion parotidienne. Le nerf lingual préside non seulement à la sensibilité générale de la langue, mais encore à la faculté gustative des deux tiers antérieurs de l'organe.

ARTICLE VI — SIXIÈME PAIRE — NERF OCULO-MOTEUR EXTERNE

Le nerf *oculo-moteur externe* a son origine apparente dans le sillon qui sépare le bulbe de la protubérance, très près de la ligne médiane. Son origine se trouve dans un groupe de cellules nerveuses, continuation dans le bulbe, de la base de la corne antérieure de la moelle ; ce noyau lui est commun avec le facial. Les fibres nerveuses parties de ces cellules traversent le bulbe d'arrière en avant, pour aller constituer l'oculo-moteur externe.

Situé à son point d'émergence au niveau de la naissance du tronc basilaire, le nerf oculo-moteur externe se dirige en avant, en dehors et en haut, et traverse la partie inférieure du repli de la dure-mère étendu du sommet du rocher à la lame quadrilatère du sphénoïde. Il est enveloppé à ce niveau par une gaine arachnoïdienne, et pénètre dans le sinus caverneux, qu'il parcourt d'arrière en avant, entre la carotide interne qui correspond à son côté interne, et le pathétique accompagné de l'ophthalmique, qui sont en dehors de lui dans l'épaisseur de la paroi externe du sinus. Il passe ensuite dans l'orbite à travers la fente sphénoïdale, entre les deux tendons d'origine du droit externe, longe d'abord la face interne de ce muscle et pénètre dans son épaisseur vers le tiers postérieur de l'orbite.

L'oculo-moteur externe s'anastomose, dans le sinus, avec le plexus caverneux par deux ou trois rameaux, et reçoit également un filet de l'ophthalmique. Ce filet part de ce dernier nerf au moment où il croise l'oculo-moteur externe.

Usages. — Il préside à la contraction du muscle droit externe.

ARTICLE VII — SEPTIÈME PAIRE — NERF FACIAL

Préparation. — La portion intra-osseuse du nerf facial doit être étudiée sur des rochers que l'on a fait tremper dans l'acide chlorhydrique jusqu'à ce qu'on puisse attaquer les os au scalpel. Si l'on procédait sur des pièces fraîches, il faudrait agir avec la gouge et le maillet en usant de précautions extrêmes.

Pour la partie de ce nerf qui peut être appelée superficielle, on peut se servir d'une moitié de tête dont on a respecté la calotte crânienne. On enlève, avec le plus grand ménagement, la peau, au-dessous de laquelle on trouve les filets du facial. Le moyen le plus sûr de ne pas s'égarer consiste à faire une section des parties molles, verticale et passant au-devant du conduit auditif externe. On enlève avec précaution le tissu de la parotide, et l'on poursuit les branches nerveuses. La branche auriculaire, les filets terminaux et les anastomoses avec le

frontal, le sous-orbitaire, le buccal, le mentonnier, le temporal superficiel, le plexus cervical, etc., présentent quelques difficultés et demandent plus de soins et d'attention.

Le *facial* a son origine apparente dans la fossette sus-olivaire du bulbe. Si on le poursuit dans l'intérieur du bulbe, on voit le faisceau constitué par ses fibres se diriger en bas, en dedans et en arrière (fig. 219, 8). Comme tous les nerfs moteurs partis de ce centre, le facial doit trouver son noyau près du raphé sur le plancher du quatrième ventricule, ainsi que nous l'avons expliqué plus haut en nous occupant de la structure du bulbe. Il existe deux noyaux d'origine du facial : le premier, qui lui est commun avec l'oculo-moteur externe, et que nous avons décrit plus haut, prend aussi le nom de noyau supérieur. Il ne donne en vérité que peu de fibres au facial. Les racines de ce nerf contournent ce noyau, se recourbent ensuite, sont d'abord parallèles à l'axe du bulbe et se coudent brusquement, pour se diriger en avant et en dehors, et gagner le noyau inférieur du facial, qui, ainsi que nous l'avons dit plus haut, se trouve dans l'aile grise du plancher du quatrième ventricule, continuation de la tête des cornes antérieures de la moelle.

Le facial est de plus en relation par ses fibres originelles avec des noyaux accessoires, et spécialement, d'après Schrœder Van der Kolk, avec la partie supérieure de l'olive bulbaire, qui présiderait à l'association des mouvements passionnels de la face. C'est ce qui résulte des recherches d'anatomie et de physiologie comparée du savant hollandais. Cette opinion aurait cependant besoin de preuves nouvelles, aussi nous bornons-nous à l'indiquer.

Dans son trajet intrabulbaire, le facial est en connexion avec les noyaux ou les fibres du trijumeau et de l'auditif.

Immédiatement au-dessous du point d'émergence du facial, entre son origine apparente et celle de l'auditif, se voit un petit cordon nerveux, qui naît par deux petites racines très grêles, c'est le *nerf intermédiaire de Wrisberg*.

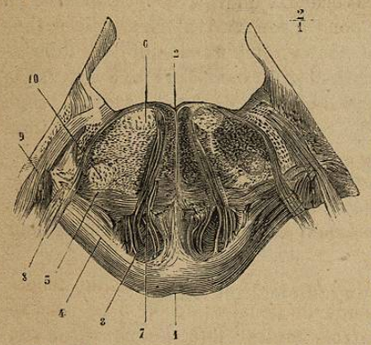

Fig. 219. — *Coupe du bulbe. — Origine du facial* (*).

Cusco avait rattaché le nerf de Wrisberg aux nerfs sensitifs. Cl. Bernard le considérait comme une racine sympathique émanée du bulbe. Les recherches de Mathias Duval font aujourd'hui considérer le noyau de ce nerf comme un noyau accessoire du glosso-pharyngien. Des cas de section de la corde dans l'oreille moyenne, ou d'altération par suite de carie de la caisse prouvent en effet qu'il préside à des sensations gustatives de la pointe de la langue. Il n'en est pas moins démontré que dans la corde se trouvent des fibres vaso-motrices pour les glandes. Ce serait donc un nerf complexe tirant son origine du noyau bulbaire et peut-être des cellules du ganglion géniculé.

Parti de la fossette sus-olivaire, le *facial* se porte en haut, en avant et en dehors avec le conduit auditif interne. Il est accompagné par le nerf auditif, qui se trouve en arrière et au-dessous de lui, et qui présente une gouttière à

(*) 1) Sillon de la face antérieure du pont de Varole. — 2) Sillon du quatrième ventricule. — 3) Pyramides. — 4) Fibres superficielles transversales de la protubérance. — 5) Fibres transversales profondes de la protubérance. — 6) Noyau du facial. — 7) Nerf oculo-moteur externe. — 8) Nerf facial. — 9) Nerf acoustique. — 10) Cellules appartenant au noyau inférieur du Trijumeau (portion sensitive). — (D'après Stilling).

concavité supérieure pour le recevoir. Entre ces deux troncs nerveux chemine le nerf de Wrisberg. Ces trois nerfs réunis arrivent au fond du conduit auditif interne et se séparent. Le facial et le nerf de Wrisberg se portent un peu en avant et pénètrent dans l'aqueduc de Fallope ; après un trajet de 4 à 5 millimètres perpendiculaire à l'axe du rocher, ils présentent un ganglion, *ganglion géniculé*, dans lequel se perd le nerf de Wrisberg (fig. 220, 2). Au delà du ganglion, le facial s'infléchit, devient parallèle à l'axe du rocher, et après un trajet de $0^m,01$ de longueur, se recourbe de nouveau, se dirige en bas presque verticalement, sort du crâne par le trou stylo-mastoïdien, s'infléchit encore une fois pour gagner obliquement en avant et en bas le bord parotidien de la mâchoire et se diviser en *branche temporo-faciale* et *branche cervico-faciale*.

Dans ce trajet compliqué, le facial suit, comme on le voit, toutes les inflexions de l'aqueduc de Fallope, et répond, dans l'intérieur de ce canal, directement à la substance osseuse et à l'artère stylo-mastoïdienne. En dehors du crâne il est entouré, jusque auprès de sa division, par le tissu de la glande parotide.

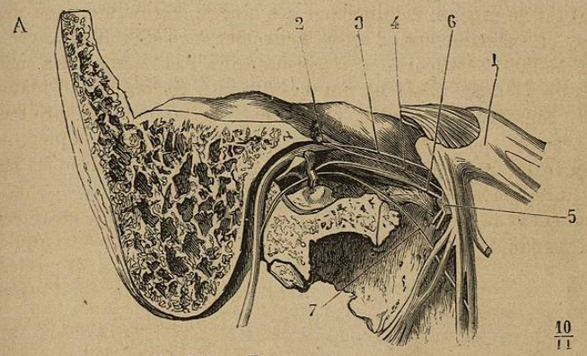

Fig. 220. — *Facial de l'aqueduc* (*).

Les deux racines du nerf de Wrisberg sont, jusque vers le milieu du conduit auditif interne, accolées l'une au bord inférieur du facial, l'autre au bord supérieur de l'auditif. Elles se joignent alors, et semblent au premier abord établir une anastomose entre les deux nerfs précédents, quoiqu'elles en soient indépendantes.

Le ganglion *géniculé* est un renflement de la forme d'une pyramide triangulaire, situé sur le sommet du premier coude du facial et accolé à ce nerf au niveau de l'hiatus de Fallope. Il présente trois angles : l'un, qui constitue son sommet, émet le *nerf grand pétreux superficiel ;* l'autre, postérieur, reçoit le nerf de Wrisberg, et le troisième antérieur, fournit le *nerf petit pétreux superficiel*. Sa structure est celle de tous les ganglions nerveux : il est composé de cellules et de fibres nerveuses.

Le facial émet des branches collatérales, qui naissent, les unes dans l'aqueduc de Fallope, les autres en dehors du trou stylo-mastoïdien.

(*) 1) Ganglion de Gasser. — 2) Premier coude du facial et ganglion géniculé. — 3) Nerf grand pétreux superficiel. — 4) Nerf petit pétreux superficiel allant se jeter dans : 5) le ganglion d'Arnold ou otique. — 6) Nerf du muscle du marteau, dont on voit le tendon qui s'insère à cet osselet. — 7) Corde du tympan. — (D'après Arnold).

1° *Nerf grand pétreux superficiel* (fig. 222 et 220, 3). — Né du sommet du ganglion géniculé, ce nerf se porte directement en dehors à travers l'hiatus de Fallope, se loge dans la gouttière qui se trouve sur la surface antérieure du rocher, gouttière qui fait suite à l'hiatus, reçoit le *nerf grand pétreux profond*, venu du rameau de Jacobson, branche du glosso-pharyngien (fig. 222, 10), glisse au-dessous du ganglion de Gasser, traverse la substance fibro-cartilagineuse du trou déchiré antérieur, rencontre le filet carotidien destiné au ganglion de Meckel, se réunit à lui, traverse le canal vidien d'arrière en avant et aboutit au ganglion sphéno-palatin. Le petit tronc formé par la réunion du nerf grand pétreux superficiel avec le filet sympathique du ganglion de Meckel porte le nom de *nerf vidien* (fig. 214, 3). Pour Longet, le nerf grand pétreux superficiel traverserait seulement le ganglion et formerait le nerf palatin postérieur destiné aux muscles palato-spaphylin et péristaphylin interne.

2° *Nerf petit pétreux superficiel.* — Ce petit filet nerveux part de l'angle antérieur du ganglion géniculé (fig. 220, 4), sort de l'aqueduc par un petit orifice spécial situé au-dessous de l'hiatus de Fallope, chemine dans une gouttière qui se trouve au-dessous de celle du nerf grand pétreux, se réunit au *nerf petit pétreux profond* du rameau de Jacobson (fig. 222, 11), passe à travers un pertuis situé entre les trous ovale et petit rond et aboutit au ganglion otique (fig. 220, 5).

3° *Nerf du muscle de l'étrier.* — Petit filet extrêmement grêle, qui part du facial dans la portion verticale de l'aqueduc de Fallope, se dirige en haut et en avant, pénètre dans la pyramide par un pertuis particulier et se termine dans le muscle de l'étrier.

4° *Corde du tympan.* — Le nerf qui porte ce nom naît du facial à quelques millimètres au-dessus du trou stylo-mastoïdien, se porte en haut et en avant (fig. 220, 7), à travers un petit conduit osseux spécial, qui s'ouvre dans l'oreille moyenne, en dedans de la membrane du tympan et sur le bord postérieur de cette membrane et décrit une courbe à concavité inférieure en passant entre le manche du marteau et la longue branche de l'enclume. La corde du tympan sort de l'oreille moyenne par un petit conduit oblique en bas et en avant, signalé par Huguier, s'ouvrant au-dessus de la scissure de Glaser, reçoit souvent une petite branche du ganglion otique et se termine à angle aigu dans le lingual au niveau du bord postérieur du muscle ptérygoïdien interne (fig. 217, 7). Mais là n'est pas sa terminaison; ainsi que l'avait déjà dit Longet et que l'ont démontré les expériences de Cl. Bernard, la corde du tympan reste accolée au lingual jusqu'à quelque distance au-dessus du ganglion sous-maxillaire et se divise en deux parties. L'une accompagne ce nerf jusqu'à sa terminaison et est peut-être, comme le veut Denonvilliers, destinée au muscle lingual supérieur; l'autre aboutit au ganglion sous-maxillaire. Le rôle physiologique de la corde du tympan permet d'admettre, avec Cl. Bernard, que ce nerf provient non pas du facial, mais du ganglion géniculé et par suite du nerf de Wrisberg.

5° *Rameau anastomotique entre le facial et le pneumogastrique.* — Ce rameau provient du facial au même niveau que la corde du tympan, mais sur un point diamétralement opposé, arrive par un conduit osseux dans la fosse de la veine jugulaire, longe la paroi antérieure de cette fosse et aboutit au ganglion jugulaire du pneumo-gastrique. A ce rameau se trouve accolé un autre

filet nerveux, qui marche en sens opposé et qui se porte du nerf vague au facial en suivant le même trajet; nous y reviendrons en décrivant le pneumo-gastrique. La réunion de ces deux filets a été décrite sous le nom de *rameau de la fosse jugulaire*. C'est aux filets que le facial reçoit du pneumo-gastrique qu'il doit sa sensibilité récurrente dans le canal spiroïde du rocher.

6° *Anastomose avec le glosso-pharyngien.* — Le filet nerveux qui forme cette anastomose passe par un petit conduit osseux particulier, se dirige de dehors en dedans, longe la fosse jugulaire et aboutit au nerf glosso-pharyngien, immédiatement au-dessous du ganglion d'Andersch.

7° *Rameau du muscle digastrique.* — Il naît du facial immédiatement au-dessous du trou stylo-mastoïdien (fig. 217, 8), se réunit à un rameau semblable du glosso-pharyngien, en décrivant une arcade de laquelle partent des filets qui se rendent aux muscles digastrique (ventre postérieur), stylo-hyoïdien et stylo-pharyngien.

8° *Rameau du muscle stylo-hyoïdien.* — Il se détache du facial au même niveau que le précédent et très souvent par un tronc qui lui est commun avec ce dernier (fig. 217, 8), se porte en bas, en dedans et en avant et aboutit au muscle stylo-hyoïdien.

9° *Rameau auriculaire postérieur.* — Ce nerf prend naissance au niveau du trou stylo-mastoïdien (fig. 221, 4), se réfléchit sur la face externe de l'apophyse mastoïde en se portant en haut et en arrière, reçoit les filets du plexus cervical et se divise en rameau inférieur ou horizontal, qui se perd dans le muscle occipital, et en filets supérieurs ou ascendants, destinés aux muscles auriculaires postérieur et supérieur.

10° *Rameau des muscles stylo-glosse et glosso-staphylin ou rameau lingual de Hirschfeld.* — Son origine a lieu soit au niveau du trou stylo-mastoïdien, soit un peu au-dessus de cet orifice [1]. Il se dirige vers le côté externe du muscle stylo-pharyngien, reçoit du glosso-pharyngien des filets qui traversent le muscle précédent, se loge entre l'amygdale et le pilier antérieur du voile du palais, gagne la base de la langue en passant en dedans du nerf lingual, s'anastomose avec des filets terminaux du glosso-pharyngien et se divise en rameaux destinés à la muqueuse et en rameaux qui se perdent dans les muscles stylo-glosse et glosso-staphylin. Les rameaux destinés à la muqueuse viennent jusqu'à la partie antérieure de la langue.

Les branches terminales du facial sont : la *branche temporo-faciale* et la *branche cervico-faciale*.

1° *Branche temporo-faciale.* — Cette branche est plongée, à son origine, dans l'épaisseur de la parotide; elle se porte de bas en haut et d'arrière en avant, reçoit au niveau du col du condyle deux rameaux assez volumineux (fig. 221, 6) venus de l'auriculo-temporal et se divise en branches secondaires, qui s'anastomosent en arcades à convexité antérieure, dont l'assemblage porte le nom de *plexus sous-parotidien*. De ces arcades partent des filets nombreux et divergents, qui sont :

a) Les *rameaux temporaux.* — Ils remontent à peu près verticalement

[1] Dans ce dernier cas, il sort souvent de l'aqueduc par un petit canal particulier dont l'ouverture extérieure se trouve immédiatement en dedans de l'apophyse styloïde.