vers la tempe, s'anastomosent avec des filets de l'auriculo-temporal et aboutissent aux muscles auriculaires supérieur et antérieur ;

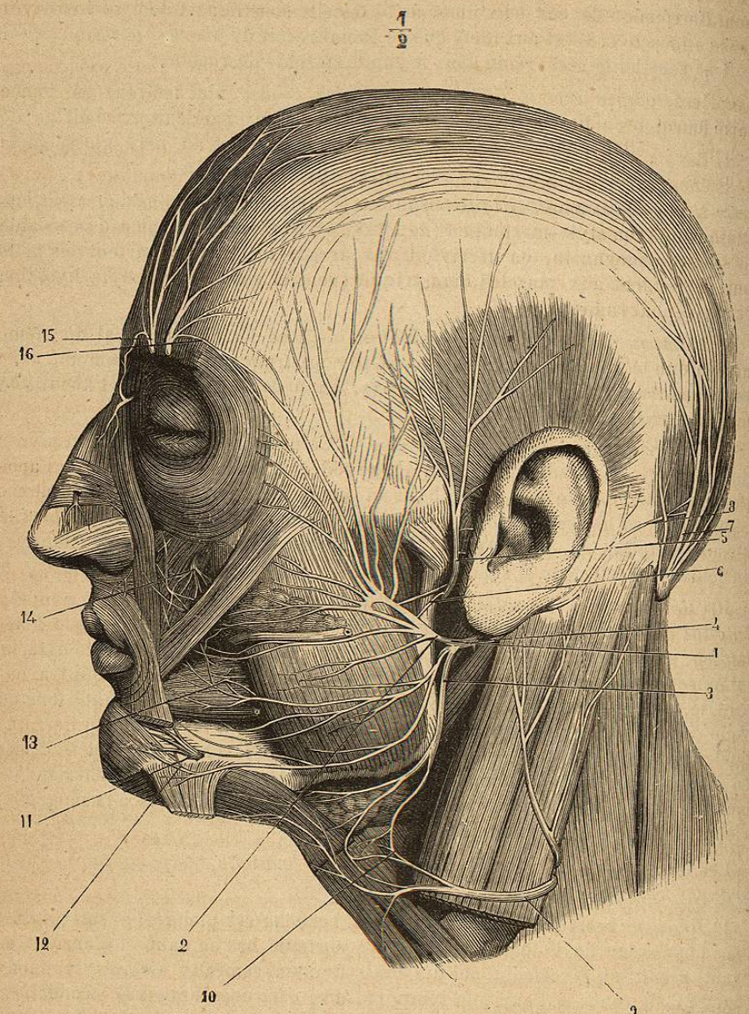

FIG. 221. — *Branches terminales du nerf facial* (*).

(*) 1) Tronc du facial. — 2) Branche temporo-faciale. — 3) Branche cervico-faciale. — 4) Rameau auriculaire du facial. — 5) Nerf temporal. — 6) Anastomose de ce nerf avec le facial. — 9) Grand nerf sous-occipital. — 8) Anastomose de ce nerf avec le rameau auriculaire. — 9) Branche transverse cervicale (du plexus cervical). — 10) Son anastomose avec le facial. — 11) Nerf mentonnier. — 12) Son anastomose avec le facial. — 13) Nerf buccal anastomosé avec le facial. — 14) Nerf sous-orbitaire anastomosé avec le facial. — 15) Nerfs frontaux. — 16) Anastomose du frontal externe avec le facial.

b) Les *rameaux frontaux.* — Ils se dirigent vers l'apophyse orbitaire externe, s'anastomosant avec des filets du temporal profond antérieur et du frontal externe (fig. 221, 16), passent sous le muscle frontal et se terminent dans ce muscle et le sourcilier ;

c) Les *rameaux palpébraux.* — Ces rameaux gagnent l'angle externe des paupières, passent sous l'orbiculaire et vont les uns à la demi-circonférence supérieure, les autres à la demi-circonférence inférieure de ce muscle ;

d) Les *rameaux sous-orbitaires.* — Ils longent le bord supérieur du canal de Sténon et se divisent en filets destinés aux muscles zygomatiques, élévateurs propre et commun de la lèvre supérieure, transverse du nez, myrtiforme, canin et pyramidal. Ces rameaux répondent à la face postérieure des muscles et s'anastomosent, au-dessous des élévateurs de la lèvre, avec la division du nerf sous-orbitaire en constituant un plexus remarquable, *plexus sous-orbitaire* (fig. 221, 14) ;

e) Les *rameaux buccaux*, — qui cheminent au-dessous du canal de Sténon, passent au-devant du masséter, s'anastomosent par quelques-unes de leurs branches avec le nerf buccal sur la face externe du buccinateur (fig. 221, 13), fournissent à ce muscle, à la moitié supérieure de l'orbiculaire des lèvres et au muscle triangulaire de la lèvre inférieure.

2° *Branche cervico-faciale* (fig. 221, 3). — Logée également à son origine dans la parotide, cette branche se porte en bas et en avant et reçoit du plexus cervical un ou plusieurs rameaux anastomotiques, qui se joignent à elle vers l'angle de la mâchoire. Elle se divise en :

a) Rameaux buccaux inférieurs. — Ils se dirigent en avant entre le masséter et la parotide et les uns vont au buccinateur et à la moitié inférieure de l'orbiculaire, tandis que les autres s'anastomosent avec les rameaux du nerf buccal (fig. 221, 13).

b) Rameaux mentonniers. — Ils longent le bord inférieur de la mâchoire, passent au-dessous du muscle triangulaire des lèvres, fournissent à ce muscle, au carré, à la houppe du menton, à la partie inférieure de l'orbiculaire et s'anastomosent avec les rameaux mentonniers du dentaire inférieur (fig. 221, 12).

c) Rameaux cervicaux. — Ils sont destinés au peaucier, à la face profonde duquel ils cheminent dans la région sus-hyoïdienne. Ces rameaux s'anastomosent avec le plexus cervical (fig. 221, 10).

Usages du facial. — Le facial préside aux mouvements de la face ; son action dans l'espèce humaine peut être bilatérale ou unilatérale. C'est ainsi que dans les mouvements passionnels de la face, la colère par exemple, les deux côtés de la face se contractent simultanément ; d'autres fois, au contraire, la volonté nous permet de ne contracter que les muscles d'un seul côté. Il en est de même pour les muscles orbiculaires des paupières : tantôt, ils se contractent simultanément, comme dans le clignotement ; tantôt, au contraire, grâce à la volition, nous pouvons ne fermer qu'un seul œil. Cette différence d'action est peut-être en rapport avec la double origine du facial par deux noyaux. D'après Van der Kolk, si chez les animaux herbivores, surtout chez l'âne, le noyau inférieur d'origine du facial est si peu développé, c'est que chez ces quadrupèdes l'expression passionnelle de la face fait à peu près complètement défaut. Quant à

l'action du nerf facial sur les organes des sens, elle est indirecte, et n'est due qu'à la paralysie des muscles qui les entourent. Chez les animaux qui ne respirent que par le nez, la section des deux nerfs de la septième paire entraîne la mort pas asphyxie. Cette terminaison n'est due qu'à la paralysie des muscles dilatateurs des ailes du nez. Nous n'insistons pas davantage, et nous renvoyons à l'étude magistrale que Claude Bernard [1] a faite de ces questions. Quant au nerf de Wrisberg, cet illustre professeur a démontré son insensibilité ; il a prouvé que si le facial est sensible dans le canal spiroïde, c'est au filet du nerf vague (rameau de la fosse jugulaire) qu'il doit cette sensibilité, qui n'existe pas au-dessus du point où se fait cette anastomose. En dehors du trou stylo-mastoïdien, le facial devient plus sensible encore, grâce à l'anastomose qu'il reçoit du nerf auriculo-temporal.

ARTICLE VIII — HUITIÈME PAIRE — NERF AUDITIF

Le *nerf auditif* naît de la fossette latérale du bulbe, immédiatement au-dessous de l'origine apparente du facial, dont il est séparé par le nerf de Wrisberg. Son origine réelle semble se faire par deux faisceaux : l'un postérieur, constitué par les barbes du calamus, l'autre antéro-latéral, qui paraît venir du pédoncule cérébelleux inférieur. Stilling a nié l'existence d'un noyau spécial pour le nerf auditif ; mais Schrœder en décrit un situé sur le plancher du quatrième ventricule. M. Duval l'a étudié et décrit dans ces derniers temps (fig. 181, A C). Ce noyau est composé de grosses cellules, d'où partent des fibres qui se rendent les unes au corps restiforme et au cervelet (la relation entre le cervelet et le nerf auditif reste pleine d'obscurité), d'autres vont au travers du raphé médian gagner le noyau opposé et d'autres encore se rendent au noyau du facial (action réflexe sur le muscle de l'étrier et, par l'intermédiaire du petit pétreux superficiel et du ganglion optique, sur le muscle du marteau, *tensor tympani)*. Pour les fibres qui forment les barbes du calamus, d'après Duval elles forment la seconde racine de l'auditif, partent du noyau de ce nerf, contournent le corps restiforme et vont se joindre au tronc nerveux (fig. 181, A G *e*). Or, dans le bulbe, les noyaux moteurs sont rapprochés de la ligne médiane, ainsi que nous l'avons dit plus haut. Il en résulte que, d'après Van der Kolk, il est de ces fibres qui sont destinées à établir des réflexes entre le nerf de l'audition et les noyaux moteurs, et il croit que c'est par cet intermédiaire que, lorsque par un bruit soudain et violent nous sommes saisis d'effroi, nous nous mettons en position de défense instinctive et involontaire. Ces recherches, comme au reste tous les travaux de Schrœder van der Kolk, sont fort intéressantes, elles nous expliquent des points obscurs et délicats ; mais ce qui nous arrête et nous empêche de les admettre sans restriction dans ce dernier cas, c'est qu'elles ne nous rendent aucun compte de la liaison qui doit exister entre la périphérie des hémisphères (centre intellectuel) et les noyaux de l'auditif, liaison par laquelle s'expliquerait la manière dont se produisent les phénomènes de mémoire, de compréhension et d'intelligence à la suite des impressions acoustiques.

Luys décrit des cellules nerveuses infiltrées au milieu des fibres de la racine de l'auditif ; de ces cellules partent, d'après lui, des prolongements qui se rendent à la couche optique et spécialement à un noyau gris situé dans la partie la plus postérieure de ce centre. De ce noyau partent, à leur tour, des fibres destinées à se perdre dans les hémisphères.

[1] Cl. Bernard, *Leçons sur la physiologie et la pathologie du système nerveux*, Paris, 1858, tome II.

Le *nerf auditif*, à sa sortie du bulbe, se porte en dehors, en avant et un peu en haut au-dessous du facial, pour lequel il présente une gouttière à concavité supérieure. Entre les deux troncs nerveux se trouve le nerf de Wrisberg. L'auditif pénètre avec le facial dans le conduit auditif interne ; ces deux nerfs sont entourés d'une même gaine arachnoïdienne, qui les accompagne jusqu'au fond du conduit auditif. Arrivés à ce point, les deux nerfs se séparent l'un de l'autre : le facial passe dans l'aqueduc de Fallope, ainsi que nous l'avons vu ; l'auditif se divise en deux branches : l'une antérieure, *cochléenne*, se porte directement en avant et est destinée au limaçon ; l'autre postérieure, *vestibulaire*, gagne en dehors et en arrière le vestibule et les canaux semi-circulaires. Leur trajet ultérieur sera étudié avec l'organe de l'ouïe.

Usages. — Ce nerf est destiné à transmettre les impressions acoustiques. Il n'est pas uniquement sensoriel, car il présente aussi quelques traces de sensibilité.

ARTICLE IX — NEUVIÈME PAIRE — NERF GLOSSO-PHARYNGIEN

Préparation. — Pour étudier les branches que fournit le glosso-pharyngien au-dessous du ganglion d'Andersch, voyez la préparation indiquée pour la portion cervicale du pneumogastrique. La même pièce pourra servir pour ces deux nerfs, pour le grand hypoglosse et le ganglion cervical supérieur. — Il est nécessaire, au contraire, pour étudier le ganglion d'Andersch et les branches qui en partent, de faire une préparation spéciale. Pour cela, on commencera par pratiquer la coupe connue, dans les amphithéâtres, sous le nom de *coupe du pharynx* (elle sera indiquée au chapitre qui traitera de ce conduit). On usera de ménagements au niveau du trou déchiré postérieur, de manière à laisser intacte la veine jugulaire, qu'on décollera avec précaution, et au-devant de laquelle on recherchera l'anastomose du facial avec le glosso-pharyngien. On isolera le ganglion d'Andersch et on trouvera l'origine du rameau de Jacobson. Il faudra alors, à l'aide de la gouge et du maillet, attaquer le rocher et enlevant sa paroi externe et en mettant à nu le promontoire, sur lequel on pourra suivre les branches du rameau de Jacobson ; pour bien voir les anastomoses des pétreux profonds avec les pétreux superficiels, il faudra encore enlever la paroi supérieure de l'oreille moyenne. — L'exécution de cette préparation est très délicate, elle demande de grands soins et une grande habitude de la gouge et du maillet. Pour la faciliter, nous croyons devoir recommander de petites gouges très fines, qui ont l'avantage de ne pas faire d'éclats, mais qui ont l'inconvénient de rendre la préparation plus longue. — On peut encore, comme pour la portion intrarocheuse du facial, faire tremper pendant quelques jours le temporal dans l'acide chlorhydrique, ce qui permet alors d'attaquer l'os avec le scalpel.

Le *glosso-pharyngien* émane du bulbe au niveau du sillon latéral, qui prolonge en haut le sillon collatéral postérieur de la moelle. Ce nerf est situé, à son origine apparente, entre l'auditif et le pneumogastrique. De même que le pneumogastrique et le spinal, le glosso-pharyngien est en réalité un nerf mixte ; il a par conséquent deux noyaux, l'un, moteur, plus petit, qui se trouve dans les parties antéro-latérales du bulbe, et qui appartient à la continuation de la tête de la corne antérieure de la moelle ; le second, noyau sensitif, est situé sur les côtés du plancher du quatrième ventricule, dans l'aile grise, continuation des cornes postérieures.

Aussitôt après son origine apparente, le glosso-pharyngien se porte en avant et en dehors pour gagner le trou déchiré postérieur. Il est entouré par une gaine arachnoïdienne, qui lui est commune avec le pneumogastrique et le spinal.