l'action du nerf facial sur les organes des sens, elle est indirecte, et n'est due qu'à la paralysie des muscles qui les entourent. Chez les animaux qui ne respirent que par le nez, la section des deux nerfs de la septième paire entraîne la mort pas asphyxie. Cette terminaison n'est due qu'à la paralysie des muscles dilatateurs des ailes du nez. Nous n'insistons pas davantage, et nous renvoyons à l'étude magistrale que Claude Bernard [1] a faite de ces questions. Quant au nerf de Wrisberg, cet illustre professeur a démontré son insensibilité ; il a prouvé que si le facial est sensible dans le canal spiroïde, c'est au filet du nerf vague (rameau de la fosse jugulaire) qu'il doit cette sensibilité, qui n'existe pas au-dessus du point où se fait cette anastomose. En dehors du trou stylo-mastoïdien, le facial devient plus sensible encore, grâce à l'anastomose qu'il reçoit du nerf auriculo-temporal.

ARTICLE VIII — HUITIÈME PAIRE — NERF AUDITIF

Le *nerf auditif* naît de la fossette latérale du bulbe, immédiatement au-dessous de l'origine apparente du facial, dont il est séparé par le nerf de Wrisberg. Son origine réelle semble se faire par deux faisceaux : l'un postérieur, constitué par les barbes du calamus, l'autre antéro-latéral, qui paraît venir du pédoncule cérébelleux inférieur. Stilling a nié l'existence d'un noyau spécial pour le nerf auditif ; mais Schrœder en décrit un situé sur le plancher du quatrième ventricule. M. Duval l'a étudié et décrit dans ces derniers temps (fig. 181, A C). Ce noyau est composé de grosses cellules, d'où partent des fibres qui se rendent les unes au corps restiforme et au cervelet (la relation entre le cervelet et le nerf auditif reste pleine d'obscurité), d'autres vont au travers du raphé médian gagner le noyau opposé et d'autres encore se rendent au noyau du facial (action réflexe sur le muscle de l'étrier et, par l'intermédiaire du petit pétreux superficiel et du ganglion optique, sur le muscle du marteau, *tensor tympani)*. Pour les fibres qui forment les barbes du calamus, d'après Duval elles forment la seconde racine de l'auditif, partent du noyau de ce nerf, contournent le corps restiforme et vont se joindre au tronc nerveux (fig. 181, A G *e*). Or, dans le bulbe, les noyaux moteurs sont rapprochés de la ligne médiane, ainsi que nous l'avons dit plus haut. Il en résulte que, d'après Van der Kolk, il est de ces fibres qui sont destinées à établir des réflexes entre le nerf de l'audition et les noyaux moteurs, et il croit que c'est par cet intermédiaire que, lorsque par un bruit soudain et violent nous sommes saisis d'effroi, nous nous mettons en position de défense instinctive et involontaire. Ces recherches, comme au reste tous les travaux de Schrœder van der Kolk, sont fort intéressantes, elles nous expliquent des points obscurs et délicats ; mais ce qui nous arrête et nous empêche de les admettre sans restriction dans ce dernier cas, c'est qu'elles ne nous rendent aucun compte de la liaison qui doit exister entre la périphérie des hémisphères (centre intellectuel) et les noyaux de l'auditif, liaison par laquelle s'expliquerait la manière dont se produisent les phénomènes de mémoire, de compréhension et d'intelligence à la suite des impressions acoustiques.

Luys décrit des cellules nerveuses infiltrées au milieu des fibres de la racine de l'auditif ; de ces cellules partent, d'après lui, des prolongements qui se rendent à la couche optique et spécialement à un noyau gris situé dans la partie la plus postérieure de ce centre. De ce noyau partent, à leur tour, des fibres destinées à se perdre dans les hémisphères.

[1] Cl. Bernard, *Leçons sur la physiologie et la pathologie du système nerveux*, Paris, 1858, tome II.

Le *nerf auditif*, à sa sortie du bulbe, se porte en dehors, en avant et un peu en haut au-dessous du facial, pour lequel il présente une gouttière à concavité supérieure. Entre les deux troncs nerveux se trouve le nerf de Wrisberg. L'auditif pénètre avec le facial dans le conduit auditif interne ; ces deux nerfs sont entourés d'une même gaine arachnoïdienne, qui les accompagne jusqu'au fond du conduit auditif. Arrivés à ce point, les deux nerfs se séparent l'un de l'autre : le facial passe dans l'aqueduc de Fallope, ainsi que nous l'avons vu ; l'auditif se divise en deux branches : l'une antérieure, *cochléenne*, se porte directement en avant et est destinée au limaçon ; l'autre postérieure, *vestibulaire*, gagne en dehors et en arrière le vestibule et les canaux semi-circulaires. Leur trajet ultérieur sera étudié avec l'organe de l'ouïe.

Usages. — Ce nerf est destiné à transmettre les impressions acoustiques. Il n'est pas uniquement sensoriel, car il présente aussi quelques traces de sensibilité.

ARTICLE IX — NEUVIÈME PAIRE — NERF GLOSSO-PHARYNGIEN

Préparation. — Pour étudier les branches que fournit le glosso-pharyngien au-dessous du ganglion d'Andersch, voyez la préparation indiquée pour la portion cervicale du pneumogastrique. La même pièce pourra servir pour ces deux nerfs, pour le grand hypoglosse et le ganglion cervical supérieur. — Il est nécessaire, au contraire, pour étudier le ganglion d'Andersch et les branches qui en partent, de faire une préparation spéciale. Pour cela, on commencera par pratiquer la coupe connue, dans les amphithéâtres, sous le nom de *coupe du pharynx* (elle sera indiquée au chapitre qui traitera de ce conduit). On usera de ménagements au niveau du trou déchiré postérieur, de manière à laisser intacte la veine jugulaire, qu'on décollera avec précaution, et au-devant de laquelle on recherchera l'anastomose du facial avec le glosso-pharyngien. On isolera le ganglion d'Andersch et on trouvera l'origine du rameau de Jacobson. Il faudra alors, à l'aide de la gouge et du maillet, attaquer le rocher et enlevant sa paroi externe et en mettant à nu le promontoire, sur lequel on pourra suivre les branches du rameau de Jacobson ; pour bien voir les anastomoses des pétreux profonds avec les pétreux superficiels, il faudra encore enlever la paroi supérieure de l'oreille moyenne. — L'exécution de cette préparation est très délicate, elle demande de grands soins et une grande habitude de la gouge et du maillet. Pour la faciliter, nous croyons devoir recommander de petites gouges très fines, qui ont l'avantage de ne pas faire d'éclats, mais qui ont l'inconvénient de rendre la préparation plus longue. — On peut encore, comme pour la portion intrarocheuse du facial, faire tremper pendant quelques jours le temporal dans l'acide chlorhydrique, ce qui permet alors d'attaquer l'os avec le scalpel.

Le *glosso-pharyngien* émane du bulbe au niveau du sillon latéral, qui prolonge en haut le sillon collatéral postérieur de la moelle. Ce nerf est situé, à son origine apparente, entre l'auditif et le pneumogastrique. De même que le pneumogastrique et le spinal, le glosso-pharyngien est en réalité un nerf mixte ; il a par conséquent deux noyaux, l'un, moteur, plus petit, qui se trouve dans les parties antéro-latérales du bulbe, et qui appartient à la continuation de la tête de la corne antérieure de la moelle ; le second, noyau sensitif, est situé sur les côtés du plancher du quatrième ventricule, dans l'aile grise, continuation des cornes postérieures.

Aussitôt après son origine apparente, le glosso-pharyngien se porte en avant et en dehors pour gagner le trou déchiré postérieur. Il est entouré par une gaine arachnoïdienne, qui lui est commune avec le pneumogastrique et le spinal.

Il sort du crâne par la partie la plus interne du trou déchiré postérieur, en passant par un petit conduit spécial ostéo-fibreux, en avant du pneumogastrique et du spinal. A ce niveau le glosso-pharyngien se coude à angle droit et se renfle en un ganglion, *ganglion d'Andersch* (fig. 215, 6). Il descend alors en bas et en avant, passe avec le spinal et l'hypoglosse entre la carotide interne, qui est en dedans, et la jugulaire interne, qui est en dehors, contourne la carotide interne, lui devient antérieur (fig. 224, 3), passe entre les muscles stylo-pharyngien et stylo-glosse, s'applique sur les côtés du constricteur supérieur du pharynx, sur la face externe de l'amygdale et gagne, en remontant, la muqueuse du tiers postérieur de la langue, dans laquelle il se termine (fig. 224, 8). Dans ce trajet, le glosso-pharyngien décrit une courbe à concavité antérieure.

Le *ganglion d'Andersch* (fig. 215, 6) est un petit renflement grisâtre; ovoïde, de 0m,002 à 0m,003 de longueur. Il est situé dans une petite dépression que l'on trouve sur la face inférieure du rocher entre l'origine du canal carotidien et le golfe de la veine jugulaire.

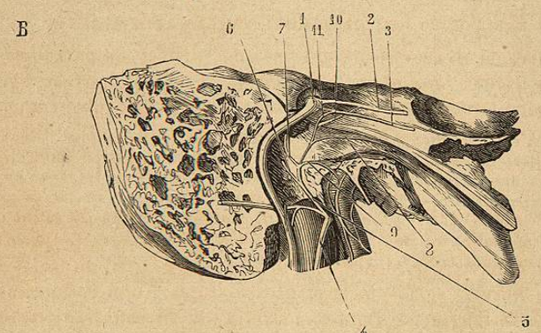

Fig. 222. — *Rameau de Jacobson* (d'après Arnold) (*).

De ce ganglion naît le *rameau de Jacobson*. Ce petit nerf très grêle part de la partie antérieure du ganglion, gagne aussitôt un petit canal osseux, qui se dirige en haut et en dehors pour s'ouvrir dans la caisse du tympan. Le rameau de Jacobson se place alors dans une gouttière que lui présente le promontoire, se dirige en haut et se divise en six branches. Les deux premières se portent en arrière et vont, l'une à la muqueuse du pourtour de la fenêtre ronde, l'autre à celle du pourtour de la fenêtre ovale (fig. 222, 6 et 7). Les deux branches suivantes sont ascendantes et forment l'une, l'interne, le *grand nerf pétreux profond*, qui passe par un petit orifice situé sur la face supérieure du rocher près de l'hiatus de Fallope, pour s'unir au grand nerf pétreux superficiel (fig. 222, 10); la seconde, l'externe, le *petit nerf pétreux profond*, passe également par un orifice osseux situé non loin du précédent et s'unit au petit pétreux superficiel à peu de distance de la naissance de celui-ci (fig. 222, 11). Les filets terminaux du rameau de Jacobson, filets antérieurs, vont l'un en haut

(*) 1) Tronc du facial. — 2) Grand nerf pétreux superficiel. — 3) Petit nerf pétreux superficiel. — 4) Tronc du glosso-pharyngien. — 5) Rameau de Jacobson. — 6) Branche de la fenêtre ovale. — 7) Branche de la fenêtre ronde. — 8) Branche de la trompe d'Eustache. — 9) Branche anastomotique avec le grand sympathique. — 10) Grand nerf pétreux profond. — 11) Petit nerf pétreux profond.

et en avant à la muqueuse de la trompe d'Eustache (fig. 222, 8), l'autre presque directement en avant, à travers la paroi du canal carotidien, aux branches du ganglion cervical supérieur qui accompagnent la carotide (fig. 222, 9).

Le rameau de Jacobson fournit donc trois branches destinées à des anastomoses et trois branches qui vont à des muqueuses.

Au-dessous du trou déchiré postérieur, le glosso-pharyngien reçoit un rameau anastomotique du pneumogastrique; ce filet est très grêle et dirigé de haut en bas et d'arrière en avant

De la partie inférieure du ganglion d'Andersch part un filet qui se dirige en bas vers le rameau carotidien du ganglion cervical supérieur; il forme souvent un petit tronc commun avec un rameau semblable venu du pneumogastrique.

Nous avons décrit plus haut (voy. *Facial*) un rameau du facial qui se porte en dedans, en contournant la paroi antérieure de la veine jugulaire interne, et qui établit une anastomose avec le glosso-pharyngien. Ce rameau aboutit à ce nerf immédiatement au-dessous du ganglion d'Andersch.

Le glosso-pharyngien fournit ensuite successivement :

1° Immédiatement au-dessous du trou déchiré et du ganglion, le *rameau des muscles digastrique et stylo-hyoïdien*. Ce petit nerf se dirige en bas et en avant, fournit quelques filets non constants au stylo-pharyngien, en arrière duquel il passe, et se termine dans le stylo-hyoïdien et le ventre postérieur du digastrique, en s'anastomosant avec les filets que le facial envoie à ces muscles ;

2° Le *filet du muscle stylo-glosse*, qui naît au niveau du point où le glosso-pharyngien passe entre les muscles styliens. Il traverse le stylo-pharyngien sans lui abandonner de rameaux et s'unit au filet lingual du facial pour gagner avec lui les muscles stylo-glosse et glosso-staphylin et se terminer sur le dos de la base de la langue en s'anastomosant avec les ramifications terminales du glosso-pharyngien ;

3° Les *rameaux carotidiens*. — Ces rameaux sont au nombre de deux ou de trois; ils naissent à des hauteurs différentes et se dirigent en bas vers la bifurcation de la carotide primitive (fig. 223, 8). Ils s'anastomosent avec des filets analogues venus du pneumogastrique et du ganglion cervical supérieur, forment un plexus dit *intercarotidien*, au milieu duquel on trouve un ganglion, *ganglion intercarotidien* (voy. *Grand Sympathique)*;

4° Les *rameaux pharyngiens*. — De nombre et d'origine variables, ces rameaux se portent en bas et en dedans vers les côtés du pharynx (fig. 223, 12 et 224, 18), s'unissent à des filets semblables venus du pneuomgastrique, du spinal et du grand sympathique et constituent le *plexus pharyngien* (voyez *Pneumogastrique)*;

5° Les *rameaux tonsillaires*. — Ils naissent au moment où le glosso-pharyngien contourne la face externe de l'amygdale, sont assez nombreux, s'anastomosent entre eux en formant un petit *plexus tonsillaire* et se perdent enfin dans la muqueuse des amygdales, des piliers et de la face inférieure du voile du palais.

A la base de la langue, le glosso-pharyngien se place à égale distance de la partie moyenne et du bord de l'organe, se divise en plusieurs branches, qui se subdivisent à leur tour et fournissent des rameaux nombreux, anastomosés

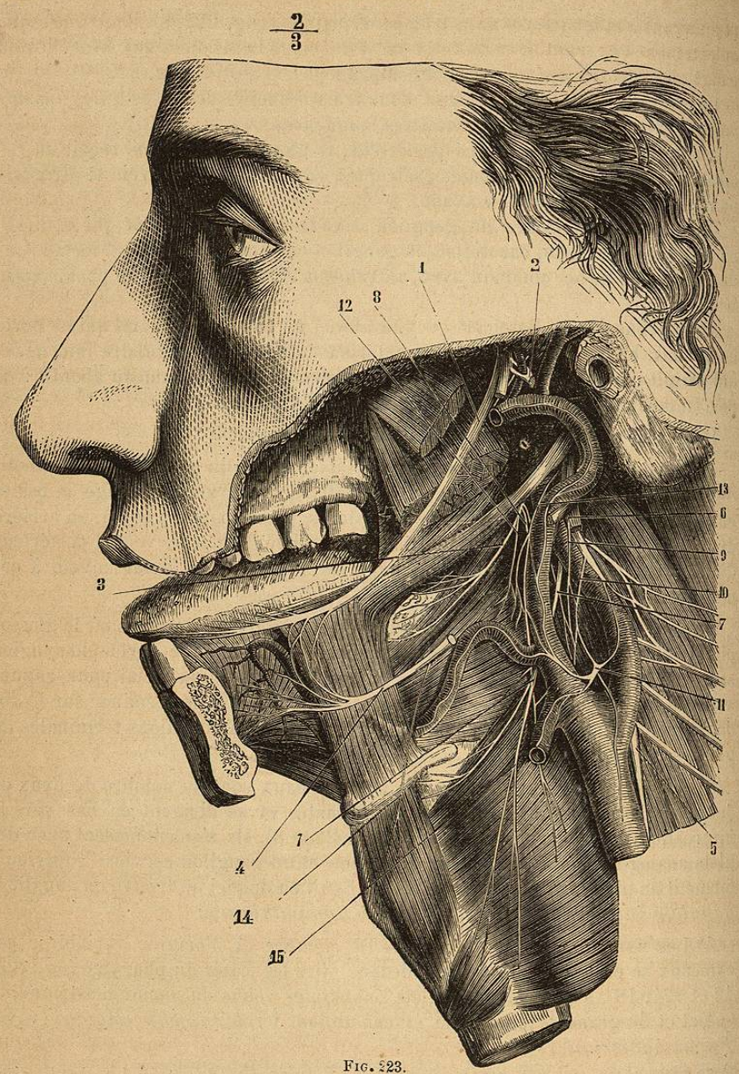

FIG. 223.

Nerfs lingual, glosso-pharyngien, grand hypoglosse, plexus et ganglion intercarotidiens (*).

(*) Le ganglion sous-maxillaire a été enlevé avec la glande de ce nom pour montrer les anastomoses en arcade des branches du lingual avec celles de l'hypoglosse. — 1) Nerf lingual. — 2) Nerf temporal superficiel sectionné. — 3) Nerf glosso-pharyngien. — 4) Nerf grand hypoglosse, dont une portion a été excisée. — 5) Ganglion cervical supérieur, dont on ne voit que l'extrémité inférieure. — 6) Nerf pneumogastrique sectionné. — 7) Nerf laryngé supérieur. — 8) Rameaux intercarotidiens du glosso-pharyngien. — 9) Rameaux intercarotidiens du pneumogastrique. — 10) Rameaux intercarotidiens du grand sympathique. — 11) Ganglion intercarotidien. — 12) Rameaux pharyngiens du glosso-pharyngien. — 13) Rameaux pharyngiens du pneumogastrique. — 14) Branche du muscle thyro-hyoïdien. — 15) Nerf laryngé externe.

entre eux de manière à constituer le *plexus lingual*, dont les filets terminaux sont destinés à la muqueuse du tiers postérieur de la langue. Autour du foramen cæcum, on voit les filets d'un côté s'unir à ceux du côté opposé, en formant le *plexus circulaire du trou borgne* signalé par Huguier et par Valentin.

Usages. — Le glosso-pharyngien est un nerf mixte, chargé de transmettre deux espèces de sensations : l'une sensorielle et gustative, l'autre de sensibilité générale ; par ses filets moteurs il détermine des contractions dans les muscles constricteurs du pharynx et stylo-pharyngien. Après sa section, l'irritation de son bout central détermine des contractions par mouvements réflexes.

ARTICLE X — DIXIÈME PAIRE — NERF PNEUMOGASTRIQUE OU NERF VAGUE

Préparation. — Il nous semble nécessaire de diviser la préparation en plusieurs parties correspondantes aux trois portions de ce nerf.

1° La coupe du pharynx donne les meilleurs résultats pour l'étude de la portion tout à fait supérieure du pneumogastrique ; elle permet d'étudier les différents rameaux anastomotiques et les rapports des nerfs entre eux ; mais nécessairement elle oblige à sacrifier les anastomoses avec l'arcade des branches antérieures des deux premiers nerfs rachidiens, qui ne peut être vue que par une coupe latérale.

2° *Portion cervicale.* — On commencera par inciser la peau sur la partie médiane du cou et de la mâchoire inférieure, on fendra la commissure des lèvres jusqu'au niveau de la branche montante du maxillaire, et on fera tomber sur cette incision une nouvelle section verticale passant au niveau de la saillie de la pommette. Après avoir enlevé le pavillon de l'oreille et disséqué ce grand lambeau d'avant en arrière jusqu'au delà de l'apophyse mastoïde, enlever le muscle sterno-cléido-mastoïdien à ses insertions supérieures et inférieures, sectionner le petit muscle omo-hyoïdien, retrancher les artères et les veines, faire passer deux traits de scie obliques, l'un, d'arrière en avant et de dehors en dedans, à travers la portion mastoïdienne du rocher jusque vers le trou déchiré postérieur, et le second, oblique d'avant en arrière et de dehors en dedans, à travers la grande aile du sphénoïde et le rocher jusqu'au niveau du même trou ; achever cette section au moyen de la gouge et du maillet pour dégager les nerfs qui sortent par cette ouverture, poursuivre alors le tronc de la dixième paire et les rameaux qui en partent. Arrivé à la racine du cou, voir à droite le passage du nerf entre la veine et l'artère sous-clavière droites, et l'anse que forme le récurrent en embrassant la face inférieure de cette dernière.

Pour les nerfs du larynx, il faudra, après avoir étudié leur origine, faire l'ablation de cet organe en sectionnant les parties molles aussi haut que possible, et en enlevant la langue en même temps. On aura soin de faire porter la section inférieure à quelque distance au-dessous du cartilage cricoïde, de manière à conserver un bout de la trachée et un morceau de l'œsophage. Après avoir enlevé les muscles superficiels et avoir étudié le laryngé externe et le laryngé supérieur, on enlèvera une partie latérale du cartilage thyroïde en faisant porter la coupe à $0^{m},005$ environ en dehors de la ligne médiane. On découvrira minutieusement les muscles intrinsèques et les branches que le laryngé inférieur leur fournit, et sur la face postérieure du crico-arythénoïdien postérieur on trouvera l'anastomose de Galien immédiatement au-dessous de la muqueuse.

3° *Portion thoracique.* — On passera alors à l'étude des nerfs cardiaques et des rameaux bronchiques. Pour cela, on ouvrira largement le thorax et l'on procèdera d'abord à la préparation des rameaux cardiaques, on trouvera ensuite le ganglion de Wrisberg, les nerfs qui s'y rendent et ceux qui en partent (nous aurons à revenir sur cette préparation, en décrivant le sympathique). Après avoir étudié les rameaux précédents, on réclinera les poumons de dehors en dedans, de manière à découvrir leur partie postérieure, on verra la manière dont les pneumogastriques se comportent en croisant la racine des bronches, et on commencera à préparer le plexus pulmonaire ; mais pour achever cette préparation, nous recommandons de sortir de la poitrine le cœur et les poumons.

4° *Portion abdominale.* — Ouvrir largement l'abdomen, sectionner d'avant en arrière le diaphragme jusqu'à son ouverture œsophagienne et rejeter latéralement et en haut les deux