s'anastomoser avec un filet ascendant venu du laryngé inférieur (fig. 225, 5).

Le laryngé supérieur, à quelque distance au-dessus de la grande corne de l'os hyoïde et quelquefois en dedans de la carotide interne, fournit un rameau assez grêle, *nerf laryngé externe* (fig. 225, 2), qui se porte en bas, en avant et en dedans sur la face externe du muscle constricteur inférieur du pharynx, lui abandonne quelques filets et gagne le muscle crico-thyroïdien. Il innerve ce muscle, traverse ensuite la membrane crico-thyroïdienne et va se distribuer à la muqueuse de la partie sous-glottique du larynx et à celle du ventricule de la glotte.

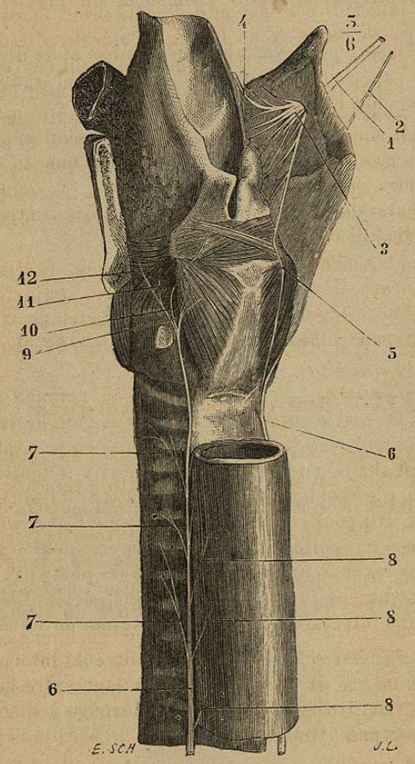

Fig. 225. — *Nerfs du larynx* (*).

3° *Nerf laryngé inférieur* ou *nerf récurrent*. — L'origine de ce nerf diffère à droite et à gauche. Celui du côté droit naît au-devant de l'artère sous-

(*) 1) Nerf laryngé supérieur. — 2) Nerf laryngé externe. — 3) Passage du nerf laryngé supérieur à travers la membrane thyro-hyoïdienne. — 4) Branches supérieures ou glosso-épiglotiques de ce nerf. — 5) Anastomose entre le laryngé supérieur et le laryngé inférieur, ou rameau de Galien. — 6) Nerf laryngé inférieur. — 7, 7, 7) Ses rameaux trachéens. — 8, 8, 8) Ses rameaux œsophagiens. — 9) Rameau du muscle crico-arythénoïdien postérieur. — 10) Rameau du muscle ary-arythénoïdien, qui passe sous le tendon du précédent. — 11) Rameau du muscle crico-arythénoïdien latéral. — 12) Rameau du muscle thyro-arythénoïdien.

clavière, contourne ce vaisseau d'avant en arrière et de bas en haut en formant une anse à concavité supérieure, qui l'embrasse, remonte alors sur la partie latérale de l'œsophage et passe au-dessous du bord inférieur du muscle constricteur inférieur, pour aboutir à la partie postérieure du larynx, où il s'engage dans la gouttière que forment les cartilages cricoïde et thyroïde (fig. 225, 6, 6).

Le nerf laryngé inférieur du côté gauche est plus long et un peu plus volumineux que son homologue. Il naît plus bas et embrasse la crosse de l'aorte, de la même manière que celui-ci embrasse la sous-clavière (fig. 226, 2). Il remonte alors dans l'angle curviligne que forment la trachée et l'œsophage, s'engage sous le constricteur inférieur comme celui du côté droit, et suit le même trajet. Il est à remarquer que de ces deux nerfs, l'un, celui du côté droit, est appliqué sur la face latérale de l'œsophage, tandis que celui du côté gauche répond au bord antéro-latéral de ce conduit. Les branches que donnent les nerfs récurrents sont : *a)* des rameaux trachéens et œsophagiens multiples (fig. 225, 7, 8) ; *b)* des filets au muscle constricteur inférieur du pharynx ; *c)* un filet anastomotique avec le rameau de Galien, venu du laryngé supérieur ; *d)* des rameaux à tous les muscles intrinsèques du larynx, sauf le crico-thyroïdien ; celui qui est destiné au muscle ary-arythénoïdien passe d'ordinaire au-dessous du tendon du muscle crico-arythénoïdien postérieur (fig. 225, 10).

Les nerfs récurrents, surtout celui du côté gauche, rarement celui du côté droit, fournissent encore des *rameaux cardiaques*, qui vont se joindre aux rameaux cardiaques nés directement du pneumogastrique et du sympathique, pour former le plexus cardiaque et aboutir au ganglion de Wrisberg.

§ II — Branches thoraciques

1° *Rameaux cardiaques*. — Il en est qui naissent de la portion cervicale du pneumogastrique ; d'autres proviennent de sa portion thoracique ; leur nombre est variable. Les premiers sont assez longs et obliques de haut en bas et de dehors en dedans ; ceux du côté droit croisent la sous-clavière, ceux du côté gauche la crosse de l'aorte (fig. 226, 3) ; ils aboutissent au ganglion de Wrisberg et au plexus cardiaque. Dans leur trajet, ces rameaux s'anastomosent toujours et s'accolent quelquefois aux nerfs cardiaques venus du sympathique. Les rameaux cardiaques, nés de la portion thoracique pneumogastrique, sont au nombre de deux ou trois et vont, avec les précédents et des rameaux du même nom venus du récurrent, se perdre dans le ganglion de Wrisberg et le plexus cardiaque. Nous décrirons ce ganglion et les branches qui émanent avec la portion thoracique du grand sympathique.

2° *Rameaux pulmonaires*. — Ces rameaux sont très nombreux ; les uns naissent au-dessus de la bifurcation de la trachée et se portent sur la face antérieure des bronches ; d'autres, beaucoup plus nombreux, tirent leur origine du pneumogastrique au moment où ce nerf croise la face postérieure des bronches, entre la face antérieure de l'œsophage et la paroi postérieure de l'oreillette gauche, et se rendent à la face postérieure des canaux bronchiques. Cette différence dans la disposition des filets pulmonaires les a fait diviser en *rameaux pulmonaires antérieurs* et *rameaux pulmonaires postérieurs ;* mais cette division est sans aucune importance.

Tous les rameaux pulmonaires antérieurs et postérieurs s'anastomosent, ceux du côté droit avec ceux du côté gauche et de plus avec des rameaux venus des

quatre premiers ganglions dorsaux du sympathique, pour former un plexus considérable, *plexus pulmonaire*, divisé par les auteurs en *plexus pulmonaire antérieur* et *plexus pulmonaire postérieur*. Les rameaux de ce plexus communiquent ensemble, en entourant la racine des bronches et toute la circonférence de ces canaux aériens. Du plexus pulmonaire partent : *a)* des filets destinés à la partie inférieure de la trachée ; *b)* des filets œsophagiens ; *c)* des filets péricardiques, et *d)* des filets bronchiques de beaucoup les plus nombreux, qui accompagnent les bronches dans l'intérieur du poumon, tout en conservant leur disposition plexiforme. (Pour leur distribution ultérieure, voy. *Poumon*.)

3° *Rameaux œsophagiens*. — Chez l'homme, ces rameaux sont extrêmement nombreux ; ils embrassent la surface de l'œsophage et forment le *plexus œsophagien*, dont l'intrication des filets est des plus compliquées. D'après Kollmann [1], le pneumogastrique droit est un peu plus volumineux au delà de ce plexus qu'au moment où il y pénètre, ce qui tendrait à établir qu'il reçoit des troncs nerveux voisins plus de filets qu'il n'en abandonne au plexus œsophagien.

§ III — Branches abdominales ou terminales

1° *Pneumogastrique gauche* ou *antérieur*. — Arrivé au niveau de la face antérieure du cardia, l'on voit souvent ce nerf former une sorte de *plexus cardiaque*, qui se présente quelquefois sous la forme d'une plaque nerveuse à mailles arrondies et serrées, mais qui peut affecter aussi d'autres formes et n'être même qu'une sorte de demi-anneau assez peu distinct. Après ce plexus, que Valentin a cru devoir subdiviser en un certain nombre de plexus secondaires, le nerf vague du côté gauche gagne la face antérieure de l'estomac et se divise en branches destinées à cet organe et en branches qui vont au foie. Les premières *branches stomacales*, accompagnent les divisions de l'artère coronaire stomachique et s'anastomosent avec les rameaux du sympathique qui enlacent ces divisions artérielles. Parmi ces branches, il en est qui se dirigent tout à fait à droite, vers l'artère pylorique, et qui semblent l'accompagner jusqu'au plexus hépatique et au plexus cystique. Kollmann a démontré, contrairement à Valentin et à Sappey, que ces filets ne font que s'accoler d'abord aux rameaux sympathiques pour s'en détacher bientôt et retourner au petit cul-de-sac de l'estomac. Les *branches hépatiques* du pneumogastrique gauche se dirigent de gauche à droite et cheminent entre les deux lames de l'épiploon gastro-hépatique. Kollmann a voulu se rendre compte du rapport de quantité qui existe entre le nombre des filets que le pneumogastrique gauche envoie au foie et celui de ses filets stomacaux ; il résulte de ses calculs que les premiers sont aussi nombreux que les seconds.

2° *Pneumogastrique droit* ou *postérieur*. — Ce nerf est situé d'abord sur le côté postérieur du cardia, et abandonne quelques rameaux (un tiers de ses fibres, d'après Kollmann) à la face postérieure de l'estomac. La majeure partie du pneumogastrique droit va ensuite aboutir au ganglion semi-lunaire droit, qu'il aborde par sa partie interne, tandis que le grand splanchnique, branche du sympathique, vient se jeter dans l'extrémité externe du même ganglion. La

[1] Kollmann, *Ueber den Verlauf der Lungenmagennerven in der Bauchhöhle*. Leipzig, 1860. Avec deux planches photographiées.

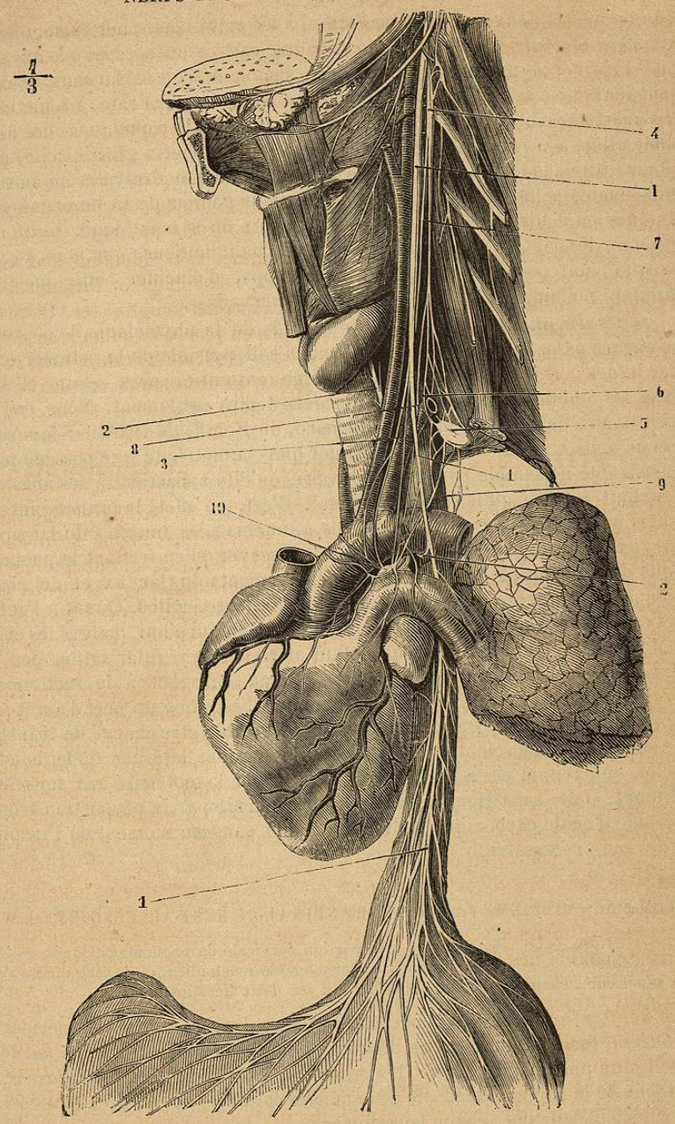

Fig. 226. — *Pneumogastrique du côté gauche. Grand sympathique au cou. Plexus cardiaque et ganglion de Wrisberg* (*).

(*) 1, 1, 1) Nerf pneumogastrique gauche. — 2, 2) Nerf récurrent gauche embrassant la crosse de l'aorte et remontant entre la trachée et l'œsophage. — 3) Rameau cardiaque venu du pneumogastrique. — 4) Ganglion cervical supérieur du sympathique. — 5) Ganglion cervical inférieur. — 6) Arcade du sympathique entourant l'artère sous-clavière. — 7) Rameau cardiaque sympathique supérieur. — 8) Rameau cardiaque sympathique moyen. — 9) Rameau cardiaque sympathique inférieur. — 10) Ganglion de Wrisberg et plexus cardiaque.

réunion de ces deux anastomoses forme, avec cette masse nerveuse, une arcade dite *anse mémorable de Wrisberg*. Outre cette branche destinée au ganglion semi-lunaire, le pneumogastrique droit semble fournir des rameaux extrêmement ténus, qui se rendent directement au pancréas, à la rate, au plexus rénal, en s'anastomosant avec des rameaux du sympathique; quelques-uns semblent même aller, à travers le mésentère, jusque sur l'intestin grêle. Pour quelques auteurs allemands, les filets que le pneumogastrique droit envoie au ganglion semi-lunaire ne feraient que s'y accoler, pour gagner de là les organes splanchniques en s'anastomosant avec des rameaux du sympathique. Cette complication de description nous semble d'autant plus minutieuse que nous ne pensons pas qu'il soit possible, même au microscope, d'élucider cette question, en raison du mélange inextricable des fibres nerveuses.

Usages du pneumogastrique. — L'étude de la physiologie de ce nerf n'est pas encore assez complète pour qu'il nous soit possible de la retracer en quelques lignes; il nous faudrait un chapitre tout entier pour relater et discuter toutes les opinions émises en ces derniers temps seulement. Nous renvoyons aux travaux de Sédillot, de Cl. Bernard, de Schiff, de Brown-Séquard, etc., et nous nous bornons à faire remarquer que la motricité que possède le pneumogastrique ne semble pas lui être propre, qu'elle appartient à ses anastomoses et surtout à celles qu'il reçoit du spinal. C'est, en effet, la branche interne de ce nerf qui forme les rameaux destinés à innerver les muscles du larynx et du pharynx, et cependant Cl. Bernard a fait observer qu'en irritant le pneumogastrique dans le crâne, on obtient des mouvements du larynx et du pharynx, quoique l'anastomose avec le spinal n'ait pas encore eu lieu. Quant à l'action du nerf vague sur le cœur, nous croyons démontré aujourd'hui, malgré les critiques de Moleschott, que c'est à lui qu'il faut attribuer la régularisation des battements, qui s'accélèrent considérablement quand on vient à le sectionner, qui se relentissent au contraire quand on l'irrite. Il est donc un nerf d'arrêt *(Hemmungsnerv)* du cœur. Dans la respiration, il semble être chargé de transmettre une sensation inconsciente qui réagit sur les cordons latéraux du bulbe et de la moelle, en excitant ces nerfs chargés d'imprimer la motricité aux muscles respirateurs. Cette sensation lui est peut-être fournie par la proportion trop considérable d'acide carbonique contenue dans le sang au moment où l'inspiration est devenue nécessaire.

ARTICLE XI — ONZIÈME PAIRE — NERF SPINAL OU NERF ACCESSOIRE DE WILLIS

Préparation. — La même que pour la portion cervicale du pneumogastrique; seulement, au lieu d'enlever complètement le muscle sterno-cléido-mastoïdien, on le sectionnera vers son tiers supérieur en rejetant en bas et en arrière ses deux tiers inférieurs.

Le *nerf spinal* naît par deux sortes de racines : les unes, supérieures ou *bulbaires*, forment un faisceau distinct, dont l'origine est au bulbe au-dessous de celles du pneumogastrique; les secondes, inférieures ou *médullaires*, proviennent de la portion cervicale de la moelle épinière (fig. 174, 7). Ces dernières s'étendent d'ordinaire jusque vers l'origine de la cinquième paire cervicale et peuvent même descendre jusque auprès de l'origine de la première paire dorsale. Elles se trouvent entre les racines antérieures et les racines postérieures des paires rachidiennes et remontent sur la face postérieure du ligament dentelé. Ces filets, d'origine médullaire, sont obliques de bas en haut, de dedans en dehors et se réunissent successivement sur un tronc commun. Les plus inférieurs

sont presque verticaux et très courts, de telle manière que plus leur tronc remonte, plus il s'éloigne de la moelle.

Les racines bulbaires du spinal possèdent un noyau sensitif et un noyau moteur qui leur sont communs avec les nerfs de la neuvième et de la dixième paire.

Dès que le tronc des racines médullaires a dépassé le niveau de la première paire cervicale, il s'incline en dehors vers le trou déchiré postérieur et reçoit les racines bulbaires, qui ne font que s'y accoler pour s'en détacher plus loin, ainsi que nous allons le voir. Tantôt c'est dans la cavité crânienne que ces deux faisceaux se réunissent, tantôt ce n'est qu'au niveau du trou déchiré postérieur que se fait cet union.

Dans le crâne, le spinal est contenu dans la même gaine arachnoïdienne que le glosso-pharyngien et le pneumogastrique; dans le trou déchiré il se trouve au devant et un peu en dehors de la jugulaire interne, en arrière du pneumogastrique, avec lequel il sort par un canal ostéo-fibreux commun.

Au moment où le faisceau médullaire croise les racines postérieures de la première paire cervicale, il s'anastomose avec elles. Cette anastomose n'est pas constante et se borne souvent à un simple adossement [1]. Pendant son passage à travers le trou déchiré, le spinal envoie quelques filets au ganglion jugulaire du pneumogastrique et en reçoit quelques autres partis du même ganglion; c'est donc un échange de filets qui s'opère entre ces deux nerfs.

Aussitôt après être sorti du trou déchiré postérieur, le nerf de la onzième paire se divise en deux branches : l'une interne, l'autre externe.

La *branche interne*, formée exclusivement par les racines bulbaires, se porte en avant et en bas, s'accole immédiatement au plexus gangliforme (fig. 224, 12) et va constituer la majeure partie des rameaux pharyngiens, du laryngé externe et du laryngé inférieur, qui semblent naître du pneumogastrique : elle envoie de plus quelques filets au cœur.

La *branche externe*, dont les racines médullaires forment les éléments, est plus volumineuse que la précédente (fig. 224, 13). Elle se porte en bas, en dehors et un peu en arrière, passe d'abord entre la jugulaire et la carotide interne, descend en croisant la face interne des muscles digastrique et stylo-hyoïdien (fig. 231, 1), et se place en arrière du bord inférieur de la glande parotide, mais sans pénétrer dans la loge fibreuse de cette glande.

La branche externe du spinal croise ensuite la face profonde du muscle sterno-cléido-mastoïdien, traverse quelquefois ce muscle, lui abandonne quelques rameaux (fig. 231, 1), croise obliquement le creux sus-claviculaire entre la face inférieure du peaucier et la face supérieure du splénius et s'engage sous le bord du trapèze à environ $0^m,04$ ou $0^m,05$, au-dessus de la clavicule (fig. 230, 11). Elle se termine dans ce muscle en rameaux divergents. Ces rameaux trapéziens de même que ceux qui sont destinés au sterno-mastoïdien, s'anastomosent dans ces muscles avec des filets du plexus cervical.

Usages. — Le nerf spinal est mixte, mais principalement moteur; la sensibilité qu'il manifeste quand il est irrité est due soit aux filets anastomotiques que lui fournit la racine postérieure du premier nerf rachidien, soit à ceux qu'il reçoit du pneumogastrique dans son passage à travers le trou déchiré, soit aux filets sensitifs qui lui sont propres. Après la section de sa branche interne, les

[1] Le ganglion que Huber a décrit à ce niveau n'existe pas.