1° BRANCHES COLLATÉRALES

Elles peuvent être divisées en cinq branches intrapelviennes et cinq branches extrapelviennes ; les premières naissent sur la face antérieure du plexus et sont destinées aux muscles de la paroi interne du bassin, à ceux du périnée et à la peau de cette dernière région. Les secondes prennent leur origine sur la face postérieure du plexus et se rendent dans les muscles de la paroi externe du bassin et dans la peau de la face postérieure de la cuisse.

1° BRANCHES VISCÉRALES. — Ces branches nerveuses sont petites et multiples ; elles naissent du troisième et du quatrième nerfs sacrés et se portent d'arrière en avant, sur les côtés du rectum, pour se perdre dans le plexus hypogastrique (voy. *grand Sympathique*).

2° NERF DU RELEVEUR DE L'ANUS. — Il se compose d'ordinaire de deux rameaux distincts, qui proviennent du point de réunion de la branche du quatrième nerf sacré avec le troisième. Ces deux rameaux vont se perdre dans la face supérieure du muscle releveur de l'anus.

3° NERF HÉMORRHOÏDAL OU ANAL. — Ce nerf, d'un volume assez grêle, naît du bord inférieur du plexus sacré, sort du bassin par la partie inférieure de la grande échancrure sciatique, croise la face externe de l'épine sciatique, se dirige en dedans (fig. 243, A, 6), chemine dans le tissu cellulo-graisseux de la fosse ischio-rectale et se termine par des filets destinés au muscle sphincter externe de l'anus ainsi qu'à la peau du pourtour de cet orifice.

4° NERF DE L'OBTURATEUR INTERNE. — Son origine se trouve près du sommet du plexus sacré (fig. 241, B, 9). Il sort presque aussitôt du bassin par le bord inférieur de la grande échancrure sciatique, contourne l'épine sciatique, rentre dans l'excavation par la petite échancrure, traverse l'aponévrose qui recouvre l'obturateur interne et va se perdre dans ce muscle.

5° NERF HONTEUX INTERNE. — Ce nerf important provient du sommet du plexus sacré, au voisinage du nerf anal, sort du bassin par la grande échancrure sciatique avec l'artère honteuse interne (fig. 243, A, 7), qu'il accompagne, contourne l'épine sciatique (fig. 241, B, 10), rentre dans le bassin par la petite échancrure sciatique, s'applique sur la face interne de la tubérosité de l'ischion, sur laquelle il est fixé par une lamelle fibreuse, et se divise en deux branches, *supérieure* ou *pénienne*, et *inférieure* ou *périnéale*.

*a*) *Branche inférieure* ou *périnéale*. — Elle donne d'abord des filets au sphincter externe de l'anus et un rameau plus considérable à la peau du pli fémoro-périnéal, descend ensuite en arrière du muscle transverse du périnée, contourne ce muscle et se partage à son tour en deux rameaux, l'un superficiel, l'autre profond : 1° Le *rameau superficiel du périnée* accompagne l'artère de ce nom, chemine entre l'aponévrose superficielle du périnée et le fascia superficialis, donne des filets à la peau de la région et se perd dans les téguments des bourses et de la face inférieure de la verge ; 2° le *rameau profond* se porte d'arrière en avant en traversant le muscle transverse du périnée, passe dans le tissu cellulaire qui se trouve dans le triangle ischio-uréthral et se termine par des branches destinées aux muscles tranverse, ischio-caverneux et bulbo-caverneux. Ce rameau fournit aussi un filet qui passe au travers du bulbe pour se perdre dans la muqueuse de l'urèthre.



*b*) *Branche supérieure, pénienne* ou *dorsale de la verge*. — Elle continue le trajet du tronc du nerf honteux interne, longe la face interne des branches ascendante de l'ischion et descendante du pubis, passe sur le côté du ligament suspenseur de la verge et chemine, avec l'artère dorsale, sur la partie moyenne de la face supérieure du pénis, dans le sillon qui résulte de l'adossement des deux corps caverneux. Dans ce trajet, elle donne des filets à la peau des parties supérieure et latérale de la verge, ainsi que des ramuscules très ténus, qui vont de haut en bas à travers le corps spongieux de l'urèthre jusque dans la muqueuse de ce canal. Arrivée à la base du gland, elle s'épuise en filets destinés à la muqueuse de cet organe et au prépuce.

Chez la femme, la branche supérieure se termine dans le clitoris, et la branche inférieure dans la peau et la muqueuse de la grande lèvre.

6° NERF FESSIER SUPÉRIEUR. — Ce nerf tire son origine du bord supérieur du plexus sacré et plus spécialement du tronc lombo-sacré ; il se porte aussitôt en dehors, passe par la partie supérieure de la grande échancrure sciatique au-dessus du pyramidal et se divise en deux rameaux, qui cheminent tous deux entre les muscles petit et grand fessiers. Ils fournissent des filets à ces muscles et au tenseur du fascia lata.

7° NERF DU PYRAMIDAL. — Il est très court et peu volumineux, tire son origine de la face postérieure du plexus sacré et se jette dans le muscle pyramidal, qu'il innerve.

8° NERF DU JUMEAU SUPÉRIEUR. — Comme le précédent, il tire son origine de la face postérieure du plexus sacré et va se perdre dans le muscle jumeau supérieur.

9° NERF DU JUMEAU INFÉRIEUR ET DU CARRÉ CRURAL. — Il naît à côté du précédent, sort du bassin par le bord inférieur de la grande échancrure sciatique, passe au-dessous du jumeau supérieur et du tendon de l'obturateur interne et se termine dans les muscles jumeau inférieur et carré crural.

10° NERF PETIT SCIATIQUE OU FESSIER INFÉRIEUR. — Beaucoup plus volumineux que toutes les autres branches collatérales postérieures, ce nerf tire son origine du sommet du plexus sacré, sort du bassin par le bord inférieur de la grande échancrure sciatique, se dirige verticalement en bas sous la face profonde du muscle grand fessier et se divise en deux branches : *génitale* et *fémorale*. Dans son trajet, il donne au grand fessier des rameaux, dont les uns se perdent dans la face profonde de ce muscle (fig. 243, A, 2), tandis que les autres contournent son bord inférieur en remontant de bas en haut pour se jeter dans sa face cutanée (fig. 243, B, 2).

*a*) La *branche génitale* part du tronc du petit sciatique au-dessous du grand fessier ou au niveau du bord inférieur de ce muscle, se dirige en dedans et en bas, contourne la tubérosité sciatique et arrive, en décrivant une courbe à concavité supérieure, dans le pli fémoro-périnéal, où elle devient sous-cutanée (fig. 243, A, 5 et B, 3). Elle est plus superficielle que le rameau périnéal du honteux interne, donne des filets à la peau avoisinante et se termine dans la partie postérieure du scrotum ou de la grande lèvre.

*b*) La *branche fémorale*, plus volumineuse que la précédente, descend verticalement sur la tubérosité sciatique et longe, au-dessous de l'aponévrose crurale, la partie médiane de la face postérieure de la cuisse jusqu'au creux

poplité (fig. 243, B, 1). Elle fournit dans ce trajet des rameaux qui partent des deux côtés de son tronc, traversent l'aponévrose et vont se perdre dans les téguments des parties interne et externe de la face postérieure de la cuisse. Au niveau du creux poplité, le tronc de ce nerf devenu très grêle traverse l'aponévrose jambière, suit la veine saphène externe et s'épuise dans la peau de la partie supérieure et postérieure de la jambe (fig. 243, B, 4).

### 2° GRAND NERF SCIATIQUE (BRANCHE TERMINALE DU PLEXUS SACRÉ)

Le *grand nerf sciatique*, le plus long et le plus volumineux des nerfs du corps humain, est destiné aux muscles postérieurs de la cuisse, aux muscles et aux téguments de toute la jambe et du pied. Il continue le plexus sacré, dont toutes les branches d'origine semblent converger pour le former. Aplati à son origine, il tend à s'arrondir de plus en plus en se rapprochant du creux poplité, au niveau de l'angle supérieur duquel il se divise en deux branches : le *nerf sciatique poplité interne* et le *nerf sciatique poplité externe*.

Le grand sciatique sort du bassin par le bord inférieur de la grande échancrure sciatique au-dessous du pyramidal, en dehors des artères ischiatique et honteuse interne, avec lesquelles il croise la face postérieure de l'épine sciatique, descend ensuite verticalement derrière le carré crural entre la tubérosité de l'ischion et le grand trochanter, longe la face postérieure du grand adducteur et plus bas la courte portion du biceps. Il est recouvert en haut par le muscle grand fessier et un peu plus bas par la longue portion du biceps, qui le croise obliquement de haut en bas et de dedans en dehors. Dans la partie inférieure de la cuisse, ce nerf n'est recouvert que par la peau, l'aponévrose et du tissu cellulo-graisseux. En dedans, il est en rapport avec le bord externe des muscles demi-tendineux et demi-membraneux. Le petit sciatique, surtout sa branche fémorale, est à peu près parallèle au tronc du grand sciatique et est situé plus superficiellement que lui. Une branche artérielle, venue de l'artère ischiatique, longe le tronc de ce nerf, auquel elle est destinée.

Dans son trajet à la cuisse, le grand sciatique fournit des rameaux collatéraux, qui se rendent tous obliquement dans les muscles postérieurs de ce segment du membre inférieur. Ce sont : *a)* le *rameau de la longue portion du biceps*, long et grêle (fig. 243, A, 8) ; *b)* le *rameau du demi-tendineux* (9) ; *c)* le *rameau du demi-membraneux*, souvent double (10) ; *d)* le *rameau du grand adducteur*, plus grêle que les branches que ce muscle reçoit du nerf obturateur ; *e)* le *rameau de la courte portion du biceps* (11).

1° NERF SCIATIQUE POPLITÉ EXTERNE. — Moins volumineux que le sciatique poplité interne, ce nerf tire son origine de la bifurcation du grand sciatique, et se porte aussitôt obliquement de haut en bas et de dedans en dehors, pour contourner par un demi-tour d'hélice la face postérieure du condyle externe du fémur, la tête du péroné et le col de cet os (fig. 243, A, 12, et 244, B, 1). Il pénètre ensuite dans l'épaisseur du muscle long péronier latéral et se divise en deux branches terminales : *nerf musculo-cutané* et *nerf tibial antérieur*. Dans son trajet oblique, le sciatique poplité externe longe le bord interne du biceps et le tendon de ce muscle.

Avant sa division, il fournit les branches collatérales suivantes :

1° Le *nerf saphène péronier* ou *branche accessoire du nerf saphène externe*. — Ce nerf part de la partie supérieure du sciatique poplité externe,



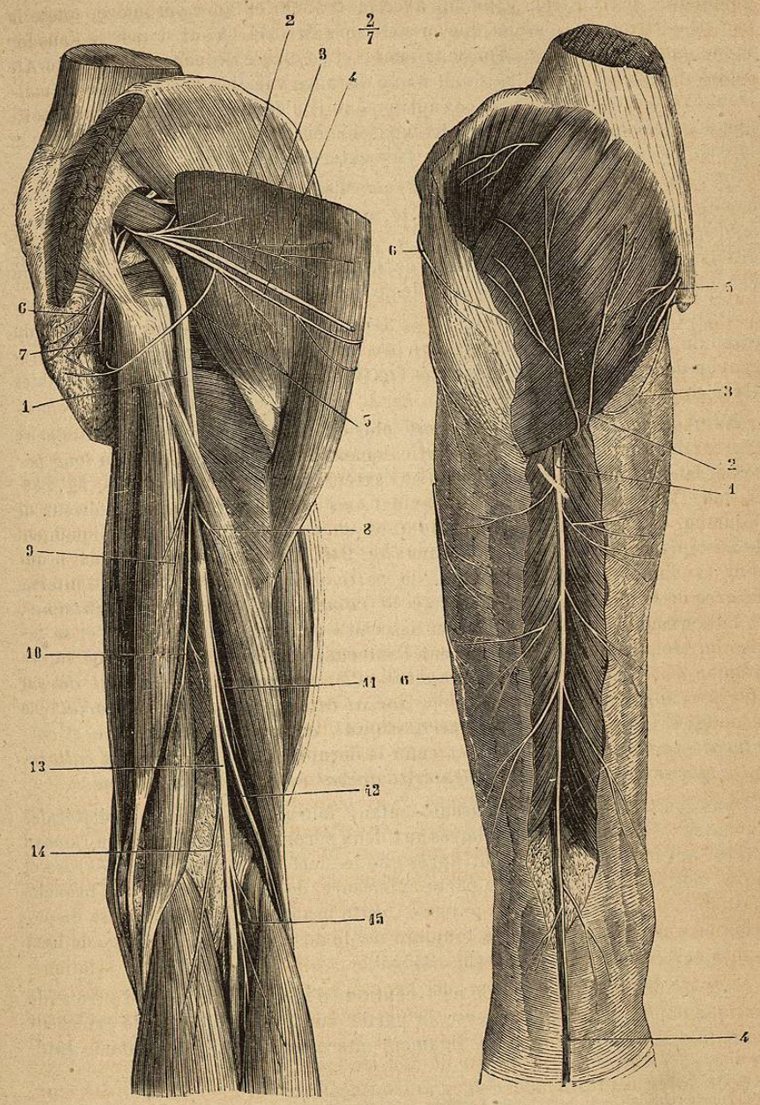


FIG. 243. — A. *Nerf grand sciatique (le muscle grand fessier est sectionné près de ses insertions au sacrum et renversé en dehors).* — B. *Nerf petit sciatique* (*).

(*) A. 1) Grand nerf sciatique. — 2) Branches fessières du petit sciatique. — 3) Branche fémorale du petit sciatique. — 4) Branche fessière du petit sciatique, qui se réfléchit sur le bord inférieur du muscle grand fessier (c'est celle qu'on retrouve en B, 2). — 5) Branche génitale du petit sciatique. —

quelquefois par un tronc commun avec la branche cutanée péronière, longe la face postérieure du muscle jumeau externe (fig. 244, A, 3), traverse l'aponévrose jambière vers le milieu de la jambe et se dirige un peu en dedans vers le saphène externe auquel il s'unit à une distance variable au-dessus de la malléole externe (fig. 244, A, 7). D'autres fois il n'envoie qu'un filet anastomotique au saphène externe et se distribue isolément à la peau du tiers inférieur et interne de la jambe et à celle de la face externe du talon.

2° La *branche cutanée péronière.* — Née au-dessous de la précédente ou par un tronc commun avec elle, cette branche se porte en bas, devient presque aussitôt sous-cutanée (fig. 244, A, 2), et se divise en filets qui vont se perdre dans la peau de la face externe de la jambe depuis la partie inférieure du genou jusqu'aux environs de la malléole externe.

3° Des *rameaux musculaires.* — Ils sont au nombre de deux, partent du tronc du sciatique poplité externe un peu au-dessus de sa bifurcation, se dirigent en dedans et vont se jeter dans l'extrémité supérieure du muscle jambier antérieur.

*Nerf musculo-cutané.* — Ce nerf, plus externe et un peu plus volumineux que le tibial antérieur, descend verticalement au milieu des fibres du long péronier latéral, puis entre ce muscle et l'extenseur commun des orteils (fig. 244, B, 3, 4), traverse l'aponévrose et devient sous-cutané vers le tiers inférieur de la jambe. Il gagne ensuite le dos du pied en se dirigeant un peu obliquement de haut en bas et de dehors en dedans (fig. 245, 10) et se divise en deux branches : 1° l'une interne, plus petite, se porte obliquement vers le côté interne du gros orteil (11), dont elle forme le *rameau collatéral dorsal interne ;* 2° la deuxième, plus volumineuse, descend à peu près verticalement et se divise en trois branches, qui gagnent l'extrémité inférieure de l'espace intermétatarsien, pour former : la première (12), les rameaux *collatéral dorsal externe du gros orteil* et *collatéral dorsal interne du deuxième orteil ;* la seconde (13), les rameaux *collatéral dorsal externe du deuxième* et *collatéral interne du troisième,* et enfin la dernière (14), les rameaux *collatéral externe du troisième* et *collatéral dorsal interne du quatrième.*

Dans son trajet, le nerf musculo-cutané fournit les branches collatérales suivantes : 1° des filets musculaires aux deux péroniers latéraux ; 2° un rameau cutané, qui naît immédiatement après que le nerf a traversé l'aponévrose et qui se perd dans la peau de la partie inférieure de la jambe ; 3° une branche anastomotique au nerf saphène externe ; cette branche, variable dans sa disposition et son origine, se trouve toujours sur le dos du pied et se dirige de haut en bas et de dedans en dehors (fig. 245, 9).

*Nerf tibial antérieur.* — Ce nerf continue d'abord la direction du tronc du sciatique poplité externe, traverse la partie supérieure du muscle extenseur commun des orteils, gagne le ligament interosseux et l'artère tibiale anté-

6) Nerf hémorrhoïdal. — 7) Nerf honteux interne. — 8) Branche du grand sciatique pour la longue portion du biceps. — 9) Branche du demi-tendineux. — 10) Branche du demi-membraneux. — 11) Branche de la courte portion du biceps. — 12) Nerf sciatique poplité externe. — 13) Nerf sciatique poplité interne. — 14) Branche du jumeau interne. — 15) Branche du jumeau externe.

(*) B. 1) Branche fémorale du petit sciatique. — 2) Branches du muscle grand fessier réfléchies sur le bord inférieur de ce muscle. — 3) Branche génitale du petit sciatique. — 4) Rameau terminal de ce nerf longeant la veine saphène externe. — 5) Branches postérieures des derniers nerfs sacrés. — 6, 6) Rameaux du nerf fémoro-cutané.



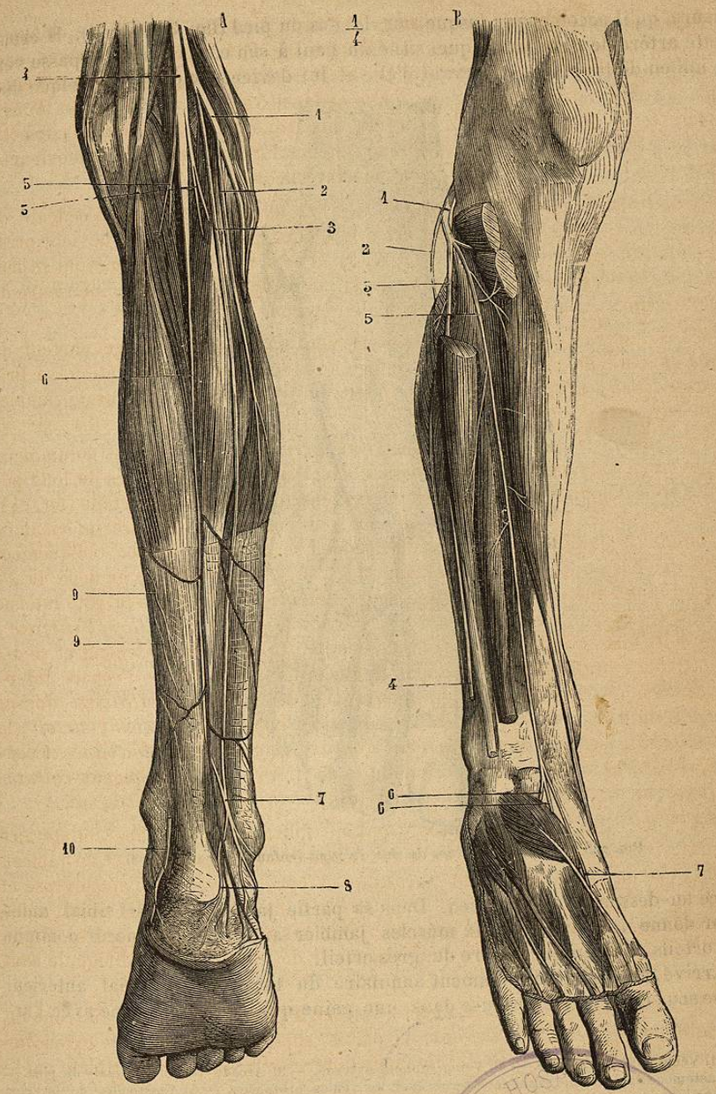


Fig. 244. — A. *Nerf saphène externe.* — B. *Nerf tibial antérieur* (*).

(*) A. 1) Nerf sciatique poplité externe. — 2) Branche cutanée péronière. — 3) Nerf saphène péronier. — 4) Nerf sciatique poplité interne. — 5, 5) Branches des jumeaux. — 6) Nerf saphène externe. — 7) Sa réunion avec le saphène péronier. — 8) Branches calcanéennes. — 9, 9) Rameaux jambiers du saphène interne. — 10) Rameau perforant calcanéen du nerf tibial postérieur.

(*) B. 1) Nerf sciatique poplité externe. — 2) Branche cutanée péronière. — 3) Nerf musculo-cutané. — 4) Ce nerf sectionné au moment où il traverse l'aponévrose. — 5) Nerf tibial antérieur. — 6, 6) Rameaux qu'il fournit au muscle pédieux. — 7) Nerf profond du dos du pied.