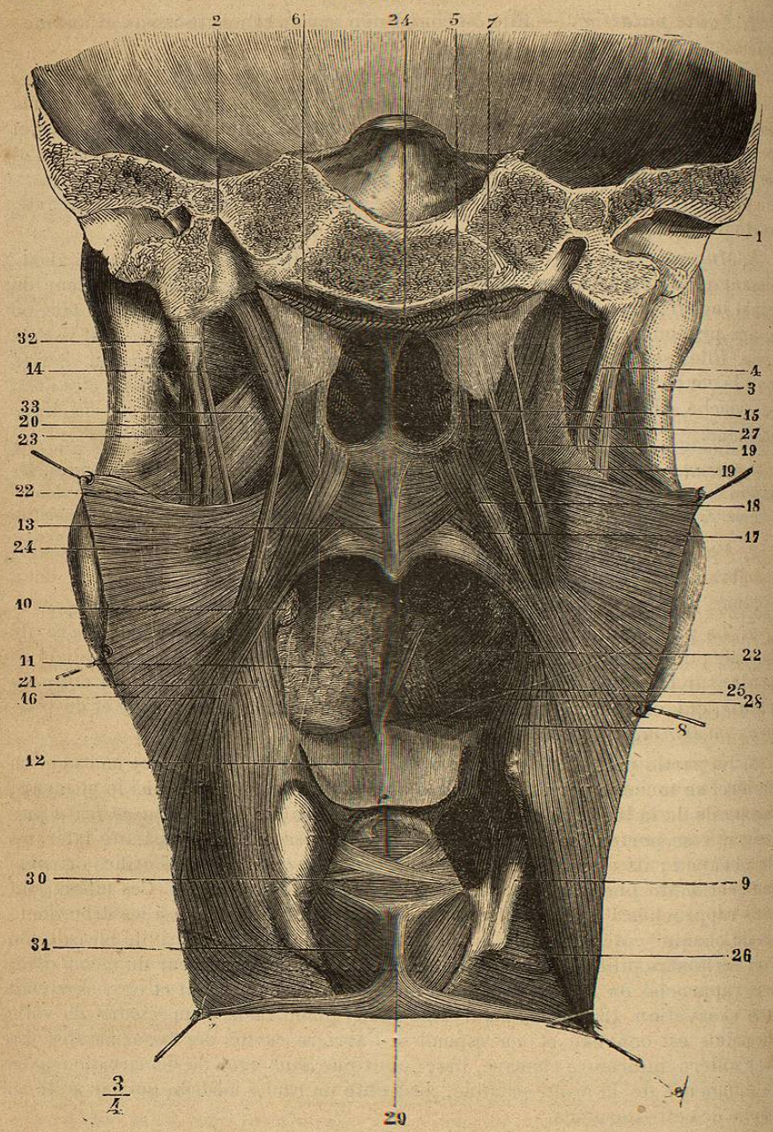

FIG. 250. — *Muscles superficiels du voile du palais* (*).

(*) 1) Conduit auditif externe. — 2) Canal carotidien. — 3) Bord postérieur de la branche montante du maxillaire. — 4) Apophyse styloïde. — 5) Aile interne de l'apophyse ptérygoïde. — 6, 7) Trompe d'Eustache. — 8) Saillie de la grande corne de l'os hyoïde. — 9) Bord postérieur du cartilage thyroïde — 10) Amygdale. — 11) Langue. — 12) Epiglotte abaissée. — 13) Palato-staphylin. — 14) Péristaphylin interne. — 15) Péristaphylin externe. — 16) Pharyngo-staphylin. — 17) Ses faisceaux profonds. — 18) Ses faisceaux superficiels. — 19) Ses faisceaux accessoires. — 20) Stylo-pharyngien. — 21) Faisceau hyoïdien des stylo-pharyngien et constricteur moyen. — 22) Stylo-glosse. — 23) Stylo-hyoïdien. — 24) Constricteur supérieur. — 25) Constricteur moyen. — 26) Constricteur inférieur. — 27) Aponévrose pharyngienne. — 28) Lingual supérieur. — 29) Attache des fibres circulaires de l'œsophage. — 30) Arythénoïdien postérieur. — 31) Crico-arythénoïdien externe. — 32) Ptérygoïdien externe. — 33) Ptérygoïdien interne.

Ces muscles sont au nombre de cinq de chaque côté ; ce sont : 1° un destiné à la luette, le palato-staphylin ; 2° deux supérieurs, les péristaphylins interne et externe ; deux inférieurs, le glosso-staphylin et le pharyngo-staphylin.

1° *Palato-staphylin* (fig. 250, 13). — Ce petit muscle, situé immédiatement sous la muqueuse de la face postérieure du voile, s'étend de l'*épine nasale postérieure* à la pointe de la luette. Les deux muscles de droite et de gauche sont souvent réunis en un seul faisceau *(azygos avulæ)*.

Nerfs. — Il est innervé par des filets pharyngiens du pneumogastrique et par le grand nerf pétreux superficiel.

Action. — Il est releveur de la luette.

2° *Péristaphylin interne* [1] (fig. 250, 14). — Ce muscle naît par un tendon de la *face inférieure du rocher en avant du canal carotidien* (fig. 14, J) et du *bord inférieur de l'extrémité postéro-externe du cartilage de la trompe d'Eustache*. De là il se porte en bas, en avant et en dedans, dans une gouttière que lui offre le cartilage de la trompe, puis derrière le péristaphylin externe, s'aplatit peu à peu en s'élargissant, et se termine en éventail dans toute la hauteur du voile, en se continuant sur la ligne médiane avec celui du côté opposé; ses faisceaux s'entre-croisent avec des fibres du pharyngo-staphylin.

Nerfs. — Il est innervé par le nerf palatin postérieur (filets du grand nerf pétreux superficiel) et par des filets pharyngiens du pneumogastrique.

Action. — Il élève le voile du palais.

3° *Péristaphylin externe* [2] (fig. 251, 10, 11). — Ce muscle s'attache : 1° à la *fossette scaphoïde de l'apophyse ptérygoïde* et à la partie voisine de la *grande aile du sphénoïde* suivant une ligne oblique en avant et en dedans (fig. 14, E) ; 2° *au tiers externe de la paroi membraneuse de la trompe d'Eustache*, à laquelle il est soudé intimement à son bord postérieur. Il constitue un faisceau aplati, situé en dedans du ptérygoïdien interne, et qui descend verticalement le long de l'aile interne de l'apophyse ptérygoïde (10). Il donne bientôt naissance à un tendon, qui, au niveau du crochet de cette aile interne, change de direction, se réfléchit (11) dans la concavité de ce crochet accompagné par une bourse séreuse de glissement, s'épanouit en une aponévrose (12) étalée dans le voile du palais, dont elle forme la charpente fibreuse, et se fixe en avant à une crête transversale située en arrière du canal postérieur. Une partie de ses fibres se perd en dehors dans l'aponévrose du pharynx.

Nerfs. — Il est innervé par le nerf du ptérygoïdien externe du maxillaire inférieur.

Action. — Il est tenseur du voile du palais et surtout de sa partie orale; il agit dans le temps qui précède immédiatement la déglutition. Il est en même temps dilatateur de la trompe, et c'est grâce à lui que la trompe s'ouvre à chaque mouvement de déglutition.

(1) Pétro-salpingo-staphylin.

(2) Sphéno-staphylin.

4° *Glosso-staphylin.* — Ce muscle, mince, situé dans l'épaisseur des piliers antérieurs du voile du palais, se continue en bas avec les fibres transversales du dos de la langue sous le lingual supérieur, et en haut se perd dans le voile du palais et sur la face antérieure de la luette.

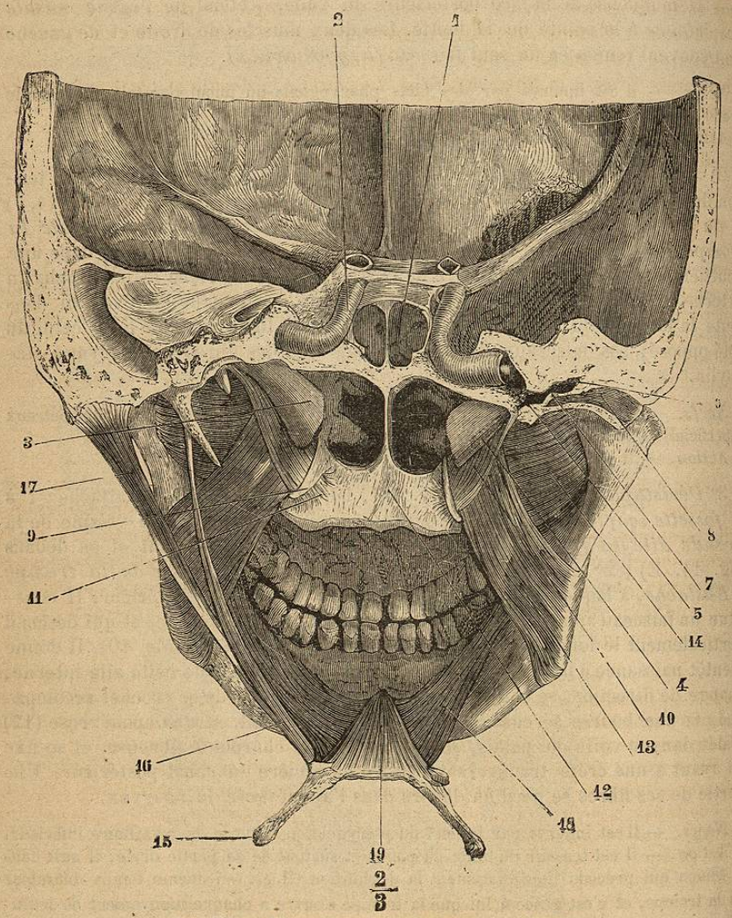

FIG. 251. — *Muscles profonds du voile du palais* (*).

Nerfs. — Il est innervé par le glosso-pharyngien (probablement par une anastomose provenant du facial).

Action. — Il est constricteur de l'isthme du gosier.

(*) 1) Sinus sphénoïdal. — 2) Artère carotide interne. — 3) Trompe d'Eustache. — 4) Trompe d'Eustache du côté droit, ouverte. — 5) Partie osseuse de la trompe débouchant dans la 6) Caisse du tympan. — 7) Membrane du tympan. — 8) Conduit auditif externe ouvert. — 9) Crochet de l'aile interne de l'apophyse ptérygoïde. — 10) Partie verticale du péristaphylin externe. — 11) Sa portion réfléchie.

5° *Pharyngo-staphylin* (fig. 250, 16). — Ce muscle, situé dans l'épaisseur des piliers postérieurs du voile du palais, est large et membraneux. Ses insertions supérieures, multiples, se font : 1° par divers faisceaux entre-croisés avec ceux du péristaphylin interne aux *bords de la luette* et à l'*aponévrose du voile du palais* (18) ; 2° au *tendon du péristaphylin externe* ; 3° au *bord inférieur de l'ouverture postérieure des fosses nasales* ; 4° au *cartilage de la trompe* (19). De là ses fibres se portent : 1° les unes, celles qui proviennent des points fixes, à la *ligne médiane du pharynx*, depuis le bord inférieur du constricteur supérieur jusqu'à la hauteur des cartilages aryténoïdes ; 2° les autres, celles qui proviennent des points mobiles (luette et voile) au *bord postérieur* et à la grande corne du cartilage thyroïde.

Nerfs. — Il est innervé par le glosso-pharyngien (filets anastomotiques du facial) et peut-être par les filets pharyngiens du pneumogastrique.

Action. — On peut considérer ce muscle comme composé de deux ordres de fibres : les premières, ayant leur point fixe en haut, constituent une anse musculaire dont la convexité correspond à la paroi postérieure du pharynx, et les extrémités aux parties latérales de l'ouverture des fosses nasales ; elles élèvent le pharynx ; les secondes représentent une anse musculaire dont la convexité répond au voile du palais et les extrémités fixes aux bords du cartilage thyroïde ; elles abaissent le voile du palais. Toutes les deux ont pour action commune de rapprocher l'un de l'autre les piliers postérieurs et de fermer l'isthme pharyngo-nasal.

B. Muqueuse du voile du palais

Cette muqueuse, lisse et unie, a des caractères différents sur les deux faces du voile. Sur la face postérieure, elle a les caractères de la muqueuse nasale ; elle est mince, peu adhérente ; son épithélium est *vibratile*. Sur la face antérieure où elle continue la muqueuse palatine, elle est épaisse, adhérente et recouverte d'un *épithélium pavimenteux stratifié*. Sur les bords du voile, à la pointe de la luette, et sur les piliers antérieurs, elle est unie aux parties sous-jacentes par un tissu cellulaire très lâche.

Glandes. — Des *glandes en grappe*, continuant celles de la voûte palatine, forment sous la muqueuse de la face antérieure une couche épaisse (jusqu'à $0^m,006$) qui diminue vers les bords libres du voile ; sur la face postérieure, elles sont très clair semées. On trouve sur cette face quelques *follicules clos* faisant saillie sous la muqueuse.

Vaisseaux et nerfs. — Les *artères* viennent des palatines supérieure et inférieure ; les artères linguale et pharyngienne fournissent quelques branches aux piliers. Les *veines* de la face postérieure se jettent dans le plexus ptérygoïdien ; celles de la face antérieure, plus nombreuses, dans la veine pharyngienne. Les *lymphatiques*, disposés aussi en deux réseaux, vont aux ganglions qui occupent la bifurcation de la carotide primitive. Les *nerfs* de la muqueuse et des glandes sont fournis par les nerfs palatins postérieurs et par des filets du pneumogastrique et du glosso-pharyngien.

IV — PAROI INFÉRIEURE DU PLANCHER DE LA CAVITÉ BUCCALE

Cette paroi peut se diviser en deux étages :

1° Un étage inférieur, constitué par un plan musculaire tendu de la ligne mylo-hyoïdienne du maxillaire inférieur à l'os hyoïde (mylo-hyoïdien et génio-

— 12) Aponévrose du voile du palais. — 13) Ptérygoïdien interne. — 14) Ptérygoïdien externe. — 15) Os hyoïde. — 16) Stylo-hyoïdien. — 17) Digastrique. — 18) Mylo-hyoïdien. — 19) Génio-hyoïdien. (*Nota.* La coupe du côté droit est sur un plan antérieur à celle du côté gauche.)

hyoïdien), plan doublé à l'extérieur par le ventre antérieur du digastrique, l'aponévrose cervicale et la peau ;

2° Un étage supérieur formé par la langue.

Langue

Préparation. — Pour étudier la muqueuse, extraire la langue avec l'os hyoïde, le larynx et la partie médiane du maxillaire inférieur. Pour les muscles, enlever tout un côté du maxillaire inférieur, en respectant les insertions du génio-glosse, et isoler chaque muscle jusqu'à son entrée dans la langue. La dissection des fibres musculaires dans l'intérieur de la langue est très difficile et ne peut être faite que sur des langues durcies par la coction, l'alcool, etc. Des coupes en divers sens sont très utiles pour étudier la direction des fibres musculaires.

La langue est un organe à la fois de motilité (articulation des sons), de mastication, etc., et de sensibilité soit générale (tactile), soit spéciale (gustative). Fixée par sa base à l'os hyoïde et au maxillaire inférieur, elle est libre dans la cavité buccale par sa face supérieure, ses bords et son extrémité antérieure.

Conformation extérieure. — La langue a deux faces, deux bords, une base et un sommet ou pointe.

1° *Face supérieure ou dorsale.* — Elle est horizontale dans sa moitié antérieure; dans sa moitié postérieure elle descend presque verticalement (fig. 252) pour rejoindre le corps de l'os hyoïde et l'épiglotte, à laquelle elle est rattachée par trois *replis glosso-épiglottiques*, un médian et deux latéraux interceptant deux petites fossettes. Dans le rapprochement des mâchoires, cette face est en contact avec la voûte palatine et le voile du palais, et la cavité buccale est à peu près réduite à 0. Elle est divisée en deux portions par deux rangées de saillies formant par leur réunion un V ouvert en avant; c'est le V *lingual;* la pointe du V située à la réunion du quart postérieur et des trois quarts antérieurs de la langue correspond à un cul-de-sac assez large, *foramen cæcum* ou *de Morgagni* ; la partie postérieure du V lingual est inégale et présente des saillies aplaties et volumineuses pourvues d'un orifice; la partie antérieure au V a un aspect villeux dû à des papilles nombreuses, qui seront décrites plus loin ; un sillon médian la divise en deux moitiés.

2° *Face inférieure.* — Elle n'est libre que dans son tiers antérieur; un sillon médian continu à celui de la face dorsale la divise et se prolonge en arrière dans un repli muqueux, *frein* ou *filet ;* de chaque côté du filet se trouve une saillie mamelonnée, sur laquelle s'ouvre le canal de Wharton et plus en dehors la saillie bleuâtre des veines ranines.

3° Les *bords* de la langue s'amincissent d'arrière en avant.

4° La *base* est rattachée à l'épiglotte par les replis glosso-épiglottiques, et au voile du palais par les piliers antérieurs.

5° La *pointe*, partie la plus mince de la langue, offre, par la réunion des deux sillons supérieur et inférieur, un vestige de bifidité.

Conformation intérieure. — La langue se compose d'une charpente musculaire et d'un revêtement muqueux, auxquels s'adjoignent des vaisseaux et des nerfs.

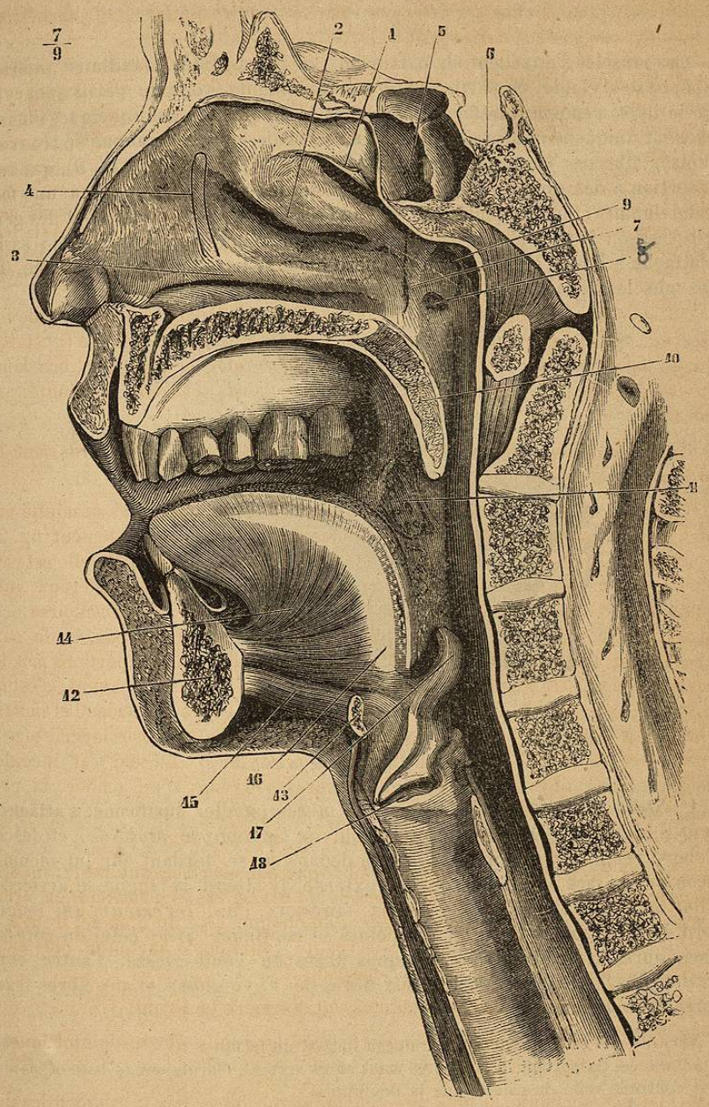

Fig. 252 — *Coupe médiane antéro-postérieure de la face* (*).

(*) 1) Cornet supérieur. — 2) Cornet moyen. — 3) Cornet inférieur. — 4) Ligne ponctuée indiquant la situation du canal nasal. — 5) Sinus sphénoïdal. — 6) Selle turcique. — 7) Saillie limitant en arrière les fosses nasales — 8) Ouverture de la trompe d'Eustache. — 9) Dépression de la muqueuse du pharynx au-dessus de cet orifice. — 10) Coupe du voile du palais. — 11) Amygdales. — 12) Coupe du maxillaire inférieur. — 13) Coupe de l os hyoïde. — 14) Coupe de la langue. — 15) Muscle génio-hyoïdien. — 16) Septum lingual. — 17) Epiglotte. — 18) Orifice du ventricule droit du larynx.

I. Muscles de la langue

Ces muscles s'attachent en partie aux os (os hyoïde, maxillaire inférieur, apophyse styloïde, en partie aux organes ambiants (voile du palais, pharynx); de là ils se rendent à la face profonde de la muqueuse ; enfin quelques-uns s'attachent uniquement à la muqueuse. Dans l'épaisseur de la langue se trouve une cloison fibreuse médiane, *septum lingual* (fig. 252, 16, et 254, 9), qui donne insertion à des fibres musculaires ; ce septum, haut de $0^m,011$, a une forme semi-lunaire ; son bord inférieur concave répond à l'entre-croisement des génio-glosses, son bord inférieur convexe est parallèle au dos de la langue ; sa base s'attache à l'os hyoïde, sa pointe se perd dans le tissu même de la langue. Tous les muscles de la langue, sauf le lingual vertical, sont pairs.

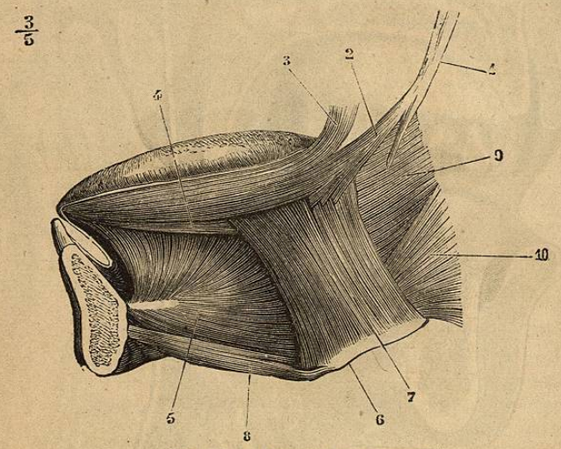

Fig. 253. — *Muscles de la langue* (*).

1° *Stylo-glosse* (fig. 253, 2). — Ce muscle, grêle, fusiforme, s'attache en haut à la *base* et à la *partie antérieure de l'apophyse styloïde*, et descend d'abord verticalement, puis un peu en dedans en se tordant sur lui-même de façon que sa face antérieure devient externe. Il atteint la langue en arrière du pilier antérieur et se divise en deux faisceaux, l'un, *inférieur*, qui longe le bord de la langue et va jusqu'à la pointe se continuer avec celui du côté opposé, après avoir abandonné quelques fibres au génio-glosse, l'autre, *supérieur*, plus faible, qui va s'unir aux fibres de l'hyo-glosse et aux fibres transversales de la langue.

Nerfs. — Il est innervé par le rameau lingual du facial.

Action. — Ils portent la langue en haut et en arrière, élargissent sa base et la pressent contre le voile du palais dans la déglutition.

2° *Hyo-glosse* (fig. 253, 7). — Ce muscle, aplati, quadrilatère, s'attache au *bord supérieur de la grande corde de l'os hyoïde (cérato-glosse)* et à la

(*) 1) Apophyse styloïde. — 2) Stylo-glosse. — 3) Glosso-staphylin. — 4) Lingual inférieur. — 4) Génio-glosse. — 6) Os hyoïde. — 7) Hyo-glosse. — 8) Génio-hyoïdien. — 9) Pharyngo-glosse. — 10) Constricteur moyen du pharynx.

partie voisine du *corps* de l'os *(basio-glosse)*; il est enveloppé à ses insertions, en avant par le génio-hyoïdien, en arrière par le constricteur moyen. De là ses fibres antérieures pénètrent dans la langue entre le stylo-glosse et le lingual inférieur pour devenir antéro-postérieures sur le dos de la langue, tandis que les fibres postérieures, après avoir passé entre le stylo-glosse et le génio-glosse, s'épanouissent en éventail avec une direction prédominante transversale.

Action. — Ils rapprochent la langue de l'os hyoïde et la compriment transversalement.

3° *Glosso-staphylin.* — Ce muscle a été décrit avec les muscles du voile du palais.

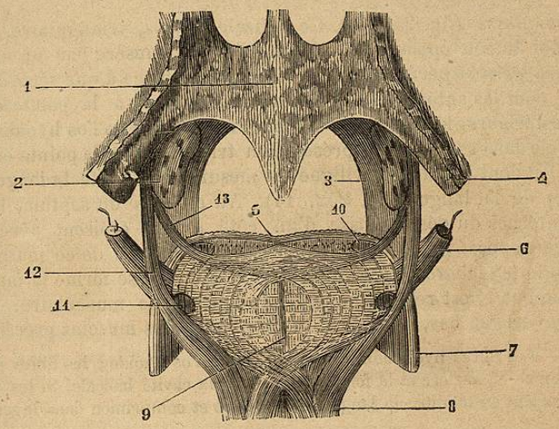

Fig. 254. — *Coupe de la base de la langue au niveau de l'isthme du gosier* (*).

4° *Lingual supérieur* (fig. 254, 10). — Ce petit muscle, aplati, situé immédiatement sous la muqueuse du dos de la langue, naît de la *base de la petite corne de l'os hyoïde* (*chondro-glosse*) et de la partie voisine du corps, et se porte en avant sur le dos de la langue. Un faisceau médian (*muscle glosso-épiglottique*) part du repli médian glosso-épiglottique.

Action. — Il raccourcit la face supérieure de la langue et porte sa pointe en haut.

5° *Pharyngo-glosse* (fig. 253, 9). — Ce muscle se compose de faisceaux minces provenant du constricteur supérieur du pharynx. Les supérieurs longent superficiellement les bords de la langue entre le stylo-glosse en bas et le glosso-staphylin en haut ; les inférieurs passent sous l'hyo-glosse et se confondent avec le lingual inférieur et le génio-glosse.

6° *Lingual inférieur* (fig. 253, 4 ; fig. 254, 11). — Ce muscle est situé à la face inférieure de la langue au-dessous du stylo-glosse, entre le génio-glosse et l'hyo-glosse. Il s'insère en avant à la muqueuse de la pointe de la langue ;

(*) 1) Face postérieure du voile du palais. — 2) Amygdale. — 3) Pilier antérieur. — 4) Pilier postérieur. — 5) Muqueuse linguale. — 6) Stylo-glosse. — 7) Hyo-glosse. — 8) Génio-glosse. — 9) Septum lingual. — 10) Coupe du lingual supérieur. — 11) Coupe du lingual inférieur. — 12) Pharyngo-glosse. — 13) Amygdalo-glosse. — (D'après Bonamy et Beau.)