en arrière, ses fibres se perdent, en partie en s'entre-croisant avec celles du génio-glosse, en partie en se continuant avec quelques fibres du stylo-glosse et du pharyngo-glosse.

Action. — Il rétracte la pointe de la langue et la porte en bas.

7° *Amygdalo-glosse* (fig. 254, 13). — Ce petit muscle, très mince, situé sous la muqueuse entre le bord inférieur de l'amygdale et le bord de la langue, naît en haut de l'aponévrose pharyngienne, s'applique sur la face externe de l'amygdale, et, arrivé au bord de la langue, s'engage sous le lingual supérieur, et se porte transversalement vers la ligne médiane (Broca).

Action. — Il soulève la base de la langue et rétrécit la partie correspondante du pharynx.

8° *Génio-glosse* (fig. 253, 5). Ce muscle, épais, triangulaire, rayonné, accolé à celui du côté opposé sur la ligne médiane, s'insère par un fort tendon à l'*apophyse géni supérieure*; de là il donne naissance à une série de feuillets divergents, dont les antérieurs, verticaux, s'attachent à la pointe de la langue, les postérieurs, horizontaux, à sa base et au corps de l'os hyoïde, de façon que le muscle dans sa totalité représente un triangle dont la pointe est à l'apophyse géni, et dont la base curviligne est mesurée par toute la longueur de la face dorsale de la langue (fig. 252, 14). Au-dessous du septum lingual les faisceaux internes du génio-glosse d'un côté s'entre-croisent avec ceux du muscle du côté opposé (fig. 254). Quelques fibres internes de ce muscle se rendent à l'épiglotte *(levator epiglottidis)*. Le génio-glosse forme la masse charnue de la langue et est reçu, comme dans une coque musculaire, dans une gouttière ouverte en bas, constituée par la plupart des muscles précédents.

Action. — Les fibres hyoïdiennes tirent en avant l'os hyoïde; les fibres antérieures portent la langue en arrière et la font rentrer dans la cavité buccale. Si les deux muscles se contractent en totalité, la langue est abaissée et comprimée dans le sens vertical.

9° *Lingual transverse* (fig. 254). — Ce sont des fibres transversales naissant des deux faces du septum lingual et se portant à la muqueuse des bords de la langue.

Action. — Il effile la langue, l'allonge et fait sortir sa pointe de la bouche.

10° *Lingual vertical.* — Ces fibres, qui n'existent guère que dans la pointe et vers les bords, vont de la face inférieure à la face supérieure de la langue.

Disposition des fibres musculaires dans l'intérieur de la langue. — Toutes ces fibres, une fois arrivées dans l'intérieur de la langue, sont très difficiles à suivre à cause de leur intrication. On peut cependant distinguer trois directions principales : 1° des fibres *verticales*, provenant du génio-glosse et du lingual vertical; 2° des fibres *transversales*, provenant superficiellement de l'hyo-glosse, du faisceau supérieur du stylo-glosse, du glosso-staphylin et de l'amygdalo-glosse, et profondément du transverse; 3° des fibres *longitudinales*, fournies par les linguaux supérieur et inférieur, le stylo-glosse, les faisceaux antérieurs de l'hyo-glosse, et à la pointe de la langue par les fibres antérieures du génio-glosse.

Les fibres musculaires de la langue sont des fibres striées, mais offrant des ramifications et des anastomoses et s'entre-croisant fréquemment les unes avec les autres. Elles se terminent à la face profonde de la muqueuse ou de la couche glandulaire sous-muqueuse, là où celle-ci existe.

Nerfs. — Les muscles de la langue sont innervés par l'hypoglosse, à l'exception du stylo-glosse et du glosso-staphylin, innervés par le rameau lingual du facial, et du pharyngo-glosse, innervé lui-même par le plexus pharyngien. La langue reçoit, en outre, un rameau de la corde du tympan.

Mouvements de la langue. — La langue à l'état de repos est large, molle et remplit complètement la cavité buccale. Les mouvements qu'elle exécute sont de deux espèces : *extrinsèques* et *intrinsèques*.

1° *Mouvements extrinsèques.* — Ce sont des déplacements en totalité de l'organe, amenés en grande partie par des déplacements correspondants de l'os hyoïde. Ces mouvements, au nombre de quatre, sont accomplis par les muscles suivants : 1° *élévation :* stylo-hyoïdien, digastrique, constricteur moyen, mylo-hyoïdien, stylo-glosse, glosso-staphylin; 2° *abaissement :* muscles sous-hyoïdien et hyo-glosse; l'excursion du mouvement de haut en bas est de $0^m,035$ environ; 3° *mouvement en avant :* génio-hyoïdien, génio-glosse, mylo-hyoïdien, ventre antérieur du digastrique; 4° *mouvement en arrière :* constricteur moyen, omo-hyoïdien, ventre postérieur du digastrique et tous les muscles élévateurs, sauf le mylo-hyoïdien; l'excursion du mouvement d'avant en arrière a un peu plus de $0^m,01$.

2° *Mouvements intrinsèques.* — Ils consistent en des changements de forme et sont produits par les muscles suivants : 1° *allongement :* lingual transverse; 2° *raccourcissement :* fibres longitudinales; 3° *aplatissement* et *élargissement dans le sens transversal :* fibres verticales; 4° *rétrécissement dans le sens transversal :* fibres transverses; 5° *mouvements de latéralité :* stylo-glosse et fibres longitudinales d'un seul côté; 6° *excavation de la face dorsale de la langue s'incurvant en gouttière :* action combinée des fibres internes des génio-glosses qui fixent la partie médiane de la langue et des stylo-glosses, lingual supérieur et glosso-staphylin, qui relèvent ses bords. On pourrait multiplier presque à l'infini ces mouvements partiels, dont l'analyse est souvent très difficile et parfois impossible. Parmi ces mouvements intrinsèques, il en est dans lesquels la langue prend un point fixe et s'arc-boute contre des parties solides de la cavité buccale (ex. : déglutition, production de consonnes explosives, etc.).

II. Muqueuse linguale

Sur la face inférieure de la langue, la muqueuse ne présente pas de caractères particuliers; il n'en est pas de même sur la face dorsale : là toute la partie antérieure au V lingual est couverte de papilles particulières; le V lingual lui-même en est formé. Ces papilles sont de trois espèces : les unes, très petites, *papilles filiformes*, les plus nombreuses, sont éparses sur toute la surface de la muqueuse et lui donnent un aspect velouté; les secondes, de grandeur moyenne, *papilles fungiformes*, sont parsemées au milieu des précédentes en nombre variable; les dernières et les plus volumineuses, *papilles caliciformes*, constituent par leur réunion le V lingual. On a décrit encore (Albinus, quelques auteurs modernes) une quatrième espèce de papilles *papilles foliiformes*, situées sur les côtés de la racine de la langue, en avant de l'origine des piliers antérieurs du voile du palais.

Structure des papilles linguales. — 1° *Papilles filiformes* (fig. 255, A). — Elles ont la forme de cylindres huit à dix fois plus hauts que larges (leur hauteur varie entre $0^m,004$ et $0^m,0016$) et dont la pointe est dirigée en avant. Elles se composent d'un axe solide continu au derme de la muqueuse et supportant des papilles secondaires et d'un revêtement épithélial donnant naissance à des prolongements filiformes plus ou moins longs; habituellement, même en état de santé, on trouve mêlés à la couche épithéliale des champignons microscopiques (*leptothrix buccalis* de Ch. Robin, fig. 256). Cette couche est souvent le siège d'une hypertrophie considérable, et ce sont ces variations

d'épaisseur qui déterminent les variétés de coloration jaunâtre, blanchâtre ou rosée de la langue.

2° *Papilles fungiformes* (fig. 255, B). — Ce sont de petites saillies arrondies en forme de massue. Elles sont constituées par un renflement du derme portant de petites papilles secondaires et revêtu par une couche épithéliale mince et lisse à sa surface. Leur couleur rouge tranche sur la couleur blanchâtre des papilles filiformes qu'elles dépassent, ou au milieu desquelles elles sont enfouies, suivant la longueur de ces dernières. On les rencontre surtout aux environs des papilles caliciformes, sur les bords et à la pointe de la langue.

3° *Papilles caliciformes* (fig. 255, C). — Elles sont au nombre de seize à vingt. La plus volumineuse, située à la pointe du V lingual, occupe le *foramen cæcum*. Elles sont

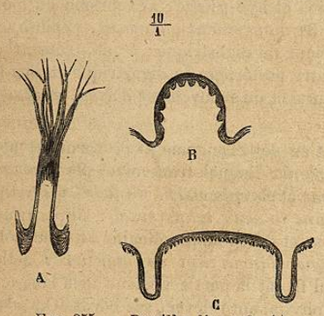

Fig. 255. — *Papilles linguales* (*).



Fig. 256. — *Leptothrix buccalis.*

analogues comme forme aux papilles fungiformes, mais plus développées, et, au lieu de faire saillie sur la muqueuse, elles sont enfouies dans une dépression de cette dernière de façon que leur base est entourée d'une rigole circulaire.

Entre ces trois espèces de papilles on trouve des formes de transition. Toutes, sans exception, contiennent au moins une anse vasculaire; elles possèdent en outre des filets nerveux nombreux et superficiels qui, d'après des recherches récentes (Michael), formeraient des plexus pourvus de cellules ganglionnaires et présenteraient à leurs extrémités des renflements terminaux spéciaux.

Au point de vue de leurs fonctions, les papilles caliciformes paraissent affectées au sens du goût, les fungiformes au sens du tact; quant aux filiformes, leur rôle paraît être plutôt un rôle mécanique de division et de mélange des parcelles alimentaires ramollies par les liquides buccaux.

Glandes linguales. — Ce sont des glandes en grappe. Elles existent à la base et sur les bords de la langue. Sur la base de la langue elles forment une couche épaisse de $0^m,006$ sous la muqueuse en arrière du V lingual. Sur les bords elles constituent une traînée allant de la base à la pointe et s'agglomérant surtout en deux endroits : en avant, c'est la *glande de Blandin* ou *de Nuhn*, située vers la pointe, sur les côtés de la ligne médiane et s'ouvrant par quatre ou cinq conduits excréteurs sur la face inférieure de la langue; en arrière, ce sont les *glandes de Weber*, placées sur les bords au niveau des extrémités antérieures du V lingual et s'ouvrant par plusieurs orifices sur le bord de la langue. A la base de la langue, en arrière du V lingual, se trouvent des *follicules clos* (glandes solitaires).

Vaisseaux et nerfs de la langue. — Les *artères* viennent de la linguale. La muqueuse

(*) A. Papilles filiformes. — B. Papilles fungiformes. — C. Papilles caliciformes. — (D'après Todd et Bowmann.)

linguale est très vasculaire et ses capillaires ne communiquent pas sur la ligne médiane de façon qu'une injection par une des artères linguales s'arrête sur le milieu du dos de la langue. Les *veines* vont aux veines linguales. Les *lymphatiques*, très nombreux dans la muqueuse et le tissu sous-muqueux, se rendent aux ganglions profonds de la région sous-hyoïdienne. Les *nerfs* sensitifs proviennent du lingual (partie antérieure au V lingual), du glosso-pharyngien (V lingual et partie postérieure) et d'un filet du laryngé supérieur. Le lingual et le glosso-pharyngien présentent sur le trajet de leurs ramifications de petits ganglions microscopiques. Des rameaux sympathiques accompagnent les artères. Les nerfs moteurs ont été mentionnés à propos des muscles.

D'après des recherches récentes de G. Schwalbe, Loven, Th.-W. Engelmann, Sertoli, etc., la terminaison des nerfs gustatifs se ferait de la façon suivante. Les parties latérales de la rigole circulaire des papilles caliciformes contiennent des corpuscules particuliers, *corpuscules gustatifs*. Ces corpuscules, en forme de bouteille à ventre renflé, sont enfouis dans les couches profondes de l'épithélium des papilles et s'ouvrent par un orifice étroit, *pore gustatif*, dans la cavité de la rigole circulaire. Ces corpuscules sont constitués par deux espèces de cellules; les unes plus antérieures, *cellules de recouvrement*, ne sont que des cellules épithéliales plus ou moins modifiées; elles sont fusiformes à noyau ovale et s'accolent un peu à la façon de côtes de melon, mais en constituant plusieurs couches; les autres, *cellules gustatives*, sont situées dans l'axe du corpuscule; leur corps est formé par un noyau volumineux et présente un prolongement périphérique plus large dirigé vers le pore gustatif, et un prolongement central très fin et probablement en rapport avec les fibres nerveuses terminales.

Ces corpuscules gustatifs se rencontrent aussi sur des papilles fungiformes, mais en bien plus faible quantité (voir : *Lannegrace :* terminaisons nerveuses dans les muscles de la langue et sa membrane muqueuse. Paris, 1878).

§ II — Pharynx

Préparation. — Coupe du pharynx. Diviser transversalement les parties molles du cou au-dessus du sternum jusqu'à la colonne vertébrale; détacher les parties molles des muscles prévertébraux et séparer de bas en haut la face du crâne par un trait de scie transversal passant en arrière des apophyses styloïdes. Par ce procédé on est exposé à léser des organes importants; aussi vaut-il mieux enlever le rachis en désarticulant dans l'articulation occipito-atloïdienne. Pour étudier le pharynx par ses parties latérales, on enlèvera d'un côté la branche montante du maxillaire inférieur (voy. fig. 258).

Le pharynx est un conduit musculo-membraneux étendu de l'apophyse basilaire à la cinquième vertèbre cervicale, entre le rachis en arrière et les fosses nasales, la bouche et le larynx en avant. Sa longueur, sujette à des variations considérables ($0^m,07$ à $0^m,17$), est en moyenne de $0^m,13$. Sa largeur, de $0^m,04$ en haut, diminue peu à peu, sauf un élargissement au niveau de l'os hyoïde. Sa profondeur, d'abord de $0^m,02$, se réduit graduellement de haut en bas et arrive à 0° au niveau du cartilage cricoïde, où ses deux parois s'accolent.

I. *Conformation extérieure* (fig. 257 et 258). — Prismatique et triangulaire en haut, le pharynx s'aplatit en bas d'arrière en avant. En haut et en avant, il ne se laisse pas isoler des parties voisines et, par suite, il ne présente comme faces libres qu'une face postérieure et deux faces latérales. Sa *face postérieure*, à peu près plane, est séparée des muscles prévertébraux par un tissu cellulaire lamelleux, qui contient, surtout au niveau de la deuxième vertèbre cervicale, quelques ganglions lymphatiques. Ses *faces latérales* sont séparées du ptérygoïdien interne par un espace triangulaire, dans lequel on trouve les artères carotides interne et externe; la veine jugulaire interne, les nerfs glosso-pharyngien, pneumo-gastrique, spinal, grand hypoglosse, grand

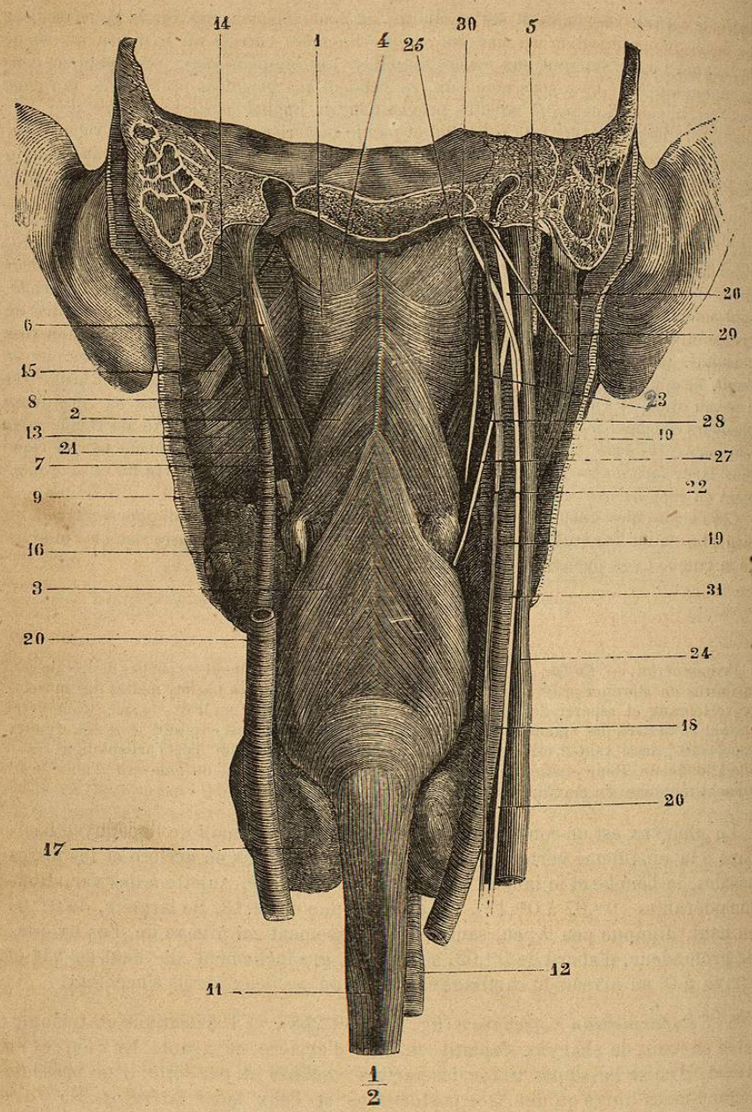

Fig. 257. — *Face postérieure du pharynx* (*).

(*) 1) Constricteur supérieur. — 2) Constricteur moyen. — 3) Constricteur inférieur. — 4) Aponévrose céphalo-pharyngienne recouvrant le péristaphylin interne. — 5) Apophyse styloïde. — 6) Stylo-pharyngien. — 7) Stylo-glosse. — 8) Stylo-hyoïdien. — 9) Tendon du digastrique coupé. — 10) Digastrique. — 11) Œsophage. — 12) Trachée. — 13) Ptérygoïdien interne. — 14) Ptérygoïdien externe. — 15) Ligament stylo-maxillaire. — 16) Glande sous-maxillaire. — 17) Glande thyroïde. — 18) Artère carotide primitive. — 19) Artère carotide interne. — 20) Carotide interne, coupée à son origine. — 21) Carotide externe s'engageant entre les muscles styliens. — 22) Carotide externe. — 23) Artère pharyngienne inférieure. — 24) Veine jugulaire interne. — 25) Veine pharyngienne. — 26) Nerf pneumogastrique. — 27) Nerf laryngé supérieur. — 28) Nerf glosso-pharyngien. — 29) Nerf spinal coupé. — 30) Nerf grand hypoglosse. — 31) Grand sympathique.

sympathique, les muscles styliens et un prolongement de la parotide s'accolent à cette face. Le bord antérieur des faces latérales répond de haut en bas à l'aile interne de l'apophyse ptérygoïde et au péristaphylin interne, au bord postérieur du buccinateur, à la racine de la langue, à la grande corne de l'os hyoïde, aux cartilages thyroïde et cricoïde.

II. *Conformation intérieure* (fig. 250 et 252). — La cavité du pharynx a une voûte et quatre parois, dont l'antérieure surtout est très importante à cause des ouvertures qui la font communiquer avec les cavités nasale, buccale et laryngienne. Ces ouvertures occupant presque toute cette paroi antérieure, on a pu comparer le pharynx à une gouttière à concavité antérieure, aussi bien qu'à un canal complet.

La *voûte* offre des saillies et des dépressions qui lui donnent l'aspect d'un tissu à mailles réticulées rappelant l'amygdale. Une de ces dépressions forme souvent au centre de cette voûte un cul-de-sac profond.

La *paroi postérieure* est plane et lisse.

Les *parois latérales* présentent en haut l'*orifice* évasé de la *trompe d'Eustache* (fig. 252, 8) ; cet orifice est situé à la hauteur de l'extrémité postérieure du cornet inférieur, en arrière de l'ouverture postérieure des fosses nasales, à $0^m,055$ environ de l'extrémité postérieure de l'ouverture nasale antérieure ; il en part une gouttière qui se porte en bas, en avant et en dedans à la partie supérieure du bord adhérent du voile du palais ; entre la trompe et la voûte du pharynx est une excavation assez profonde. En descendant sur la face latérale, on trouve l'excavation amygdalienne avec l'amygdale et le pilier postérieur du voile du palais, et plus bas encore le *repli pharyngo-épiglottique* dirigé en bas et en arrière des bords de l'épiglotte aux parties latérales du pharynx.

La *face antérieure* (fig. 250) présente de haut en bas trois ouvertures : 1° l'*ouverture postérieure des fosses nasales*, séparée en deux ouvertures quadrilatères par la cloison médiane ; au-dessous d'elle est la face postérieure du voile du palais ; 2° l'*isthme du gosier*, circonscrit par le voile du palais, les piliers antérieurs et la base de la langue rattachée à l'épiglotte par les replis glosso-épiglottiques ; 3° l'*ouverture supérieure du larynx* (fig. 259), ovalaire, à plan oblique en bas et en arrière, et circonscrite en avant par l'épiglotte, sur les côtés, par les replis aryténo-épiglottiques, en arrière par les sommets des cartilages aryténoïdes, que sépare une petite échancrure ; sur les côtés de cet orifice, se voient deux *gouttières* triangulaires, larges en haut, étroites en bas, comprises entre les muscles thyro-aryténoïdiens et crico-aryténoïdiens latéraux en dedans et la face interne du cartilage thyroïde en dehors ; elles sont quelquefois traversées obliquement par un pli dû au soulèvement de la muqueuse par le nerf laryngé supérieur ; ces gouttières et la saillie médiane qui les sépare, saillie due aux cartilages cricoïde et aryténoïde, représentent seules la paroi antérieure du pharynx.

La cavité pharyngienne peut être divisée, eu égard à ses connexions et à ses fonctions, en trois parties : 1° la première, partie nasale ou *arrière-cavité des fosses nasales*, est à peu près invariable comme forme et comme dimensions et sert au passage de l'air ; 2° la deuxième, partie buccale ou *gutturale*,

est susceptible des plus grandes variations de forme, de dimensions et de situation ; elle représente une sorte de carrefour commun au tube laryngo-nasal ou aérien d'une part, et au tube bucco-œsophagien ou alimentaire de l'autre ; cette cavité centrale communique avec l'arrière-cavité des fosses nasales par l'isthme pharyngo-nasal, avec le larynx par l'ouverture supérieure du larynx, avec la bouche par l'isthme du gosier, et chacun de ces orifices peut se fermer ou s'ouvrir pour laisser passer l'air ou les substances alimentaires ; 3° la troisième, ou portion *æsophagienne*, est située au-dessous de l'orifice supérieur du larynx ; elle ne peut subir que des variations de calibre ou des déplacements de totalité dus au déplacement même du larynx et sert exclusivement au passage des substances alimentaires.

III. *Structure.* — Le pharynx comprend une charpente musculaire, une muqueuse, des vaisseaux et des nerfs.

I. Muscles du pharynx

Ces muscles sont compris entre deux lames celluleuses. La lame externe, très mince, reçoit de l'apophyse styloïde et de l'aponévrose des muscles styliens quelques faisceaux qui maintiennent l'angle formé par la réunion des faces latérales et de la face postérieure du pharynx ; elle se continue avec l'aponévrose buccinato-pharyngienne. La lame interne, *aponévrose pharyngienne*, s'attache en haut à l'apophyse basilaire, en avant du long du cou, et au tubercule pharyngien (*aponévrose céphalo-pharyngienne*), à la face inférieure du rocher en avant du trou carotidien, à la suture pétro-sphénoïdale en dehors et en avant de la trompe d'Eustache (*aponévrose pétro-pharyngienne*) ; puis elle descend entre la muqueuse et les muscles et prend quelques insertions à la partie postérieure de la ligne mylo-hyoïdienne ; elle diminue d'épaisseur de haut en bas.

A. *Muscles constricteurs du pharynx.* — Ils sont au nombre de trois, appelés, suivant leur position, *supérieur*, *moyen* et *inférieur ;* ils s'engagent les uns dans les autres comme des cornets, de façon que le bord supérieur du constricteur moyen recouvre le bord inférieur du constricteur supérieur, tandis que son bord inférieur est recouvert par le bord supérieur du constricteur inférieur. Chacun d'eux se compose de deux moitiés, qui se réunissent en arrière sur la ligne médiane, en s'insérant à un raphé aponévrotique très marqué dans le tiers supérieur du pharynx ou en s'entre-croisant pour aller se fixer à l'aponévrose pharyngienne.

1° *Constricteur inférieur* (fig. 257, 3 ; fig. 258, 7). — Ce muscle a la forme d'un losange, dont l'angle inférieur serait arrondi et l'angle supérieur très aigu. Il s'attache par deux digitations : 1° à l'*arcade fibreuse*, qui réunit les *deux tubercules du cartilage thyroïde (muscle thyro-pharyngien)* ; 2° au *bord inférieur du cartilage cricoïde* sous l'articulation crico-thyroïdienne *(muscle crico-pharyngien)*. De là ses fibres se portent obliquement en haut et en dedans dans les trois quarts supérieurs du muscle et s'entre-croisent sur la ligne médiane avec celles du côté opposé, tandis que les fibres inférieures se continuent sans interruption d'un côté à l'autre et forment un demi-anneau de fibres circulaires à la partie inférieure du pharynx. Son angle supérieur recouvre l'angle inférieur du constricteur moyen.

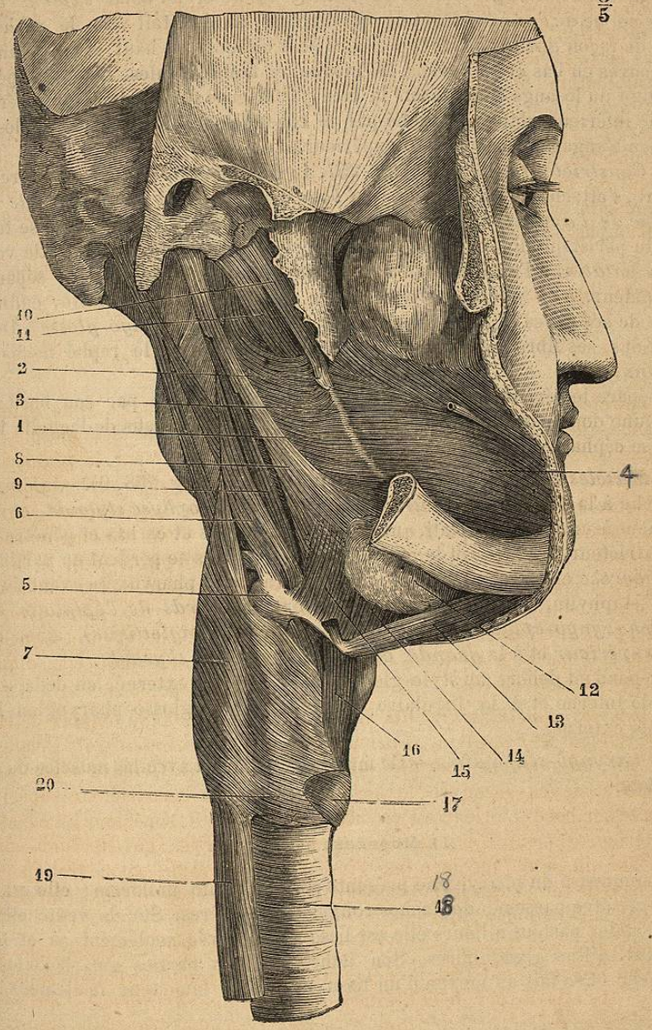

Fig. 258. — *Face latérale du pharynx* (*).

(*) 1) Constricteur supérieur. — 2) Crochet de l'aile interne de l'apophyse ptérygoïde. — 3) Aponévrose buccinato-pharyngienne. — 4) Buccinateur. — 5) Os hyoïde. — 6) Constricteur moyen. — 7) Constricteur inférieur. — 8) Stylo-glosse. — 9) Stylo-pharyngien. — 10) Péristaphylin externe. — 11) Péristaphylin interne. — 12) Glande sous-maxillaire. — 13) Ventre antérieur du digastrique. — 14) Mylo-hyoïdien. — 15) Hyo-glosse. — 16) Thyro-hyoïdien. — 17) Crico-thyroïdien. — 18) Trachée. — 19) Œsophage. — 20) Insertion du constricteur inférieur du cartilage cricoïde.