des bosselures. Elles se composent, comme l'intestin grêle, de trois tuniques : la séreuse, la tunique musculaire et la muqueuse.

1° La *Séreuse*, beaucoup plus incomplète que sur l'intestin grêle, sera décrite avec le péritoine.

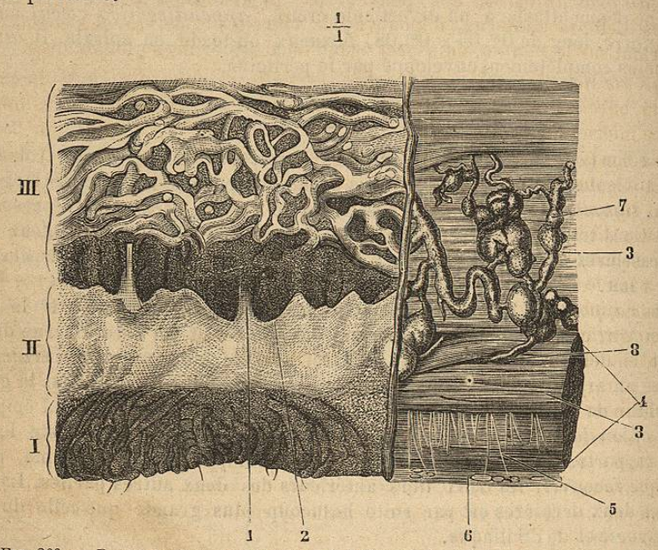

FIG. 266. — *Partie inférieure du rectum et de l'anus, incisée longitudinalement* (*).

2° La *Tunique musculaire* offre deux couches : des fibres longitudinales et des fibres circulaires : 1° *fibres longitudinales*. Ces fibres, sur le cœcum, le côlon ascendant et le côlon transverse, sont accumulées en trois bandes longitudinales, et il n'en reste plus que quelques-unes très clair-semées au niveau des bosselures; ces bandes sont plus courtes que la longueur du gros intestin ; au niveau du côlon descendant, elles se réduisent à deux, enfin, sur le rectum, elles entourent toute la périphérie de l'intestin, tout en laissant çà et là quelques lacunes. Quant à leur terminaison, elles se perdent en partie dans l'aponévrose pelvienne, en partie par de petits tendons élastiques (fig. 266, 5) qui traversent le sphincter externe pour se rendre dans le tissu cellulaire sous-cutané de l'anus (Luschka). Une partie de ces fibres rectales va former deux faisceaux aplatis, larges de $0^m,004$, situés sous le releveur de l'anus, et qui se rendent à la face antérieure du coccyx (*muscle recto-coccygien* de [Treitz); 2° *fibres circulaires*. Elles s'accumulent à la partie inférieure du rectum et constituent là un sphincter, *sphincter interne* (fig. 266,3), haut de $0^m,03$ et épais de $0^m,007$.

3° *Muqueuse*. — La muqueuse du gros intestin a une couleur jaune rou-

(*) (La muqueuse a été enlevée à droite.) — I. Peau de l'anus. — II. Partie anale de la muqueuse. — III. Muqueuse du rectum. — 1) Colonnes du rectum. — 2) Valvules et lacunes de Morgagni. — 3) Sphincter interne de l'anus. — 4) Sphincter externe. — 5) Tendons terminaux des fibres longitudinales. — 6) Tissu cellulaire sous-cutané du pourtour de l'anus. — 7) Plexus veineux sous-muqueux avec ses dilatations. — 8) Branches de communication des plexus sous-muqueux et des plexus veineux périrectaux. (D'après Luschka).

geâtre pâle. Elle présente des plis irréguliers, qui s'effacent par la distension; dans le cæcum et le côlon, elle offre des saillies longitudinales qui répondent au ligament du côlon, et des replis falciformes qui répondent aux sillons transversaux de la face externe; ces replis circonscrivent des enfoncements, *cellules du gros intestin*, qui peuvent par la distension former de véritables poches. Cette face interne, dépourvue de villosités et de valvules conniventes, a, surtout sur le rectum, un aspect criblé dû à des orifices glandulaires.

Valvule iléo-cæcale ou *de Bauhin*. — Cette valvule, examinée du côté du cæcum, offre deux lèvres saillantes : l'une supérieure, falciforme, plus longue; l'autre inférieure, demi-circulaire, plus courte ; elles interceptent une boutonnière à bords minces dirigée transversalement d'avant en arrière et dont les extrémités ou commissures donnent naissance à deux replis ou *freins*, appartenant surtout à la lèvre supérieure et se perdant sur les parois du gros intestin. Du côté de l'intestin grêle, cette valvule représente une sorte d'entonnoir dirigé en haut et à droite. Elle permet le passage des matières de l'intestin grêle dans le gros intestin et s'oppose au passage des matières du gros intestin dans l'intestin grêle, à moins que la pression ne soit trop forte. Elle est formée par une invagination de l'intestin grêle dans le gros intestin, mais seulement d'une partie de ses tuniques; chaque lèvre est formée par un repli de la muqueuse et par les fibres circulaires; les fibres longitudinales et la séreuse n'y prennent pas part.

Muqueuse du rectum. — La surface interne du rectum ne présente plus les cellules et les replis de la muqueuse du côlon ; mais on trouve à sa partie supérieure un plissement analogue à celui de l'estomac, et au niveau du sphincter interne des plis longitudinaux réguliers, donnant à la coupe de l'intestin un aspect étoilé. A la réunion du tiers moyen et du tiers inférieur se voit un pli transversal falciforme de la muqueuse, *valvule de Houston*.

Structure de la muqueuse du gros intestin. — La muqueuse du gros intestin comprend les mêmes couches que celle de l'intestin grêle : 1° l'*épithélium* est cylindrique ; 2° le *derme muqueux* ne présente pas de villosités ; cependant çà et là, surtout à la partie supérieure, on trouve quelques papilles. Les *glandes tubuleuses* y sont aussi nombreuses que dans l'intestin grêle, mais beaucoup plus volumineuses. Les *follicules clos* y sont plus nombreux ; on les trouve surtout accumulés en très grande quantité dans le cæcum et l'appendice iléo-cæcal, mais ils n'y présentent pas la forme de plaques de Payer; 3° la *couche musculaire de la muqueuse*, et 4° le *tissu cellulaire sous-muqueux* n'offrent rien de particulier.

Vaisseaux et nerfs du gros intestin. — Les *artères* viennent pour le cæcum, le côlon ascendant et la moitié droite du côlon transverse, de la mésentérique supérieure; pour la moitié gauche du côlon transverse, le côlon descendant et le rectum, de la mésentérique inférieure. Elles ont du reste la même disposition que dans l'intestin grêle. Les *veines* suivent les artères. Les *lymphatiques* ont la même disposition que dans l'intestin grêle, sauf leur développement moins considérable. Les *nerfs* viennent du grand sympathique, et pour le rectum, en outre, du plexus sacré. Ils présentent, comme pour l'intestin grêle, les deux plexus sous-muqueux et myentérique avec leurs ganglions.

§ VII. — Anus

L'anus, orifice inférieur du canal alimentaire, est une ouverture circulaire située à $0^m,03$ en avant et au-dessus du coccyx sur la ligne médiane. A l'état d'occlusion, elle a des plis radiés qui s'effacent par la distension. La peau;

pourvue de poils chez l'homme, s'enfonce par cette ouverture pour se continuer avec la muqueuse jusqu'à une hauteur de $0^m,008$ à $0^m,015$ au-dessus de l'orifice anal ; elle a des caractères particuliers (*muqueuse anale*, fig. 266, II); à ce niveau, elle est séparée de la muqueuse rectale par une ligne formée par des replis à concavité supérieure, qui interceptent de petits culs-de-sac ouverts en haut, *sinus de Morgagni* (2) ; de cette ligne descendent sept ou huit saillies rugueuses, verticales, qui se perdent au-dessus de l'anus, colonnes du rectum (1). Cette muqueuse anale est mince, humide, molle, de couleur bleuâtre ou rouge-vif; cependant elle n'a pas tout à fait l'aspect d'une muqueuse et elle reste toujours plus sèche et plus dure que la muqueuse rectale. En effet, ce n'est que la peau légèrement modifiée, comme le prouve sa structure : elle a un épithélium pavimenteux ; elle possède des papilles, de grosses glandes sébacées et est tout à fait dépourvue de glandes de Lieberkühn.

Vaisseaux et nerfs. — Les *artères* de l'anus viennent des artères hémorrhoïdales. Les *veines* forment un plexus interne sous-muqueux à mailles longitudinales (fig. 266, 7) et un plexus externe situé dans le tissu cellulaire qui entoure le sphincter externe. Ces deux plexus, qui présentent à l'état normal des dilatations et des étranglements, communiquent par des branches anastomotiques (8) qui traversent les fibres du sphincter. De ces deux plexus partent des veines qui suivent les artères et dont les anastomoses font communiquer le système de la veine porte et le système veineux général. Les *lymphatiques* profonds vont aux ganglions pelviens, ceux du réseau sous-cutané aux ganglions inguinaux. Les *nerfs* viennent du plexus sacré et du grand sympathique.

A la partie inférieure du rectum et à l'anus vient s'annexer un appareil musculaire strié, composé de deux muscles : le sphincter externe et le releveur de l'anus ; ces deux muscles seront décrits avec les muscles du périnée. 2-29-92

ARTICLE II — ANNEXES DU CANAL ALIMENTAIRE

§ I — Dents

Les dents sont au nombre de seize pour chaque mâchoire chez l'adulte *(dents permanentes)*; dans le jeune âge, il n'en existe que dix à chaque mâchoire *(dents temporaires)*. Ce nombre est sujet à varier, soit en plus, soit en moins, dans les cas d'anomalie.

Caractères généraux (fig. 267). — Chaque dent se compose de deux parties : 1° une partie implantée presque en totalité dans l'alvéole du maxillaire, *racine* de la dent; 2° une partie libre, qui déborde l'alvéole, *couronne* de la dent ; un rétrécissement, *collet* de la dent (D), sépare la couronne de la racine. La racine peut être simple ou multiple. Le centre de la dent est occupé par une cavité, *cavité dentaire* (C), qui reproduit la forme même de la dent et s'ouvre par un canal à l'extrémité de la racine; cette cavité contient une substance molle, la *pulpe dentaire*, continue avec le périoste qui tapisse l'alvéole; ce périoste *alvéolo-dentaire*, à partir du bord alvéolaire, prend des caractères particuliers, et constitue, en s'unissant à la muqueuse buccale, un repli fibro-muqueux, la *gencive*, qui s'applique étroitement sur le collet de la dent et sur les parties voisines de la couronne et de la racine, de telle façon que pour chaque dent le bord libre de la gencive est concave.

Conformation extérieure. — On divise les dents, d'après leur forme, en

incisives, canines, petites et grosses molaires, et la *formule dentaire* [1] de l'homme peut être représentée ainsi :

$$32 = \frac{3\text{ gr. M.}}{3\text{ gr. M.}} + \frac{2\text{ p. M.}}{2\text{ p. M.}} + \frac{1\text{ C.}}{1\text{ C.}} + \frac{4\text{ I.}}{4\text{ I.}} + \frac{1\text{ C.}}{1\text{ C.}} + \frac{2\text{ p. M.}}{2\text{ p. M.}} + \frac{3\text{ gr. M.}}{3\text{ gr. M.}}$$

A. *Incisives* — La *couronne* est cunéiforme, vue de profil ; de face elle a la forme d'un ciseau à cause de la plus grande largeur de son bord libre ; ce bord libre est tranchant et présente, quand il n'est pas usé, trois dentelures, dont la moyenne est la plus saillante ; la face antérieure est convexe, la postérieure concave ; sur chacune d'elles le collet a sa convexité tournée du côté de la racine ; les faces latérales sont triangulaires. La *racine* est simple, conique, comprimée latéralement, et quelquefois on y trouve de chaque côté un sillon vertical, trace de la bifidité que présente parfois son sommet. Sa longueur est à la hauteur de la couronne : : 3 : 2. Les incisives sont dirigées obliquement en avant par leur bord tranchant. Les incisives supérieures moyennes sont les plus larges; après elles viennent par ordre de décroissance les incisives supérieures latérales, les incisives inférieures latérales et les incisives inférieures moyennes, qui sont les plus petites. Le bord libre des incisives latérales est ordinairement plus arrondi que celui des incisives moyennes.

B. *Canines (laniaires, unicuspidées.)* — La *couronne*, très épaisse d'avant en arrière, a une forme pyramidale et se termine par une pointe mousse ; le collet se comporte comme pour les incisives. La *racine* est simple, conique, comprimée latéralement et pourvue de deux sillons latéraux ; elle a au moins le double de la hauteur de la couronne. Les canines supé-

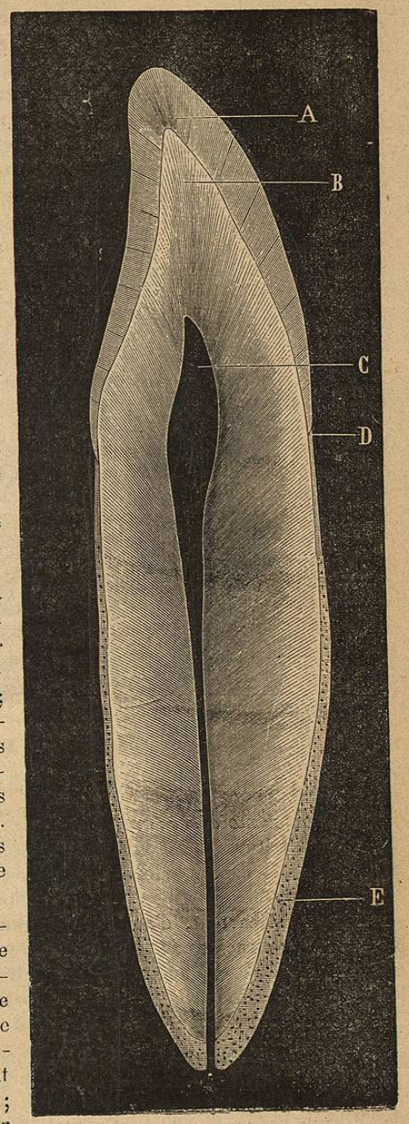

Fig. 267.
Coupe longitudinale d'une dent incisive (*).

(1) On appelle *formule dentaire* l'expression abrégée du nombre et de la répartition des dents.

(*) A. Émail. — B. Ivoire. — C. Cavité dentaire. — D. Collet de la dent. — E. Cément. — (D'après E. Magitot).