pourvue de poils chez l'homme, s'enfonce par cette ouverture pour se continuer avec la muqueuse jusqu'à une hauteur de $0^m,008$ à $0^m,015$ au-dessus de l'orifice anal ; elle a des caractères particuliers (*muqueuse anale*, fig. 266, II); à ce niveau, elle est séparée de la muqueuse rectale par une ligne formée par des replis à concavité supérieure, qui interceptent de petits culs-de-sac ouverts en haut, *sinus de Morgagni* (2) ; de cette ligne descendent sept ou huit saillies rugueuses, verticales, qui se perdent au-dessus de l'anus, colonnes du rectum (1). Cette muqueuse anale est mince, humide, molle, de couleur bleuâtre ou rouge-vif; cependant elle n'a pas tout à fait l'aspect d'une muqueuse et elle reste toujours plus sèche et plus dure que la muqueuse rectale. En effet, ce n'est que la peau légèrement modifiée, comme le prouve sa structure : elle a un épithélium pavimenteux ; elle possède des papilles, de grosses glandes sébacées et est tout à fait dépourvue de glandes de Lieberkühn.

Vaisseaux et nerfs. — Les *artères* de l'anus viennent des artères hémorrhoïdales. Les *veines* forment un plexus interne sous-muqueux à mailles longitudinales (fig. 266, 7) et un plexus externe situé dans le tissu cellulaire qui entoure le sphincter externe. Ces deux plexus, qui présentent à l'état normal des dilatations et des étranglements, communiquent par des branches anastomotiques (8) qui traversent les fibres du sphincter. De ces deux plexus partent des veines qui suivent les artères et dont les anastomoses font communiquer le système de la veine porte et le système veineux général. Les *lymphatiques* profonds vont aux ganglions pelviens, ceux du réseau sous-cutané aux ganglions inguinaux. Les *nerfs* viennent du plexus sacré et du grand sympathique.

A la partie inférieure du rectum et à l'anus vient s'annexer un appareil musculaire strié, composé de deux muscles : le sphincter externe et le releveur de l'anus ; ces deux muscles seront décrits avec les muscles du périnée. 2-29-92

ARTICLE II — ANNEXES DU CANAL ALIMENTAIRE

§ I — Dents

Les dents sont au nombre de seize pour chaque mâchoire chez l'adulte *(dents permanentes)*; dans le jeune âge, il n'en existe que dix à chaque mâchoire *(dents temporaires)*. Ce nombre est sujet à varier, soit en plus, soit en moins, dans les cas d'anomalie.

Caractères généraux (fig. 267). — Chaque dent se compose de deux parties : 1° une partie implantée presque en totalité dans l'alvéole du maxillaire, *racine* de la dent; 2° une partie libre, qui déborde l'alvéole, *couronne* de la dent ; un rétrécissement, *collet* de la dent (D), sépare la couronne de la racine. La racine peut être simple ou multiple. Le centre de la dent est occupé par une cavité, *cavité dentaire* (C), qui reproduit la forme même de la dent et s'ouvre par un canal à l'extrémité de la racine; cette cavité contient une substance molle, la *pulpe dentaire*, continue avec le périoste qui tapisse l'alvéole; ce périoste *alvéolo-dentaire*, à partir du bord alvéolaire, prend des caractères particuliers, et constitue, en s'unissant à la muqueuse buccale, un repli fibro-muqueux, la *gencive*, qui s'applique étroitement sur le collet de la dent et sur les parties voisines de la couronne et de la racine, de telle façon que pour chaque dent le bord libre de la gencive est concave.

Conformation extérieure. — On divise les dents, d'après leur forme, en

incisives, canines, petites et grosses molaires, et la *formule dentaire* [1] de l'homme peut être représentée ainsi :

$$32 = \frac{3\text{ gr. M.}}{3\text{ gr. M.}} + \frac{2\text{ p. M.}}{2\text{ p. M.}} + \frac{1\text{ C.}}{1\text{ C.}} + \frac{4\text{ I.}}{4\text{ I.}} + \frac{1\text{ C.}}{1\text{ C.}} + \frac{2\text{ p. M.}}{2\text{ p. M.}} + \frac{3\text{ gr. M.}}{3\text{ gr. M.}}$$

A. *Incisives* — La *couronne* est cunéiforme, vue de profil ; de face elle a la forme d'un ciseau à cause de la plus grande largeur de son bord libre ; ce bord libre est tranchant et présente, quand il n'est pas usé, trois dentelures, dont la moyenne est la plus saillante ; la face antérieure est convexe, la postérieure concave ; sur chacune d'elles le collet a sa convexité tournée du côté de la racine ; les faces latérales sont triangulaires. La *racine* est simple, conique, comprimée latéralement, et quelquefois on y trouve de chaque côté un sillon vertical, trace de la bifidité que présente parfois son sommet. Sa longueur est à la hauteur de la couronne : : 3 : 2. Les incisives sont dirigées obliquement en avant par leur bord tranchant. Les incisives supérieures moyennes sont les plus larges; après elles viennent par ordre de décroissance les incisives supérieures latérales, les incisives inférieures latérales et les incisives inférieures moyennes, qui sont les plus petites. Le bord libre des incisives latérales est ordinairement plus arrondi que celui des incisives moyennes.

B. *Canines (laniaires, unicuspidées.)* — La *couronne*, très épaisse d'avant en arrière, a une forme pyramidale et se termine par une pointe mousse ; le collet se comporte comme pour les incisives. La *racine* est simple, conique, comprimée latéralement et pourvue de deux sillons latéraux ; elle a au moins le double de la hauteur de la couronne. Les canines supé-

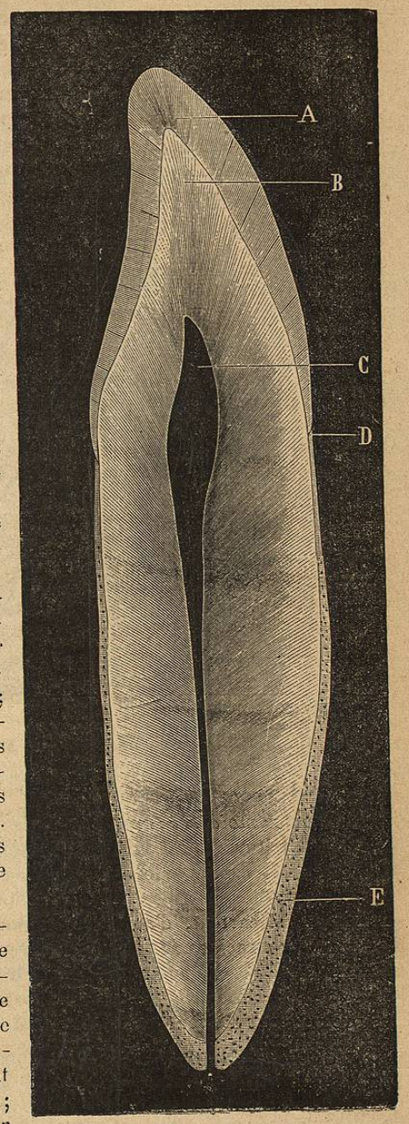

Fig. 267.
Coupe longitudinale d'une dent incisive (*).

(1) On appelle *formule dentaire* l'expression abrégée du nombre et de la répartition des dents.

(*) A. Émail. — B. Ivoire. — C. Cavité dentaire. — D. Collet de la dent. — E. Cément. — (D'après E. Magitot).

rieures sont plus longues ; les inférieures ont la pointe plus saillante et quelquefois une racine demi-bifide.

C. *Petites molaires (bicuspidées).* — La *couronne* est un peu comprimée latéralement; leur surface triturante est pourvue de deux tubercules, dont l'externe est plus considérable ; le collet est horizontal. La *racine* est conique, en général simple, mais creusée de chaque côté d'un sillon profond et souvent bifide à son extrémité. Leur longueur n'atteint jamais le double de la hauteur de la couronne. Dans les petites molaires supérieures la séparation des deux tubercules est plus profonde ; la deuxième a souvent deux racines.

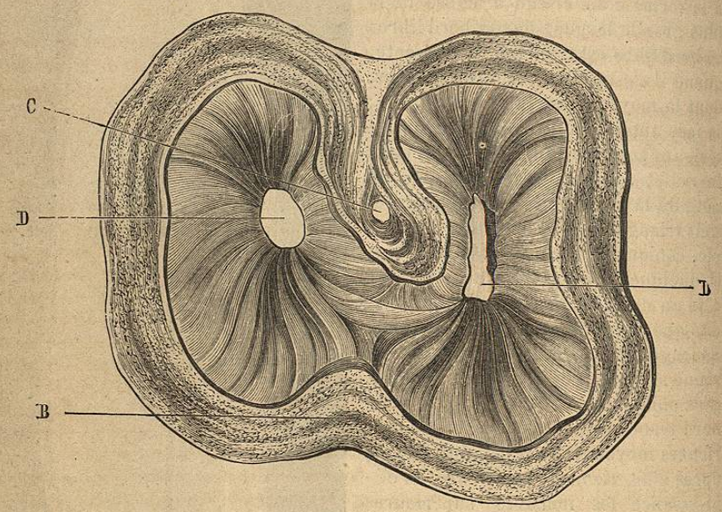

Fig. 268. — *Coupe transversale d'une molaire* (*).

D. *Grosses molaires (multicuspidées).* — La *couronne* est épaisse, cubique; la surface triturante est large et présente quatre tubercules (et quelquefois cinq), séparés par un sillon crucial. Le collet est horizontal. La *racine*, multiple, est double ou triple, et la direction de ses branches varie ; tantôt leurs extrémités s'écartent, d'autres fois elles se rapprochent *(dents barrées)*. La longueur des racines ne dépasse guère la hauteur de la couronne. A la mâchoire supérieure les grosses molaires diminuent de grosseur de la première à la troisième; la première est la plus forte de toutes. A la mâchoire inférieure les racines sont souvent au nombre de deux seulement.

Arcades dentaires. — Les dents forment par leur réunion deux rangées, *arcades dentaires*, correspondant aux bords alvéolaires des deux mâchoires. Ces arcades n'ont pas toutes les deux la même courbure, les incisives supérieures dépassant en avant les inférieures. Chaque arcade présente une face antérieure convexe et une face postérieure concave; sur ses deux faces se voient les fissures interdentaires, plus ou moins larges suivant les individus ;

(*) B, Émail. — C. D. Cavité dentaire. — (D'après E. Magitot).

le bord adhérent ou alvéolaire est festonné, aspect dû à la disposition du bord libre des gencives ; le bord libre, simple en avant jusqu'à la canine, est double sur les côtés et se compose de deux lèvres, une lèvre externe, plus tranchante en haut, une lèvre interne, plus tranchante en bas, séparées par une gouttière dont la partie la plus large correspond à la première grosse molaire. Les arcades s'engrènent de façon que les tubercules de la lèvre externe de l'arcade supérieure sont reçus dans la gouttière de l'arcade inférieure.

Structure. — Les dents se composent de parties dures et de parties molles.

A. *Parties dures.* — Ce sont l'ivoire, l'émail et le cément.

1° *Ivoire* ou *dentine* (fig. 267, T). — L'ivoire forme la masse principale de la dent et occupe aussi bien la couronne que la racine ; c'est dans son centre qu'est creusée la cavité dentaire. C'est une substance blanc jaunâtre, translucide, plus dure que le tissu osseux compacte. Il présente quelquefois une sorte de stratification, indiquée par des lignes courbes parallèles aux contours de la couronne et visibles sur des coupes transversales.

L'ivoire se compose d'une *substance fondamentale* homogène parcourue par des canalicules, *canalicules dentaires*. Ceux-ci, larges de 0mm,002 en moyenne, vont de la face interne à la face externe de l'ivoire, en suivant un trajet légèrement onduleux, tout en restant parallèles les uns avec les autres. Nés d'un orifice qui s'ouvre sur la paroi de la cavité dentaire, ils se bifurquent un certain nombre de fois, de sorte que d'un seul canalicule primitif il peut en naître jusqu'à dix ou seize. Ces canalicules secondaires, arrivés à la périphérie de l'ivoire, se ramifient de nouveau et s'anastomosent, pour se terminer enfin, soit dans l'intérieur de l'émail et du cément de la façon qui sera décrite plus loin, soit dans la *couche interglobulaire* de l'ivoire. Cette couche, située à la périphérie de l'ivoire, présente des cavités irrégulières limitées par des prolongements globulaires de l'ivoire; ce sont les *espaces interglobulaires de Czermak*. Ces cavités, très variables comme grandeur et comme forme suivant les individus, sont en général plus petites dans la racine que dans la couronne. Les canalicules dentaires ont une mince paroi propre, distincte de la substance fondementale ambiante. Ils contiennent des fibres particulières, fines et molles, *fibres dentaires*, prolongements des cellules dentaires, et très probablement en connexion avec les tubes nerveux terminaux de la pulpe. Dans les espaces interglobulaires se trouve une substance molle, sur la nature de laquelle on n'est pas encore fixé, mais qui pourrait bien être de nature nerveuse, car cette couche périphérique de l'ivoire jouit d'une sensibilité extrême.

2° *Émail* (fig. 268, A). — L'émail revêt toute la partie de l'ivoire qui correspond à la couronne ; très épais au niveau de la surface triturante, il s'amincit assez brusquement pour s'arrêter au collet de la dent par un bord souvent dentelé. C'est une substance blanc bleuâtre, excessivement dure, à cassure fibreuse; sa surface, qui paraît lisse à l'œil nu, est en réalité couverte d'aspérités fines, linéaires.

L'émail se compose de fibres, à quatre, cinq ou six pans, *prismes de l'émail*, de 0mm,004 de largeur environ. Ces prismes, probablement pleins, sont dentelés et offrent des stries transversales et des varicosités ; ils sont intimement soudés les uns avec les autres et forment ainsi des couches dont les fibres sont parallèles, tandis que les couches elles-mêmes s'entre-croisent à angle aigu. La coupe de l'émail a un aspect strié, dû à ce que les fibres sont vues, tantôt suivant leur longueur, tantôt suivant leur épaisseur.

L'émail présente à sa partie la plus rapprochée de l'ivoire des *cavités* allongées, irrégulières, dans lesquelles viennent se terminer une partie des canalicules dentaires. D'autres cavités existent encore dans l'émail, mais ne sont que de simples fentes existant entre les prismes et qui n'ont aucune communication avec les canalicules dentaires. L'émail

est recouvert à sa surface par une membrane amorphe très mince ($0^{mm},001$), *cuticule de l'email*, à peu près inattaquable par tous les réactifs.

3° *Cément* (fig. 267, E). — Le cément ou *substance ostéoïde* revêt toute la racine de la dent, dont il forme même seul le sommet; du côté de la couronne il recouvre un peu l'origine de l'émail. Sa face externe, inégale, est en rapport avec le périoste alvéolo-dentaire et la gencive; sa face interne est intimement unie à l'ivoire.

Il a essentiellement la structure de l'os. Il se compose d'une substance osseuse fondamentale, dans laquelle se trouvent des corpuscules osseux un peu plus volumineux que les corpuscules osseux ordinaires. Il ne contient qu'exceptionnellement des canalicules de Havers et des vaisseaux.

Composition chimique des dents. — Sauf l'émail, qui est une production épithéliale, les dents peuvent être rapprochées des os. Le cément a la même composition; quant à l'ivoire, s'il est plus pauvre en matière organique, cela tient sans doute à la faible quantité de parties molles qu'il contient. L'*émail* ne contient que des traces d'eau et à peine 4 0/0 de substance organique, ne donnant pas de colle. Les cendres contiennent 4 à 9 0/0 de carbonate de chaux, 81 à 90 0/0 de phosphate de chaux, 4 0/0 de fluorure de calcium, 1 à 2 0/0 de phosphate de magnésie.

B. *Parties molles.* — Ce sont le périoste alvéolo-dentaire, la pulpe dentaire et les gencives.

1° Le *périoste alvéolo-dentaire* adhère intimement à la racine; sauf sa mollesse plus grande, il ressemble au périoste ordinaire.

2° *Pulpe* ou *bulbe dentaire.* — C'est un petit bourgeon qui remplit complètement la cavité dentaire et qu'un pédicule mince, traversant le canal de la racine, rattache au périoste alvéolo-dentaire. Sa substance, molle, rougeâtre, intimement adhérente à la face interne de l'ivoire, se compose d'un tissu fondamental fibrillaire rapproché du tissu connectif embryonnaire. Sa surface est tapissée par plusieurs couches de cellules cylindriques; les plus superficielles, *cellules dentaires* ou *odontoblastes*, envoient dans les canalicules de l'ivoire des prolongements fins, qui constituent les *fibres dentaires*.

Les *vaisseaux* de la pulpe dentaire sont nombreux et forment un réseau de capillaires dans toute la masse du bulbe. Les lymphatiques y sont inconnus. Les *nerfs* y sont très nombreux; arrivés dans la pulpe, ils se ramifient en un plexus serré, d'où partent des fibres dont la terminaison est encore inconnue.

3° *Gencives.* — Les gencives représentent cette portion de la muqueuse buccale qui revêt le bord alvéolaire des mâchoires et entoure le collet des dents. Leur tissu, rougeâtre, vasculaire, paraît dur au toucher à cause de la résistance des parties sous-jacentes. A leur niveau, le derme de la muqueuse porte de grosses papilles et est tapissé par un épithélium pavimenteux; elles sont dépourvues de glandes.

Pour la dentition temporaire et le développement des dents, voy. *Développement*.

§ II — Glandes salivaires

On décrit, sous le nom commun de *glandes salivaires*, trois glandes ou masses glanduleuses paires, la parotide, la sous-maxillaire et la sublinguale.

Toutes ces glandes sont des *glandes en grappe* composées; leurs lobules sont constitués par des culs-de-sac ou *acini* présentant une membrane propre et un épithélium glandulaire polygonal; les conduits excréteurs sont tapissés par un épithélium cylindrique. Toutes ces glandes reçoivent des filets nerveux sympathiques provenant des plexus qui accompagnent les artères; on trouve sur leur trajet de petits glanglions microscopiques [1].

I. PAROTIDE (fig. 269, A, 1)

La parotide (παρά, auprès; οὖς, ὠτός, oreille) est située en arrière de la branche de la mâchoire inférieure, en avant et au-dessous du conduit auditif externe, en avant de l'apophyse mastoïde et du bord antérieur du sterno-mastoïdien. Elle atteint en haut l'arcade zygomatique; en bas elle dépasse de $0^{m},02$ l'angle de la mâchoire; en avant elle empiète sur le masséter. Sa hauteur est de $0^{m},065$ environ sur $0^{m},025$ d'épaisseur. Son poids est de 25 grammes en moyenne. Elle a la forme d'un coin à base quadrangulaire un peu convexe et dont le sommet s'enfonce dans une excavation, *excavation carotidienne* ou *fosse rétro-maxillaire*, sur laquelle elle se moule.

Rapports. — Sa face externe est recouverte par l'aponévrose parotidienne. En arrière elle répond au conduit auditif externe cartilagineux, à l'apophyse styloïde et au bord inférieur de l'apophyse mastoïde, enfin au ventre postérieur du digastrique et au sterno-mastoïdien, entre lesquels elle envoie souvent un prolongement. En avant, elle embrasse le bord postérieur du masséter et de la branche de la mâchoire; plus profondément elle répond au muscle stylo-pharyngien, au ligament stylo-maxillaire et à une lame fibreuse qui la sépare de l'artère carotide interne et de la veine jugulaire interne. En dedans elle est creusée d'une gouttière et souvent d'un canal complet pour l'artère carotide externe; les branches fournies dans ce trajet par cette artère sont donc plus ou moins complètement enclavées dans le tissu de la glande. Il en est de même du nerf facial, qui traverse la glande ainsi que le nerf temporal superficiel du maxillaire inférieur. On trouve en outre dans l'épaisseur de la glande, mais superficiellement, de petits ganglions lymphatiques, qui se distinguent des lobules glandulaires par leur couleur rouge.

La parotide est enveloppée par une capsule fibreuse résistante, qui envoie des cloisons entre les lobules et les lobes. Sa substance a une couleur gris rosé. Les cellules glandulaires de ses acini ne contiennent pas de mucine, à l'inverse des deux autres glandes salivaires.

[1] Pflüger a décrit la terminaison des nerfs dans les glandes salivaires. D'après lui, les fibrilles nerveuses terminales se continueraient avec la cellule épithéliale glandulaire (noyau et protoplasma), qui serait en quelque sorte une véritable formation nerveuse. Les résultats de Pflüger sont niés par la plupart des histologistes.

Des recherches récentes de Pflüger, Gianuzzi, Heidenhain, Ranvier, faites principalement sur la glande sous-maxillaire, ont montré que les cellules glandulaires des acini sont de deux espèces. Les unes, *cellules muqueuses*, ont un contenu homogène, clair, fortement réfringent; les autres, *cellules à protoplasma*, ont un contenu granuleux foncé, qui masque en partie les contours et le noyau de la cellule. Quand la glande est restée à l'état de repos, les acini sont remplis de cellules muqueuses et les cellules à protoplasma paraissent refoulées à la périphérie de l'acinus sous forme d'un croissant (*demi-lune* de Gianuzzi); lorsque la glande a été excitée (excitation de la corde du tympan), les cellules muqueuses disparaissent, et les acini sont remplis de cellules à protoplasma. Il est probable que ces deux aspects correspondent simplement à des états fonctionnels différents des mêmes cellules glandulaires.

On a décrit dans ces derniers temps, pour les glandes salivaires, des canalicules secréteurs capillaires analogues à ceux qui ont été trouvés dans le foie et dans le pancréas.

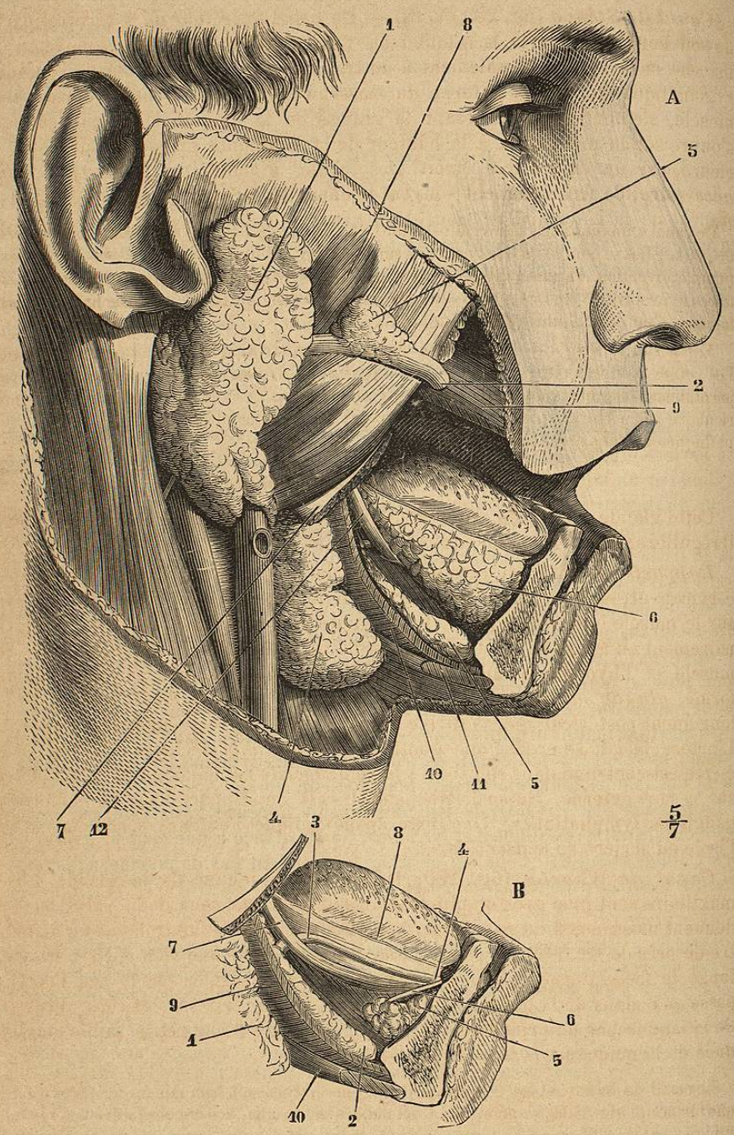

FIG. 269. — *Glandes salivaires* (*).

(*) A. 1) Parotide. — 2) Canal de Sténon. — 3) Parotide accessoire. — 4) Glande sous-maxillaire. — 5) Son prolongement antérieur. — 6) Glandes sublinguales. — 7) Maxillaire inférieur coupé en avant du masséter. — 8) Masséter. — 9) Buccinateur, enlevé en partie. — 10) Mylo-hyoïdien. — 11) Digastrique. — 12) Nerf lingual.

B. (La glande sous-maxillaire a été en partie enlevée). — 1) Glande sous-maxillaire. — 2) Son pro-

Canal de Sténon (fig. 269, A, 2). — Le canal excréteur de la carotide part de son bord antérieur à la réunion du tiers supérieur et du tiers moyen ; il marche ensuite transversalement à un travers de doigt au-dessous de l'arcade zygomatique sur la face externe du masséter et, arrivé au bord antérieur du muscle, s'enfonce en traversant la graisse de la joue et le buccinateur, et s'ouvre sur la muqueuse, à la hauteur de la deuxième grosse molaire supérieure, par un orifice très étroit. Des lobules glandulaires isolés *(parotide accessoire*, 3*)* accompagnent souvent le canal de Sténon.

Ce canal a un diamètre d'environ $0^m,006$, et ses parois ont une épaisseur d'à peu près $0^m,001$. Elles se composent des couches suivantes en allant de dehors en dedans : 1° une tunique adventice, fibreuse, qui se perd dans l'aponévrose du buccinateur ; 2° une tunique fibreuse propre ; 3° une couche annulaire de fibres élastiques ; 4° une membrane propre tapissée d'un épithélium cylindrique.

Vaisseaux et nerfs. — Les *artères* viennent de la carotide externe et de ses branches. Les *veines* n'offrent rien de particulier. Les *lymphatiques* vont les uns aux ganglions parotidiens, les autres aux ganglions sous-maxillaires. Les *nerfs* sont fournis par l'auriculaire antérieur du plexus cervical, par des filets du facial et par des branches sympathiques accompagnant les artères.

II, GLANDE SOUS-MAXILLAIRE (fig. 269, A, 4)

Cette glande est située dans la région sus-hyoïdienne. Sa forme est assez irrégulière ; son poids est d'environ 6 grammes.

Rapports. — Elle est recouverte par la peau, le peaucier et l'aponévrose cervicale et, en haut, cachée en partie par le maxillaire inférieur. Elle repose sur le muscle hyo-glosse, dans la concavité du digastrique ; elle dépasse ordinairement en avant le bord postérieur du mylo-hyoïdien, et envoie entre ce muscle et l'hyo-glosse un prolongement volumineux, très variable comme forme, *glande salivaire interne* (fig. 269, A, 5). Sappey décrit aussi un prolongement postérieur qui se dirige vers la dernière grosse molaire inférieure. L'artère faciale se creuse une gouttière à sa partie postérieure et quelquefois même est contenue dans son tissu ; la veine faciale est en avant de la glande et sur sa face externe. Superficiellement elle est en rapport avec de nombreux ganglions lymphatiques. Une loge aponévrotique l'entoure complètement et l'isole en arrière de la parotide.

Canal de Wharton (fig. 269, B, 3). — Les lobules de la glande sous-maxillaire sont plus gros et plus lâchement unis que ceux de la parotide. Ils donnent naissance à un canal excréteur long de $0^m,065$ environ sur un diamètre de près de $0^m,002$. Ce canal passe entre le mylo-hyoïdien et l'hyo-glosse, longe la face interne de la mâchoire, croise l'anse formée par le nerf lingual, passe en dedans de la glande sublinguale, et va s'ouvrir sur les côtés du frein de la langue par un orifice étroit, située au centre d'une petite saillie ombiliquée de la muqueuse *(ostiolum umbilicale)*.

Le canal de Wharton est très extensible et ses parois sont très minces, de sorte qu'il a une forme aplatie. Elles se composent, de dehors en dedans, des couches suivantes : 1° une tunique externe fibreuse de tissu connectif ordinaire ; 2° une couche de fibres musculaires lisses longitudinales (elles ne sont pas admises par tous les auteurs) ; 3° une couche

longement. — 3) Canal de Wharton. — 4) Son embouchure. — 5) Partie antérieure de la glande sublinguale. — 6) Canal de Bartholin. — 7) Nerf lingual. — 8) Coupe de la muqueuse linguale. — 9) Mylo-hyoïdien. — 10) Digastriqu