antérieur du foie qu'il déborde et qui répond à l'union des cartilages des huitième et neuvième côtes droites; 2° un *corps*, et 3° un *col* recourbé en S et séparé du corps et du canal cystique par des étranglements. Sa capacité moyenne est de 30 grammes de liquide. La vésicule biliaire peut manquer dans quelques cas d'anomalie.

Le *canal cystique* (fig. 270, 10), qui fait suite au col de la vésicule, est situé dans l'épiploon gastro-hépatique : il se dirige en bas et à gauche, et après un trajet de $0^m,03$ va se réunir à angle aigu au canal hépatique. Il est un peu moins volumineux que ce dernier.

L'épaisseur des parois de la vésicule est de $0^m,001$ à $0^m,002$. A l'intérieur, sa muqueuse, d'une couleur gris pâle à l'état normal, est ordinairement colorée sur le cadavre en jaune ou en vert par la bile. Elle offre des *plis* très fins et nombreux, qui dessinent à sa surface un treillis élégant et ne disparaissent pas par la distension. Ce treillis disparaît dans le canal cystique; mais en revanche on y trouve des plis transversaux et obliques valvulaires, en nombre variable; un repli plus considérable, *valvule de Heister*, simple ou double, transversal ou spiralé, sépare le canal cystique du col de la vésicule.

La vésicule biliaire comprend de dedans en dehors les tuniques suivantes : 1° un épithélium formé par une couche simple de *cellules épithéliales cylindriques* très allongées et présentant à leur face libre un rebord épaissi et strié comme celui des cellules cylindriques de l'intestin grêle; 2° le *derme* de la muqueuse, formé de couches alternatives de *tissu connectif* et de *fibres lisses* entre-croisées, qui constituent près du col une sorte de *sphincter*; 3° une tunique *fibreuse* rattachant le vésicule au tissu hépatique ou au péritoine; c'est dans cette couche que Luschka a trouvé des tubes en cæcum anastomosés qui sont probablement des restes de l'état fœtal; 4° la tunique *péritonéale* sur la face libre de la vésicule. Le canal cystique a la structure du canal hépatique. On trouve dans la vésicule quelques glandes en grappe.

3° *Canal cholédoque.* — Ce canal, constitué par la réunion des canaux cystiques et hépatique, semble plutôt continuer ce dernier, dont il a le calibre. Il se dirige en bas, à droite et en arrière dans l'épaisseur de l'épiploon gastro-hépatique, en avant de la veine porte, passe en arrière du duodénum, puis entre sa deuxième portion et le pancréas; après un trajet de $0^m,06$ en moyenne, il s'accole au canal pancréatique, traverse obliquement avec lui les parois du duodénum dans une longueur de $0^m,015$ et vient s'ouvrir sur l'ampoule de Vater, à la partie inférieure et interne de la deuxième portion. Le canal cholédoque ne présente à son intérieur ni plis ni valvules, mais une très grande quantité de *fossettes* analogues à celles du canal hépatique. A la réunion des canaux cystique et hépatique, la muqueuse de ces conduits forme une sorte d'*éperon* plus ou moins long, faisant saillie du côté du canal cholédoque.

Ce canal a la même structure que le canal hépatique. Des *fibres lisses* sont admises par plusieurs anatomistes dans les canaux cholédoque et cystique.

Vaisseaux et nerfs. — L'*artère hépatique*, très grêle eu égard au volume du foie, est située dans le sillon transverse, en arrière de la veine porte (fig. 270, 19). Ses divisions accompagnent les branches de la veine porte avec les canaux biliaires. Outre les *rameaux lobulaires*, déjà vus à propos des lobules hépatiques, l'artère hépatique fournit : 1° des rameaux excessivement nombreux aux parois et aux glandes des canalicules biliaires, *rameaux canaliculaires;* 2° des rameaux flexueux à la séreuse, *rameaux capsulaires*, anastomosés avec les vaisseaux voisins (artères mammaires, phréniques, etc.); 3° des rameaux aux parois de la veine porte, *rameaux vasculaires.*

La *veine porte*, après sa division en deux branches dans le sillon transverse, se rami-

fie dichotomiquement dans le tissu du foie (fig. 274, VP), accompagnée par le prolongement de la capsule de Glisson. La direction transversale de ses branches et leur affaissement après la section les font distinguer immédiatement des veines hépatiques. Elles n'ont pas de valvules. Leurs rameaux de terminaison, veines interlobulaires, ont été décrites avec les lobules hépatiques. Sappey a décrit, sous le nom de *veines portes accessoires*, cinq groupes de veinules provenant : 1° de l'épiploon gastro-hépatique et de la petite courbure de l'estomac; 2° du fond de la vésicule biliaire; 3° des parois de la veine porte, des canaux biliaires et de la capsule de Glisson (?); 4° du diaphragme par le ligament suspenseur; 5° de la paroi abdominale antérieure par le même ligament. Toutes ces veinules iraient se jeter dans le réseau capillaire des lobules les plus voisins.

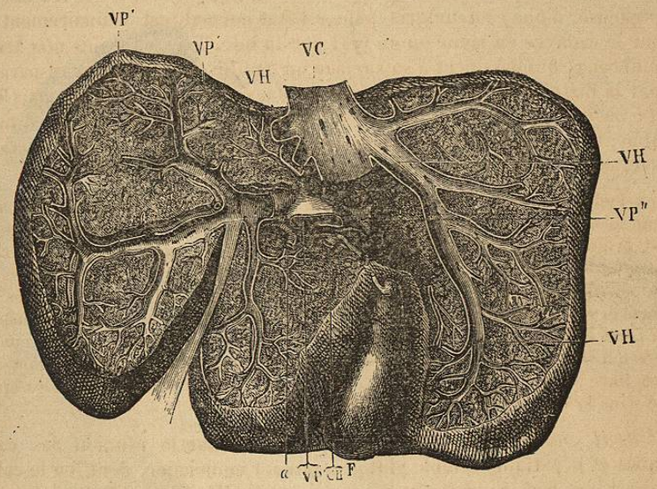

Fig. 274. *Vaisseaux du foie* (*).

Les veines *hépatiques* ou *sus-hépatiques* (fig. 274, VH) naissent des veines centrales intralobulaires et forment deux troncs, l'un droit, l'autre gauche, qui se jettent dans la veine cave inférieure au niveau du bord postérieur du foie; leur trajet extra-hépatique est donc à peu près nul. Leur direction antéro-postérieure et surtout leur béance et leur adhérence au tissu du foie, due à l'absence de la capsule de Glisson, font distinguer leurs branches de celles de la veine porte. En outre leur ramification n'est pas dichotomique et régulière; les gros troncs reçoivent des rameaux de tout calibre, ce qui donne à leur surface interne un aspect particulier. Quelques petites veines hépatiques s'ouvrent isolément dans la partie de la veine cave accolée au foie. Les veines hépatiques reçoivent, outre les veines intralobulaires, une partie des veines provenant du réseau qui entoure les canalicules biliaires et leurs glandes; l'autre partie va se ramifier dans les lobules (Luschka).

Les *lymphatiques* se divisent en superficiels et profonds. Ceux-ci, partis du réseau lymphatique intralobulaire décrit avec les lobules, suivent le trajet des veines interlobulaires et des branches de la veine porte pour arriver avec elles au sillon transverse.

Les *nerfs* proviennent du pneumo-gastrique et surtout du grand sympathique (plexus cœliaque); quelques filets viennent des nerfs spinaux : phrénique droit (plexus diaphrag-

(*) VP) Tronc de la veine porte coupée à son entrée dans le foie. — VP' VP'') Ses branches droite et gauche. — VH) Veines hépatiques. — VC) Veine cave inférieure. — F) Vésicule biliaire. — CH) Conduits hépatiques. — *a*) Artère hépatique. — (D'après Cl. Bernard).

matique) et nerfs splanchniques (plexus cœliaque). Ils accompagnent les branches de l'artère hépatique et de la veine porte par des ramifications plexiformes dépourvues de ganglions (Kölliker). D'après M. Nesterowsky, ils se termineraient en réseaux entourant les capillaires et n'auraient aucune connexion avec les cellules hépatiques. Pflüger, au contraire, les fait aboutir aux cellules hépatiques.

§ IV — Pancréas

Le pancréas (fig. 275) est une glande en grappe étendue transversalement dans la cavité abdominale, derrière l'estomac, entre la rate et le duodénum (fig. 271, 53).

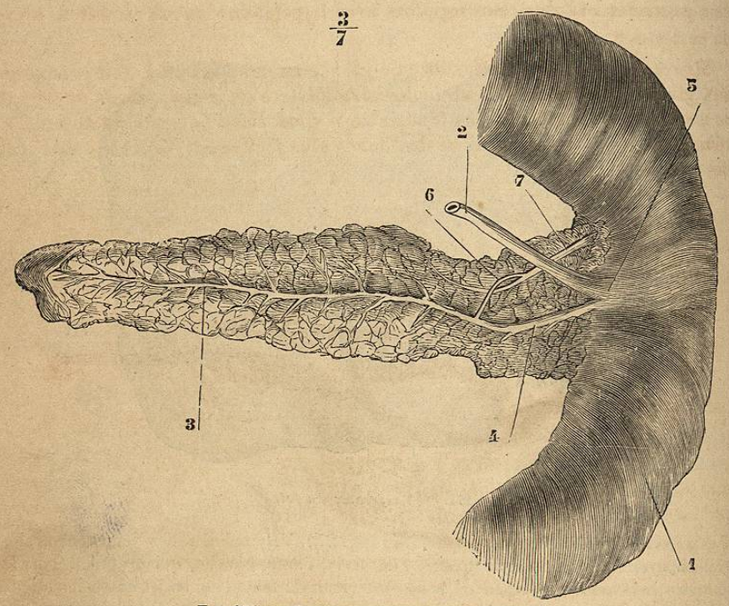

Fig. 275. — *Face postérieure du pancréas* (*).

Sa *forme*, comparée à celle d'un marteau, est caractéristique ; allongé dans le sens transversal, il est un peu aplati d'avant en arrière et se divise en trois portions, une tête, un corps et une queue. 1° La *tête*, située à son extrémité droite, est renflée et présente un lobe supérieur soudé au duodénum, et un lobe inférieur muni souvent d'un prolongement *(petit pancréas)* qui constitue avec le corps une gouttière pour la veine mésentérique supérieure. 2° Le *corps* est prismatique et offre trois faces, une antérieure, convexe, une supérieure et une inférieure, creusées toutes les deux d'un sillon, la première pour l'artère, la deuxième pour la veine splénique; les angles qui limitent ces faces sont arrondis et pourvus quelquefois de saillies lobulées.

(*) 1) Duodénum. — 2) Canal cholédoque. — 3, 4) Canal pancréatique. — 5) Accolement des deux canaux pour pénétrer dans le duodénum. — 6) Anastomose du grand canal pancréatique et du 7) Canal pancréatique accessoire.

La *longueur* de la glande est environ $0^m,15$ à $0^m,16$. Son *poids* est de 70 grammes. Sa *consistance* est plus ferme que celle des glandes salivaires. Sa *couleur* est blanc grisâtre et devient un peu rose au moment de la sécrétion.

Rapports (fig. 271). — La partie antérieure du pancréas, tapissée par le péritoine, répond à l'estomac, dont le sépare l'arrière-cavité des épiploons. Sa tête est logée dans la concavité du duodénum et creusée en arrière d'une gouttière pour le canal cholédoque, qui se trouve plus bas entouré par la substance glandulaire. Le corps est appliqué contre la colonne vertébrale à la hauteur de la première et de la deuxième vertèbre lombaire. A gauche, sa queue répond au rein gauche et à la rate. Ses rapports avec le péritoine seront étudiés à propos de ce dernier.

Structure. — Le pancréas est une glande en grappe tout à fait comparable aux glandes salivaires. Les vésicules glandulaires ou *acini*, larges de $0^{mm},03$, se groupent et constituent des lobules de la grosseur d'un grain de millet, et la réunion de ces lobules constitue des lobes plus facilement isolables que ceux des glandes salivaires.

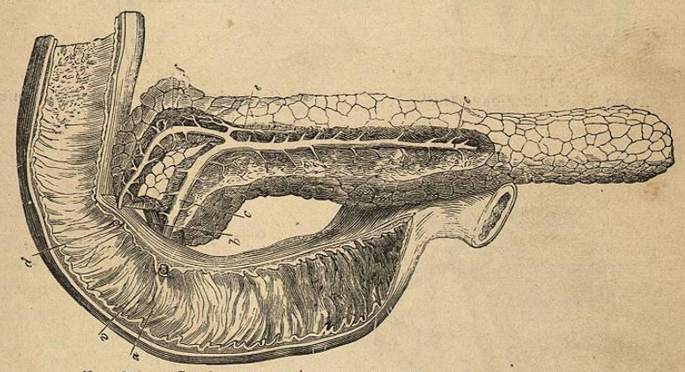

Fig. 276. — *Conduits pancréatiques chez l'homme, vue antérieure* (*).

Les culs-de-sac glandulaires sont tapissés par des cellules cubiques qui présentent deux zones : 1° une zone interne, granuleuse ; une zone externe, homogène, hyaline ; le noyau se trouve à la limite des deux zones. Dans la première période de la digestion, la zone externe s'agrandit aux dépens de la zone interne ; puis quand la digestion est terminée et que la sécrétion cesse, la zone externe se réduit de plus en plus (Heidenhain).

Les cellules glandulaires des acini sont comme le foie, séparées par un réseau de *canalicules sécréteurs capillaires* continus avec les canaux excréteurs (Langerhans, Saviotti).

Les conduits excréteurs des lobes aboutissent à un canal excréteur commun, *canal pancréatique* ou *de Wirsung* (fig. 275, 3), qui parcourt la glande dans toute son étendue de la queue à la tête. Dans ce trajet, il est situé dans l'axe

(*) *a)* Face interne du duodénum. — *v)* Abouchement du grand canal pancréatique. — *b)* Canal cholédoque. — *c)* Canal pancréatique. — *f)* Petit canal pancréatique. — *d)* Son abouchement dans le duodénum. — *e)* Canal accessoire s'abouchant dans le petit canal. — (D'après Cl. Bernard.)

même du pancréas et entouré par conséquent de tous côtés par la substance glandulaire; au niveau de la tête il acquiert le calibre d'une petite plume d'oie. A ce moment, il s'infléchit en bas (fig. 276, *c*), s'accole au canal cholédoque situé au-dessus de lui et traverse avec lui la paroi postéro-interne du duodénum pour s'ouvrir dans son intérieur.

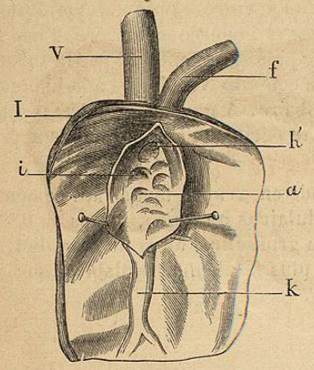

FIG. 277.
Ampoule de Vater ouverte (*).

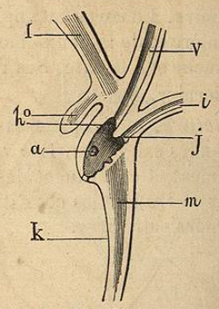

FIG. 278.
Coupe des parois de l'intestin au niveau de l'ampoule de Vater (***).

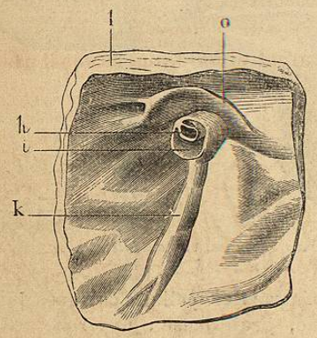

FIG. 279.
Orifice des conduits biliaire et pancréatique dans le duodénum (***).

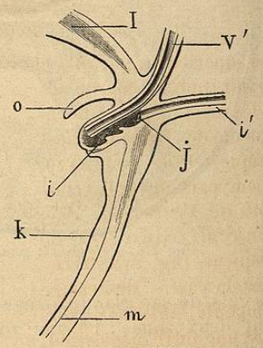

FIG. 280.
Coupe de l'intestin (même sujet que la figure précédente) (****).

L'embouchure des deux canaux cholédoque et pancréatique se fait ordinairement dans une sorte d'ampoule, *ampoule de Vater* (fig. 277 et 278). Cette

(*) V) Canal cholédoque. — *h)* Son embouchure dans l'ampoule de Vater. — *f)* Canal pancréatique. — *i)* Son embouchure dans l'ampoule de Vater. — *a)* Replis muqueux valvulaires existant dans l'ampoule. — *k)* Pli de Vater. — *l)* Intestin. — (D'après Cl. Bernard.)

(**) V. Canal cholédoque. — *h)* Son embouchure dans l'ampoule de Vater. — *i)* Canal pancréatique. — *j)* Son embouchure dans l'ampoule. — *a)* Ampoule de Vater. — *m)* Pli de Vater. — *o)* Pli supérieur. — *l, k)* Intestin. — (D'après Cl. Bernard.)

(***) *h)* Ouverture du canal cholédoque. — *i)* Ouverture du canal pancréatique qui forme l'ampoule. — *k)* Pli de Vater. — *o)* Repli transversal supérieur. — *l)* Intestin. — (D'après Cl. Bernard).

(****) V') Canal cholédoque. — *i')* Canal pancréatique. — *j)* Son embouchure. — *i)* Ampoule de Vater avec ses plis valvulaires. — *k)* Pli de Vater. — *o)* Pli transversal supérieur. — *l, m)* Intestin. — (D'après Cl. Bernard).

ampoule, située à la partie interne et postérieure de la seconde partie du duodénum, a une longueur de $0^m,007$ à $0^m,008$. Les deux canaux s'ouvrent à sa

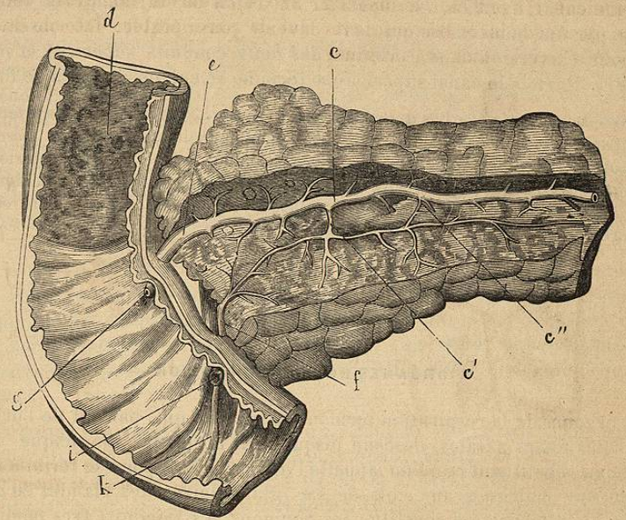

FIG. 281. — *Portion du pancréas et du duodénum* (*).

partie supérieure, le canal cholédoque en avant et au-dessus du canal pancréatique; un repli en éperon sépare les deux orifices; l'orifice même de l'ampoule est elliptique, et de son angle inférieur part un repli vertical, *pli de Vater* (fig. 277, *k*). Un *repli transversal* de la muqueuse (fig. 278, *o*) recouvre la partie supérieure de l'ampoule. On trouve quelquefois une autre disposition, dont les figures 279 et 280 peuvent donner une idée sans qu'il soit besoin d'une description spéciale.

Le pancréas présente constamment, outre le canal de Wirsung, un *canal accessoire*, *canal azygos* (fig. 276, *f*), limité à la tête de la glande. Ce canal embranché sur le canal principal par

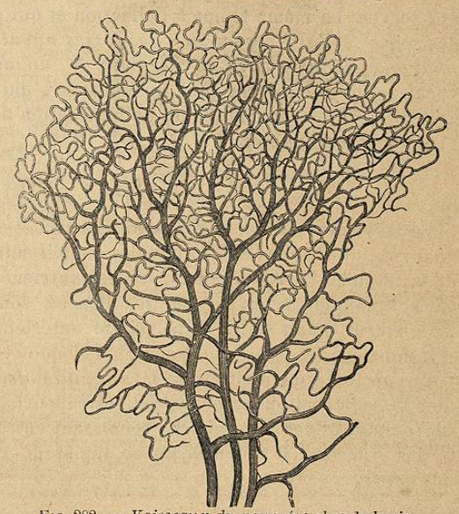

FIG. 282. — *Vaisseaux du pancréas chez le lapin* (grossissement = 45 diamètres (Kölliker).

(*) *d)* Intestin. — *c, e)* Canal pancréatique supérieur. — *g)* Son embouchure. — *f)* Canal pancréatique inférieur. — *i)* Son embouchure avec le canal cholédoque. — *k)* Pli de Vater. — *c, c')* Anastomose entre les deux conduits. — (D'après Cl. Bernard).

son extrémité gauche, s'ouvre par son extrémité droite dans le duodénum à près de $0^m,02$ environ au-dessus de l'ampoule de Vater. Il représente en réalité un deuxième canal (fig. 275, 7), supérieur au canal de Wirsung, et réuni à ce dernier par une anastomose qui peut devenir considérable. On observe quelquefois une inversion dans le volume des deux conduits supérieur et inférieur (fig. 281). Parfois le canal supérieur se termine en cul-de-sac près de l'intestin.

Vaisseaux et nerfs. — Les *artères* du pancréas (fig. 282) viennent des artères hépatique (pancréatico-duodénale de la gastro-épiploïque droite), splénique et mésentérique supérieure. Les *veines* vont dans les veines splénique et mésaraïque supérieure. Les *lymphatiques* se rendent à de petits ganglions situés le long de l'artère splénique et à la racine de la mésentérique supérieure. Les *nerfs* viennent du plexus solaire et suivent les artères.

CHAPITRE II

ORGANES DE LA RESPIRATION

Les organes de la respiration forment un conduit qui, partant de l'orifice antérieur des fosses nasales, descend jusque dans la cavité thoracique où il se ramifie en constituant ce qu'on appelle l'*arbre aérien*, pour se terminer par des culs-de-sac analogues aux culs-de-sac glandulaires des glandes en grappes, et dont l'agglomération constitue les poumons. Ce conduit, très modifié dans sa forme, suivant les différents points de son trajet pour s'approprier à des fonctions supplémentaires, comprend de haut en bas : 1° les *fosses nasales*, qui servent en même temps à l'olfaction et qui seront décrites avec les organes des sens ; 2° l'*arrière-cavité des fosses nasales* et la *partie gutturale du pharynx*, décrites avec ce dernier; 3° un appareil à la fois respiratoire et vocal, le *larynx*; 4° un tube membraneux qui lui fait suite, la *trachée* (fig. 283, 10); 5° les deux branches de bifurcation de ce conduit ou les *bronches*, et enfin 6° les *poumons*.

ARTICLE I — LARYNX

Le larynx est situé à la partie antérieure et supérieure du cou, en avant du pharynx, au-dessous de l'os hyoïde, dont il suit les mouvements, et au-dessus de la trachée. Il répond au corps des quatrième et cinquième vertèbres cervicales. Quoique recouvert par les muscles sous-hyoïdiens, il est placé superficiellement et fait saillie à la partie antérieure et médiane du cou *(pomme d'Adam)*.

Les parties constituantes du larynx, qu'il est utile de connaître avant d'étudier sa conformation extérieure et ses rapports, sont : 1° une *charpente cartilagineuse;* 2° des *ligaments*, réunissant entre eux les différents cartilages ; 3° des *muscles;* 4° une *muqueuse* tapissant sa cavité; 5° des *vaisseaux* et des *nerfs*.

I. CARTILAGES DU LARYNX

Les cartilages du larynx sont au nombre de quatre, deux impairs, les cartilages *cricoïde* et *thyroïde*, et deux pairs, les cartilages *aryténoïdes*. A ces

cartilages fondamentaux viennent s'annexer de petits cartilages accessoires pairs, cartilages de *Santorini* et de *Wrisberg*. Enfin on y trouve encore un fibro-cartilage impair, l'*épiglotte*.

1° *Cartilage cricoïde* (fig. 285, 2 ; fig. 286, 4). — Le cartilage cricoïde (κρίκος, anneau), constitue la base du larynx et supporte les cartilages thyroïde et aryténoïde. Il a la forme d'un anneau dont la partie antérieure ou *arc* est étroite et mince, la partie postérieure au contraire (fig. 285, 2) beaucoup plus haute *(chaton du cartilage cricoïde)*. La face postérieure du chaton présente deux fossettes séparées par une crête médiane verticale ; sur les parties latérales de la face externe du cartilage cricoïde se voit de chaque côté une courte apophyse mousse, qui supporte une petite *facette* circulaire articulée avec les petites cornes du cartilage thyroïde. Le bord inférieur de ce cartilage est mince, horizontal, et pourvu latéralement de deux saillies légères pour l'insertion du constricteur inférieur du pharynx; le bord supérieur, transversal en avant, monte obliquement en arrière et de chaque côté pour aller retrouver le bord supérieur du chaton; à l'union de cette partie transversale et des parties obliques existent deux facettes elliptiques, *facettes aryténoïdiennes*.

2° *Cartilage thyroïde* (fig. 285, 1 ; fig. 286, 1). — Le cartilage thyroïde (θυρεός, bouclier) se compose de deux lames quadrangulaires qui se réunissent par leur bord antérieur sous un angle de 90° et forment ainsi une saillie oblique en bas et en arrière *(pomme d'Adam)*. Chaque lame offre : 1° une *face externe* lisse pourvue de deux *tubercules* réunis par une arcade fibreuse, l'un supérieur et postérieur, l'autre inférieur et antérieur, qui empiète un peu sur le bord inférieur ; 2° une *face interne*, qui fait avec celle du côté opposé un angle rentrant; 3° un *bord postérieur*, qui se continue en haut et en bas avec deux prolongements : le supérieur, *corne supérieure* (fig. 286, 2) ou *grande corne*, de hauteur variable, est d'abord aplati, puis cylindrique et souvent infléchi en divers sens ; l'inférieur, *corne inférieure* ou *petite corne*, très court, se recourbe en avant et en dedans et porte à son sommet une facette convexe articulée avec la facette latérale du cartilage cricoïde; 4° un *bord antérieur* uni à celui du côté opposé ; 5° un *bord supérieur*, infléchi en S et circonscrivant avec celui du côté opposé au-dessus de l'angle saillant du cartilage thyroïde une *échancrure* plus ou moins profonde et arrondie; 6° un *bord inférieur*, mince, à peu près horizontal.

3° *Cartilages aryténoïdes* (fig. 275, 4). — Les cartilages aryténoïdes (ἀρύταινα, entonnoir) ont la forme d'une pyramide triangulaire, irrégulière, et présentent une base, trois faces, trois bords et un sommet.

La *base*, dont le plan est oblique en bas et en dehors, offre dans sa moitié postérieure une *facette* elliptique à grand axe antéro-postérieur, et profondément excavée, articulée avec la facette supérieure du cartilage cricoïde ; elle se termine par deux apophyses, l'une antérieure, *apophyse vocale*, l'autre postérieure et externe, large, *apophyse musculaire*.

Des trois faces, l'*interne*, antéro-postérieure, n'occupe que la moitié inférieure du cartilage; la *postérieure*, concave, est dirigée en dedans; l'*antérieure*, externe, est excavée dans sa moitié inférieure, et offre là une fossette limitée en haut et en bas par deux crêtes saillantes. Le *bord interne* et postérieur est mousse; les deux autres sont tranchants.