(fig. 297, 1) s'élargissent pour constituer la cavité du lobule pulmonaire (2). Ce lobule est formé par des cavités secondaires, *infundibula* (3), s'ouvrant dans la cavité centrale et répondant aux petits losanges secondaires de $0^m,0005$ à $0^m,0015$, visibles à la surface du poumon. Les parois des infundibula sont couvertes de dépressions hémisphériques en cul-de-sac, *vésicules pulmonaires* (4), qui s'ouvrent dans la cavité de l'infundibulum par un large orifice. Les faces contiguës des vésicules voisines sont souvent soudées et forment alors des *cloisons* intervésiculaires, dont le bord tranchant fait saillie vers la cavité du lobule; ces cloisons peuvent même disparaître en partie et rester à l'état de trabécules traversant cette cavité. Quelquefois une communication peut s'établir entre deux infundibula voisins par destruction des cloisons intervésiculaires. Le diamètre des vésicules pulmonaires, qui augmente avec l'âge, est en moyenne chez l'adulte de $0^{mm},2$ sur un poumon insufflé et desséché.

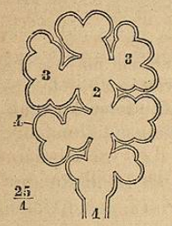

FIG. 297.
Lobule pulmonaire (fig. schémat.). (*).

Tous les auteurs ne décrivent pas la structure d'un lobule de la même façon. D'après plusieurs d'entre eux (fig. 298 et 299), chaque ramuscule bronchique terminal aboutirait

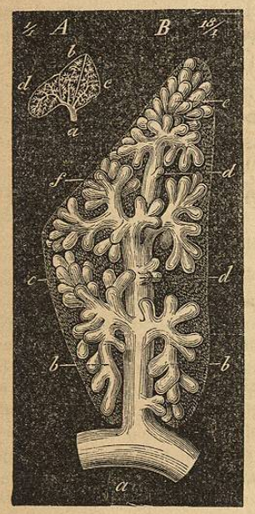

FIG. 298.
Lobule pulmonaire, d'après le *Dict. de médecine* de Littré et Charles Robin (**).

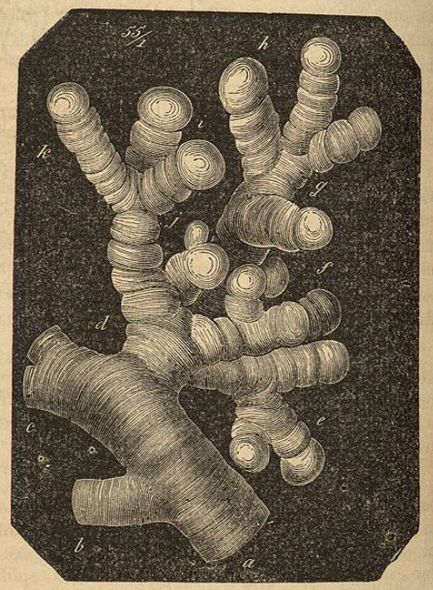

FIG. 299.
Moule d'un groupe de culs-de-sac respiratoires, d'après le *Dict. de médecine* de Littré et de Charles Robin (***).

à un cul-de-sac respiratoire indépendant; la structure du poumon serait assimilable à celle d'une glande en grappe. La première description nous paraît plus rapprochée de la vérité.

(*) 1) Bronche terminale. — 2) Cavité du lobule. — 3) Infundibulum. — 4) Vésicule pulmonaire.
(**) A. Groupe de lobules pulmonaires, *b*, *c*, *d*, s'ouvrant dans la bronche *a*. — B. Lobule *b* grossi — *a)* Bronche. — *b*, *c*, *e*, *f)* Culs-de-sac respiratoires. — *d)* Vésicules pulmonaires latérales.
(***) *a)* Bronche. — *b*, *c*, *d)* Subdivisions bronchiques terminales. — *g)* Canal commun à trois culs-de-sac respiratoires. — *e*, *f*, *h*, *i*, *j*, *k)* Culs-de-sacs respiratoires.

3° *Vésicules pulmonaires* (fig. 300). — Les vésicules pulmonaires se composent : 1° d'une membrane fondamentale connective; 2° d'un réseau capillaire; 3° d'une couche épithéliale, niée par les uns, admise par les autres; 4° des fibres musculaires existeraient aussi d'après certains auteurs dans les parois de la vésicule. Enfin un tissu connectif interstitiel, très riche en fibres élastiques, sépare les vésicules les unes des autres.

A. La *membrane fondamentale* (12), continuation de la membrane fibreuse des bronches, est mince, homogène et parsemée de noyaux (13), qui deviennent visibles par certains réactifs. L'existence de cette membrane fondamentale est niée par quelques auteurs (Cadiat).

B. Le *réseau capillaire* (5, 6, 7) provient de l'artère pulmonaire; il est excessivement serré, de façon que ses mailles sont très étroites, surtout lorsque les capillaires sont

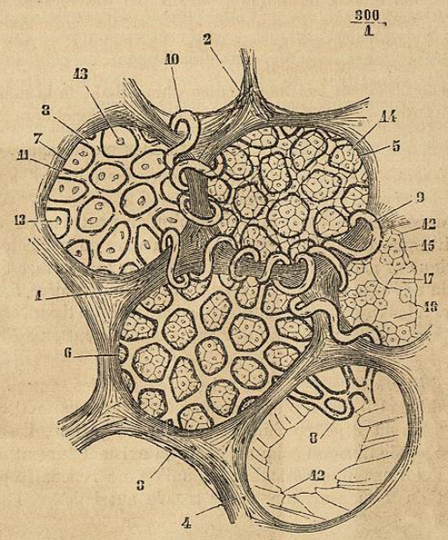

FIG. 300. — *Structure des vésicules pulmonaires (figure schématique)* (*).

distendus par l'injection; ils paraissent être situés dans l'épaisseur même de la membrane fondamentale, ou plutôt celle-ci acquiert une telle minceur à leur niveau qu'elle est comme soudée à la paroi propre des capillaires et qu'elle semble n'occuper que les mailles qu'ils interceptent. Les noyaux de la membrane fondamentale n'existant qu'au niveau de ces mailles, ils peuvent être pris pour des noyaux de cellules qui seraient circonscrites par les capillaires sanguins (7). Ces capillaires forment souvent des anses saillantes vers la cavité de la vésicule, ou passent d'une vésicule à une voisine en débordant le bord libre de la cloison intervésiculaire (8, 9).

C. L'existence d'un *épithélium* à la surface interne des vésicules pulmonaires est une des questions les plus controversées de l'histologie moderne. Deux opinions sont en présence : les uns (Rainey, Henle, Luschka, Villemin, etc.) le nient absolument; les autres

(*) 1) Trabécules séparant les vésicules. — 2) Fibres élastiques des trabécules. — 3) Fibres musculaires lisses (?). — 4) Noyaux des fibres lisses (?), — 5) Vésicules avec un épithélium continu. — 6) Vésicule dont l'épithélium a disparu au niveau des vaisseaux. — 7) Vésicule dont l'épithélium a disparu. — 8) Anses des capillaires. — 9, 10) Anses allant d'une vésicule à l'autre. — 11) Noyaux des capillaires. — 12) Membrane amorphe de la vésicule déchirée en partie. — 13) Noyaux de cette membrane. — 14) Cellules épithéliales. — 15) Groupes de cellules épithéliales. — 16) Cellule épithéliale isolée. — 17) Lignes, vestiges des contours des cellules épithéliales qui ont disparu.

l'admettent, mais avec des divergences de description qu'on peut rattacher aux trois opinions suivantes :

a) L'*épithélium des vésicules pulmonaires est discontinu* et n'existe que dans l'intervalle des capillaires. Nous croyons qu'il y a là une erreur, dont une des causes a été expliquée plus haut.

b) L'*épithélium est continu, mais il subit au niveau des capillaires une modification spéciale* (Colberg, Élenz, Schmidt). — Les cellules épithéliales s'aplatiraient et se souderaient entre elles pour former ou une membrane continue ou des lamelles larges recouvrant les vaisseaux. Nous croyons que cet aspect de lames épithéliales tient à une chute partielle de plusieurs cellules ayant encore laissé çà et là sur la membrane fondamentale des traces de leurs contours; cela est surtout visible sur les préparations au nitrate d'argent (14, 15, 16, 17).

c) L'*épithélium est continu* (5). — Cette opinion nous paraît la vraie. Il se compose de petites cellules polygonales, aplaties, régulières et pourvues d'un noyau. Elles sont facilement démontrables chez le fœtus, plus difficilement, au contraire, chez l'adulte, soit parce qu'elles disparaissent très vite après la mort, soit plutôt parce qu'elles se soudent en une membrane continue dont les noyaux seuls persistent (Cadiat) : les procédés de préparation les détruisent avec une très grande rapidité, surtout au niveau des capillaires distendus par l'injection (6). Kölliker l'a observé chez un décapité.

4° Les *fibres lisses* des vésicules, démontrées chez les animaux, sont encore niées par beaucoup d'anatomistes dans l'espèce humaine.

Nous voyons d'après la description précédente qu'on peut trouver dans la paroi de la vésicule pulmonaire quatre espèces d'éléments cellulaires ou nucléaires, ayant une signification physiologique et pathologique différente : noyaux de la membrane fondamentale, noyaux des capillaires sanguins, noyaux des fibres musculaires lisses (?) et cellules épithéliales, à quoi il faut ajouter les cellules plasmatiques du tissu interstitiel des cloisons intervésiculaires. Le *nombre* des vésicules pulmonaires peut être évalué à 300 ou 400 millions (Aeby).

Tissu connectif interstitiel. — Ce tissu isole les uns des autres les lobules pulmonaires et les infundibula ; il est en plus grande quantité autour des divisions bronchiques les plus volumineuses, où il peut même se charger de graisse. Il se compose de tissu connectif ordinaire et de fibres élastiques; celles-ci existent surtout dans l'intérieur des lobules et dans les cloisons intervésiculaires où l'on ne rencontre plus guère que des fibres élastiques et du tissu amorphe. On y trouve aussi des cellules et des noyaux plasmatiques.

Pigment (anthracosis, matière noire du poumon). — Dans le tissu connectif se déposent des granulations pigmentaires, tantôt isolées, tantôt réunies en amas irréguliers ou arrondis, rarement contenues dans les cellules plasmatiques. Ce pigment se dépose principalement autour des petites artères. Il provient de la matière colorante du sang,

(1) Sur la question de l'épithélium pulmonaire, on pourra consulter : Deichler, *Zur Frage ob die Lungenbläschen ein Epithelium besitzen, oder nicht (Zeitschrift für rat. Med.* 3te Reihe, Bd X. — P. Munk, *Ueber das Epithel der Lungenalveolen (Archiv. für pathol. Anat. u. Physiol.*, Bd XXIV). — Remak, *Ueber das Epithel der Lungenbläschen (Deutsche Klinik.* 1862, n° 20). — C.-J. Eberth, *Der Streit über das Epithel der Lungenbläschen (Archiv. für pathol. Anat. u. Phys.*, Bd XXIV). — J. Arnold, *Vorläufige Mittheilung über das Epithel der Lungenalveolen (Archiv. für pathol. Anat. u. Phys.*, Bd XXVI). — A. Colberg, *Observationes de penitiori pulmonum structura.* Halis, 1863. — N. Chrzonszcewsky, *Ueber das Epithel der Lungenbläschen (Würzb. med. Zeitschrift.* Bd. IV). — E. Elenz, *Ueber das Lungenepithel (Würzb. naturwiss. Zeitsch.* Bd. V). — C.-J. Eberth, *Zu den Controversen über das Lungenepithel, id.* — T. Bakody, *Der Streit über das Epithel der Lungenbläschen (Archiv. für pathol. Anat. u. Phys.* Bd XXXIII). — J. Villemin, *Recherches sur la structure de la vésicule pulmonaire et sur l'emphysème (Journal de l'anatomie*, 1866). — C. Schmidt, *De l'épithélium pulmonaire* (Thèse de Strasbourg, 1866). — Küttner, *Ueber das Lungenepithel* (Virchow's Archiv., B. LXVI). — Cadiat, (*Journal de l'anatomie*, 1877).

mais il peut aussi provenir des poussières de charbon introduites du dehors. On en trouve déjà chez le nouveau-né et il augmente peu à peu de quantité avec l'âge.

Vaisseaux. — Les poumons possèdent deux systèmes de vaisseaux : les vaisseaux bronchiques, destinés à la nutrition de l'organe *(vasa privata)*, et les vaisseaux pulmonaires, en rapport avec l'hématose *(vasa publica)*. Les capillaires des deux systèmes communiquent à la limite des petites bronches terminales.

A. *Vaisseaux bronchiques.* — 1° *Artères bronchiques.* — Elles se distribuent : 1° aux divisions bronchiques, à l'exception des bronches terminales fournies par l'artère pulmonaire ; elles forment un réseau superficiel très fin pour la muqueuse et un réseau plus lâche pour la couche musculaire ; 2° à la plèvre viscérale ; 3° aux parois des vaisseaux et principalement de l'artère pulmonaire, qui possède un réseau très riche ; 4° aux glandes lymphatiques de la racine du poumon. D'après Lefort, elles s'anastomosent avec les veines pulmonaires. Cependant, d'après d'autres auteurs, il y aurait indépendance absolue entre les deux systèmes, bronchique et pulmonaire.

2° *Veines bronchiques* — Elles rapportent le sang : 1° des grosses divisions des bronches ; 2° de la partie de la plèvre qui avoisine le hile du poumon ; 3° des ganglions bronchiques. Leur distribution ne correspond donc pas à celle des artères bronchiques et est beaucoup moins étendue.

B. *Vaisseaux pulmonaires.* — 1° *Artère pulmonaire.* — Ses branches accompagnent les ramifications bronchiques, mais leur division est plus rapide. Elles fournissent : 1° aux bronches terminales ; 2° aux lobules pulmonaires *(réseau interlobulaire, infundibulaire* et *vésiculaire)* ; 3° elles donnent en outre quelques branches à la plèvre viscérale. Ses branches terminales ne s'anastomosent pas entre elles.

2° *Veines pulmonaires.* — Elles proviennent de trois sources distinctes : 1° du réseau capillaire des vésicules pulmonaires *(veines pulmonaires proprement dites)* ; 2° du réseau capillaire des petites bronches *(veines broncho-pulmonaires)* ; elles s'anastomosent avec les veines bronchiques ; 3° du réseau capillaire de la plèvre *(veines pleuro-pulmonaires)*. Elles proviennent donc non seulement du réseau capillaire fourni par l'artère pulmonaire, mais encore d'une partie du réseau fourni par les artères bronchiques. Dans leur trajet vers le hile du poumon, elles ont une marche indépendante et suivent moins régulièrement les bronches que les autres vaisseaux.

Lymphatiques. — Ils se divisent en superficiels et en profonds. Les *superficiels* forment sous la plèvre un réseau serré, d'où partent des troncs qui pénètrent dans la profondeur de l'organe ; les lymphatiques *profonds* entourent les lobules de leurs réseaux (1). Les troncs lymphatiques qui en naissent se réunissent à ceux qui proviennent des réseaux superficiels, et marchent vers le hile en accompagnant les vaisseaux et surtout les veines pulmonaires. Arrivés au hile, ils se jettent dans les ganglions pulmonaires et bronchiques ; les premiers, de la grosseur d'une lentille à un pois, sont situés au niveau du hile ; les seconds, de volume très variable, sont réunis autour des grosses bronches et de la trachée. Ces ganglions ont une coloration noire, due à du pigment déposé en molécules isolées ou en amas dans une capsule fibreuse, dans les parois des alvéoles de la substance corticale et dans la substance médullaire le long de la paroi des vaisseaux.

Nerfs. — Ils proviennent du grand sympathique (surtout des trois premiers ganglions

(1) D'après Wywodzoff, il faudrait chercher plus loin l'origine des radicules lymphatiques ; la lymphe se rassemblerait dans des espaces sans paroi propre de la membrane de la vésicule, espaces ne suivant pas exclusivement le trajet des artères, mais occupant souvent leurs mailles.

Grancher a décrit trois réseaux, un réseau périlobulaire, un réseau périinfundibulaire et un réseau périalvéolaire. Nothnagel et quelques autres auteurs admettent une communication des radicules lymphatiques avec la cavité des alvéoles pulmonaires et des bronches.

thoraciques) et du pneumo-gastrique. Leurs filets accompagnent les vaisseaux et surtout l'artère pulmonaire et les bronches ; ces derniers filets présentent de petits ganglions microscopiques (Remak).

ARTICLE V — PLÈVRES

Les *plèvres*, au nombre de deux, une pour chaque poumon, sont des sacs sans ouverture et présentent : 1° une face interne, lisse, libre, tournée vers la cavité du sac ; 2° une face externe, rugueuse, adhérente dans la plus grande partie de son étendue, soit à la surface du poumon, *plèvre viscérale*, soit aux parois du thorax, *plèvre pariétale ;* une partie de ce dernier feuillet *(plèvre médiastine)* est libre et intercepte avec celui du côté opposé une cavité, *cavité des médiastins*.

A. *Plèvre viscérale.* — Elle tapisse la surface du poumon, à l'exception du hile.

B. *Plèvre pariétale.* — Après avoir tapissé la face interne des côtes et des espaces intercostaux *(plèvre costale)* et les parties latérales de la convexité du diaphragme *(plèvre diaphragmatique)*, la plèvre pariétale abandonne la paroi thoracique, se réfléchit vers le hile du poumon pour se continuer avec la plèvre viscérale et constitue ainsi la plèvre médiastine. Dans les points où la plèvre se réfléchit des parois costales sur le diaphragme et de ces deux endroits vers le hile du poumon, existent des culs-de-sac ou *sinus*, dont il est important de connaître les rapports avec les parois thoraciques, puisqu'ils indiquent les limites des cavités pleurales droite et gauche, limites qui ne coïncident pas avec celles de la cavité thoracique. Au delà de ces sinus, les parois thoraciques ne sont plus en rapport avec la plèvre.

Ces sinus sont au nombre de cinq :

1° *Sinus costo-médiastinique* ou *antérieur* ou *ligne de réflexion de la plèvre costale pour former le médiastin antérieur.* — Il ne suit pas la même direction à droite qu'à gauche, la plèvre costale étant moins étendue de ce côté.

a) A droite (fig. 271, 38, 39), il suit une ligne qui, partant de l'échancrure sternale droite, se porterait obliquement derrière le manche du sternum en dépassant la ligne médiane ; puis il descend derrière le corps du sternum près de son bord gauche jusqu'à la base de l'appendice xiphoïde et là se continue avec le sinus costo-diaphragmatique.

b) A gauche (fig. 271, 35, 36, 37), il part de l'échancrure gauche du sternum, descend derrière le manche en se réunissant à angle aigu avec celui du côté droit ; là les deux culs-de-sac pleuraux sont accolés et séparés seulement par un tissu cellulaire lamelleux jusqu'à la hauteur du cinquième cartilage costal ; à ce niveau, il se porte à gauche, en abandonnant le sternum et en s'écartant de plus en plus du bord sternal gauche jusqu'au sinus costo diaphragmatique.

2° *Sinus costo-médiastinique postérieur.* — Il répond à la réunion de la face latérale et de la face antérieure des corps vertébraux depuis la première jusqu'à la deuxième vertèbre dorsale.

3° *Sinus costo-diaphragmatique.* — *a) A droite* (fig. 271, 38), il part de l'appendice xiphoïde, se porte obliquement en bas et à droite, en suivant

le bord inférieur du cartilage de la sixième côte jusqu'à la ligne du mamelon, puis se porte obliquement en bas et en arrière jusqu'au milieu de la douzième côte, en croisant les côtes et en laissant libres leurs cartilages et une partie de plus en plus grande de leur arc osseux ; enfin, du milieu de la douzième côte, il se porte en dedans et un peu en haut vers la partie latérale de la douzième vertèbre dorsale, pour se continuer avec le sinus costo-médiastinique postérieur.

b) A gauche (fig. 271, 35), il part du bord gauche du sternum au niveau du cinquième cartilage costal et se porte obliquement en bas, en croisant les cartilages des cinquième, sixième et septième côtes [1] ; à partir de là, il suit la même disposition qu'à droite, sauf qu'il descend un peu plus bas.

4° *Sinus phrénico-péricardique.* — Ce sinus occupe la rainure qui résulte de l'union du diaphragme avec la base du péricarde.

5° *Sinus pleural supérieur* ou *sus-costal* (fig. 271, 28, 31). — Ce sinus coiffe le sommet du poumon et dépasse, comme lui, la première côte.

On voit que certaines régions de la cage thoracique ne sont pas tapissées par les plèvres. Ces régions sont : 1° *en arrière*, la face antérieure du rachis; 2° *en avant*, un espace triangulaire à base supérieure, correspondant au manche du sternum et empiétant sur le côté gauche; ce triangle se continue en bas avec un interstice cellulaire à peine sensible, qui longe le bord gauche de l'os et au niveau du cinquième cartilage costal, s'élargit en un triangle situé au niveau de la partie gauche du sternum, de l'appendice xiphoïde et de la partie interne des cartilages des cinquième, sixième et septième côtes et des espaces intercostaux correspondants. C'est dans cet espace, et surtout entre le bord gauche du sternum et les cartilages des cinquième et sixième côtes, que le péricarde est en contact immédiat avec les parois thoraciques ; 3° *en bas*, l'espace compris entre les insertions costales du diaphragme et le sinus costo-diaphragmatique ; 4° plusieurs régions du diaphragme, au niveau, en avant, et en arrière du péricarde, et enfin au-dessous du sinus costo-diaphragmatique.

C. *Plèvre médiastine.* — Elle forme de chaque côté de la ligne médiane une cloison allant de la paroi antérieure à la paroi postérieure du thorax ; au niveau du hile, elle se continue avec la plèvre viscérale; au-dessus du hile, elle va sans interruption d'une paroi à l'autre, en constituant la paroi interne du sinus sus-costal. Au-dessous du hile, elle présente en arrière une disposition spéciale ; au lieu de se porter directement vers le hile, elle forme avec la plèvre costale un repli triangulaire à base inférieure très courte, dont le bord postérieur répond au rachis et le bord antérieur au bord postérieur du poumon. En avant du hile, elle tapisse, en y adhérant assez intimement, la face externe du péricarde.

Les deux plèvres médiastines, droite et gauche, interceptent une cavité, divisée par le cœur et le péricarde en deux cavités secondaires : l'une antérieure, *cavité médiastine antérieure* ou *médiastin antérieur ;* l'autre postérieure, *médiastin postérieur*.

La *cavité médiastine antérieure* [2], très étroite, a la forme d'un sablier

[1] Les distances moyennes de ce sinus au bord gauche du sternum sont: à la hauteur de l'extrémité sternale du cinquième cartilage costal de $0^m,015$; à celle du sixième $0^m,02$; à celle du septième $0^m,038$ (Luschka).

[2] Beaucoup d'auteurs placent le cœur dans la cavité médiastine antérieure.