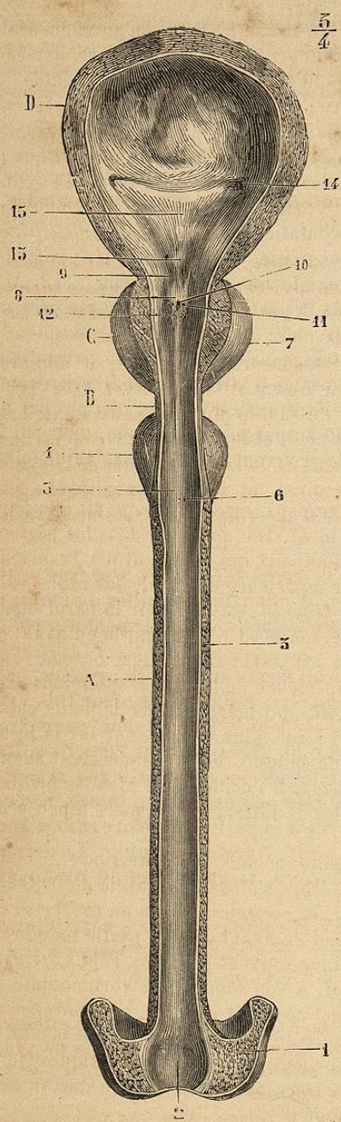

FIG. 313.
Urèthre ouvert par sa paroi supérieure (*).

(*) A. Partie spongieuse. — B. Partie membraneuse. — C. Partie prostatique. — D. Vessie. — 1) Gland.

Structure de l'urèthre. — Les parois de l'urèthre se composent de trois couches, qui sont en allant de dedans en dehors : une muqueuse, une couche sous-muqueuse et une tunique musculaire, à laquelle s'ajoutent pour la région antérieure le corps spongieux de l'urèthre, pour la région membraneuse les muscles profonds du périnée, et pour la région prostatique la prostate.

1° La *muqueuse* est lisse, sauf dans la partie antérieure de l'urèthre ($0^m,04$), à $0^m,05$), où elle est pourvue de papilles. Elle est tapissée par un *épithélium cylindrique stratifié*, qui, dans la partie recouverte de papilles, est remplacé par un épithélium pavimenteux. Dans l'utricule prostatique, l'épithélium est vibratile.

2° La *couche sous-muqueuse* est lâche, excepté dans la région prostatique. Dans cette couche sont disséminées de petites glandes en grappe, *glandes de Littre*, qui, d'après Henle, n'existeraient que dans la région spongieuse. Dans cette couche sous-muqueuse se trouve, aux régions spongieuse et membraneuse, un véritable tissu caverneux.

3° *Tunique musculaire.* — Elle est constituée par des fibres lisses, très épaisses, surtout dans la région membraneuse et dont la couche interne la plus mince est longitudinale, l'externe circulaire *(sphincter uréthral involontaire)*. Dans les régions prostatique et membraneuse existe en dehors de cette tunique une couche épaisse de fibres striées circulaires (1), qui remontent jusqu'à l'orifice vésical et constituent un véritable *sphincter uréthral volontaire*. Ces fibres manquent dans la région spongieuse, où immédiatement en dehors des fibres circulaires lisses se trouve le tissu érectile propre du corps spongieux de l'urèthre.

Le *verumontanum* est formé par une saillie centrale de tissu élastique et musculaire lisse, tapissée par la muqueuse, au-dessous de laquelle existe une couche de tissu caverneux. Cette saillie aurait pour fonction, pendant l'érection, d'obturer le canal de l'urèthre en arrière de l'embouchure des conduits éjaculateurs.

4° Le *corps spongieux de l'urèthre* a la structure des corps caverneux ; seulement ses

(1) Elles se confondent dans la partie membraneuse avec les fibres musculaire décrite sous le nom de *muscle orbiculaire de l'urèthre*.

mailles sont plus fines. Il est divisé en deux par une cloison médiane plus ou moins complète et surtout visible au niveau du bulbe ; en avant, cette cloison envoie en bas un prolongement fibreux, qui se continue avec le frein du prépuce. Dans le gland, elle se divise de façon à envelopper le méat dans une sorte d'anneau ou mieux de boutonnière fibreuse élastique.

III. Enveloppes du pénis

Le pénis a deux enveloppes : une fibreuse, *fascia du pénis*, une cutanée, *fourreau de la verge*.

1° *Fascia du pénis.* — C'est une lamelle fibreuse, soudée en avant à l'enveloppe membraneuse du gland, se perdant en arrière dans l'aponévrose superficielle et le fascia superficialis du périnée. En arrière elle est renforcée par des expansions des ischio et bulbo-caverneux.

A ce fascia se rattachent les ligaments suspenseurs de la verge, au nombre de deux : un superficiel, un profond. 1° Le *ligament superficiel*, très élastique, jaunâtre, naît de la ligne blanche au-dessus du pubis et se divise en bas en deux branches, qui se réunissent sous le pénis et le soutiennent comme une fronde ; 2° le *ligament profond*, fibreux, naît de la face antérieure de la symphyse et du pilier interne de l'anneau inguinal, et va en s'élargissant s'insérer au fascia du pénis par sa base percée d'un orifice pour la veine dorsale de la verge.

2° *Enveloppe cutanée.* — La peau de la verge est doublée à sa face profonde d'une couche mince de fibres lisses, continuation de celles du dartos ; elle contient des glandes sébacées et n'a pas de poils, ou seulement des poils rudimentaires.

Arrivée à la couronne du gland, cette peau forme un repli, le *prépuce*, qui coiffe le gland plus ou moins complètement ; ce repli, de longueur très variable suivant les sujets, présente un orifice dont la largeur doit, pour être normale, permettre complètement la sortie du gland pendant l'érection. La lame externe du prépuce, très extensible, a les mêmes caractères que la peau de la verge ; la lame interne, au contraire, très peu extensible, mince, rosée, se rapproche des muqueuses ; elle est rattachée à la partie inférieure et médiane du gland par un repli, situé au-dessous du méat, *frein du prépuce*. Le derme de cette lame interne offre des *papilles* allongées, vasculaires et est recouvert d'un *épithélium pavimenteux stratifié*.

Cette lame interne, en se réfléchissant à la surface du gland, constitue en arrière de sa couronne une rainure circulaire, où s'accumule le *smegma préputial* (mélange de détritus épithéliaux et de sécrétions sébacées).

C'est dans cette rainure que se trouvent les glandes en grappe, en nombre très variable, *glandes de Tyson*, existant aussi en moins grand nombre sur la lame interne du prépuce et la peau du gland. Ce sont des glandes sébacées, mais sans follicules pileux. L'existence de ces glandes est niée par quelques anatomistes.

La peau du gland est très mince, très adhérente ; le derme cutané est très riche en fibres élastiques et porte des papilles nombreuses disposées en séries longitudinales con-

— 2) Fosse naviculaire. — 3) Corps spongieux proprement dit. — 4) Bulbe. — 5) Cul-de sac du bulbe. — 6) Orifices des glandes de Cowper. — 7) Prostate. — 8) Verumontanum. — 9) Freins du verumontanum. — 10) Utricule prostatique. — 11) Orifices des conduits éjaculateurs. — 12) Orifice des glandes prostatiques. — 13) Luette vésicale. — 14) Orifice de l'urèthre. — 15) Trigone vésical.

vergeant vers le méat. Ces papilles contiennent des corpuscules particuliers, distincts des corpuscules du tact et décrits par Krause comme les terminaisons spéciales des nerfs du sens génital *(corpuscules génitaux terminaux)*. Ce derme est recouvert d'un épithélium pavimenteux stratifié.

Tissu érectile ou caverneux, sa structure. — Le tissu caverneux ne constitue pas un tissu spécial ayant ses éléments caractéristiques. Dans ce tissu, le réseau capillaire intermédiaire aux artères et aux veines est remplacé par un système de lacunes ou cavités communiquant toutes entre elles et pouvant subir des alternatives considérables de dilatation et de resserrement, et par suite se trouver presque exsangues ou gorgées de sang. Les trabécules ou cloisons qui circonscrivent ces cavités, pour se prêter à ces alternatives, doivent être très élastiques; aussi y trouve-t-on en abondance des fibres musculaires lisses. Dans les organes érectiles, les mailles diminuent de grandeur du centre à la périphérie; les cloisons qui circonscrivent ces mailles sont tapissées par un épithélium pavimenteux, qui manque souvent, surtout dans les cavités centrales. Ce tissu caverneux a deux états : un état de réplétion ou d'érection, un état de vacuité. Tantôt, comme dans le tissu érectile proprement dit, l'état de vacuité est la règle et l'état de réplétion n'est que temporaire; c'est ce qu'on voit, par exemple, dans les corps caverneux et spongieux de l'urèthre, où cette réplétion a pour but de donner à la verge la rigidité nécessaire pour le coït. Tantôt, au contraire, l'état de réplétion est la règle et l'état de vacuité l'exception; c'est ainsi, par exemple, que l'urèthre, dans ses parties membraneuse et spongieuse, les conduits éjaculateurs dans leur trajet à travers la prostate, sont entourés d'une couche de tissu caverneux gorgé de sang à l'état normal et qui accole leurs parois; puis au moment où des liquides (urine, sperme) traversent ces canaux, le sang de ce tissu caverneux s'échappe pour permettre la dilatation du canal; c'est là le *tissu compressible* de Henle, dont la structure est la même que celle du tissu érectile, mais dont la fonction est inverse.

La continuité des dernières ramifications artérielles avec les cavités du tissu caverneux peut se faire de plusieurs façons : 1° les artérioles s'ouvrent directement dans les mailles périphériques les plus petites; c'est là le mode le plus commun; 2° elles s'abouchent en s'élargissant en forme d'entonnoirs dans les grandes cavités centrales; 3° le troisième mode est très controversé; ce sont les artères dites *hélicines* (fig. 314 et 315);

2/4

FIG. 314.
Bouquet artériel de la racine du corps caverneux (*).

FIG. 315.
Un des rameaux de la figure précédente grossi (*).

d'un pédicule commun se détache un bouquet de vaisseaux qui se tordent en spirale avant de s'ouvrir dans les mailles centrales; on est encore incertain sur la question de savoir si ces artères hélicines ne sont pas un produit de l'art. Ce qui distingue du reste les artères

(*) D'après Rouget.

qui se rendent au tissu caverneux, c'est l'épaisseur considérable de la tunique moyenne de fibres lisses circulaires.

Des mailles centrales partent des veinules qui traversent les couches périphériques du tissu caverneux, de façon qu'elles doivent se trouver comprimées lorsque ces mailles périphériques se dilatent dans l'érection.

Vaisseaux de l'appareil érectile (fig. 316 et 317). — Les *corps caverneux de la verge* reçoivent leurs *artères* de l'artère caverneuse; celle-ci, après avoir fourni un rameau récurrent qui se porte dans la racine du corps caverneux, va d'arrière en avant le long de la cloison dans l'intérieur des corps caverneux et, à son extrémité antérieure, s'anastomose en arcade avec celle du côté opposé; les deux artères communiquent, en outre, par des branches transversales perforant la cloison. Les *veines* du corps caver-

6/9

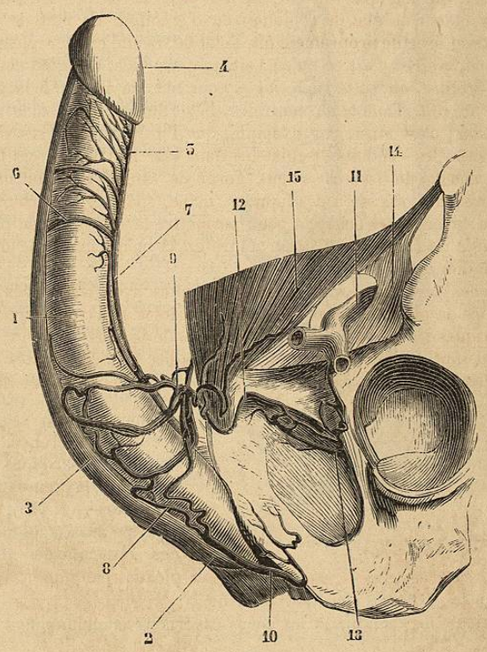

FIG. 316. — *Veines de la verge; vue latérale* (*).

neux vont se jeter, les unes dans la veine dorsale de la verge; ce sont les veines *coronaires* ou *circonflexes de Kohlrausch*, qui proviennent de la partie inférieure des corps

(*) 1) Corps caverneux de la verge. — 2) Bulbe de l'urèthre. — 3) Corps spongieux de l'urèthre. — 4) Gland. — 5) Veines du gland et de la partie antérieure des corps caverneux. — 6) Veines circonflexes. — 7) Veine dorsale de la verge. — 8) Veines du bulbe. — 9) Plexus se jetant dans la veine dorsale de la verge. — 10) Veines postérieures du bulbe et des corps caverneux allant dans la veine honteuse interne. — 11) Veine fémorale. — 12) Anastomose avec la veine obturatrice. — 13) Veine obturatrice. — 14) Fascia iliaca. — 15) Aponévrose du grand oblique.

caverneux et contournent leurs parties latérales (fig. 316, 6 et 317, 11), et les veines *émissaires*, qui proviennent de leur face dorsale; les autres, *veines caverneuses*, vont à la veine honteuse interne, qui reçoit encore une partie des veines des racines des corps caverneux (fig. 316, 10).

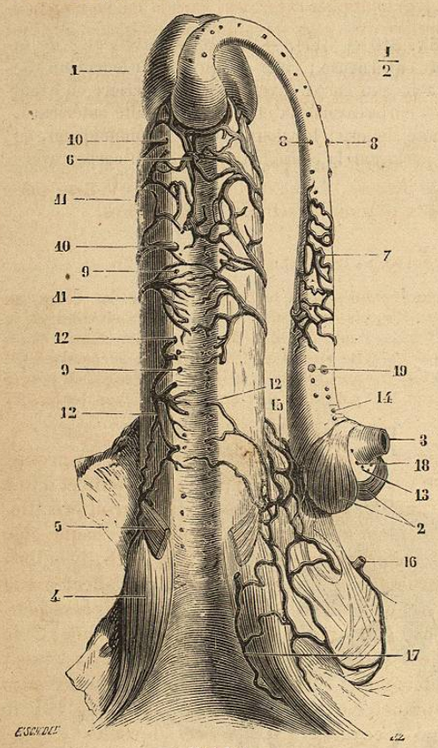

Fig. 317
Verge vue par sa partie inférieure (*).

Les *artères* du *corps spongieux de l'urèthre*, plus volumineuses, proviennent aussi de la honteuse interne. Ce sont : 1° pour le gland, les artères dorsales de la verge, qui fournissent aussi des branches à la peau et quelques filets très grêles à l'albuginée des corps caverneux; 2° pour les corps spongieux, les artères bulbo-uréthrales et des rameaux des artères dorsales, qui suivent les veines coronaires; 3° pour le bulbe, les artères bulbeuses et bulbo-uréthrales. Le tissu érectile de l'urèthre est beaucoup plus riche en artères que les corps caverneux. Les *veines* du gland et du corps spongieux vont se jeter dans un plexus veineux qui occupe la concavité du gland et l'angle de réunion des deux corps caverneux et du corps spongieux de l'urèthre (fig. 317, 6). De ces plexus partent des branches qui vont se jeter dans la veine dorsale de la verge située sur la ligne médiane entre les deux artères. Cette veine dorsale reçoit, en outre, les veines sous-cutanées du pénis (au nombre de une à trois). Les veines bulbo-uréthrales se rendent au plexus de Santorini ; les veines bulbeuses dans les veines honteuses internes et obturatrices (fig. 316, 10, 12). Ces veines s'anastomosent avec les veines sous-cutanées abdominales, les plexus pampiniformes, les veines scrotales et honteuses externes (fig. 306 et 316).

Le corps spongieux de l'urèthre et les corps caverneux communiquent par l'intermé-

(*) Le corps spongieux de l'urèthre est détaché des corps caverneux et récliné sur le côté. — 1) Gland. — 2) Hémisphères droit et gauche du bulbe de l'urèthre recouverts par la partie profonde du bulbo-caverneux (compresseur des hémisphères de Kobelt). — 3) Partie membraneuse de l'urèthre incisée. — 4) Racine des corps caverneux recouverte par le muscle ischio-caverneux. — 5) Portion antérieure du bulbo-caverneux. — 6) Réseau veineux situé entre le corps spongieux de l'urèthre et les corps caverneux; lors de la séparation des parties, il est resté dans la gouttière des corps caverneux. — 7) Portion de ce réseau adhérente à la face supérieure du corps spongieux de l'urèthre. — 8, 9) Veines communicantes entre le corps spongieux de l'urèthre et les corps caverneux, et coupées dans la préparation. — 10) Veines provenant du corps spongieux de l'urèthre et allant se jeter dans les veines coronaires. — 11) Veines coronaires. — 12) Veines provenant du corps spongieux de l'urèthre et allant se jeter dans la veine obturatrice. — 13) Veines provenant de la partie médiane du bulbe. — 14) Veines provenant de sa partie dorsale. — 15) Réseau veineux situé sur les parties latérales de la racine de la verge. — 16) Veine obturatrice. — 17) Veine honteuse interne. — 18) Artères bulbeuses coupées. — 19) Artères bulbo-uréthrales coupées. — (D'après Kobelt.)

diaire du plexus veineux interposé entre le gland et le corps spongieux d'une part et les corps caverneux de l'autre (fig. 317, 6, 7, 8, 9); ces communications ne sont pas cependant assez larges pour empêcher dans certains cas la réplétion isolée des deux systèmes.

Les *lymphatiques* de l'urèthre sont très multipliés et forment dans la muqueuse un réseau très riche, qui communique en arrière avec ceux de la muqueuse vésicale, en avant avec ceux du gland. Ces derniers, très multipliés aussi, donnent naissance à des troncs, qui marchent sur le dos de la verge avec la veine dorsale, reçoivent les rameaux provenant des réseaux cutanés de la verge et se rendent, quelques-uns aux ganglions pelviens, la plupart aux ganglions inguinaux.

Les *nerfs* du pénis viennent du honteux interne et du grand sympathique (plexus caverneux). Leur terminaison dans le tissu érectile est à peu près inconnue. J'ai mentionné plus haut les corpuscules génitaux de Krause. Luschka a trouvé dans le tissu sous-muqueux de l'urèthre des filets nerveux pourvus de cellules ganglionnaires.

IV. Muscles du périnée

Préparation. — Si on ne peut détacher complètement le bassin du reste du corps, on disposera le sujet de la façon suivante : les cuisses seront portées dans l'abduction et la flexion pour tendre la région périnéale (1); les jambes seront fléchies sur les cuisses et les membres inférieurs fixés par des cordes dans cette situation. On découvrira successivement les muscles en se guidant sur la description ci-après. Pour le releveur de l'anus, on pourra le préparer encore, soit par sa face interne, soit par sa face externe, comme dans les fig. 321 et 322.

Les muscles du détroit inférieur se divisent en deux groupes : 1° le groupe antérieur, *muscles du périnée*, se compose d'une couche superficielle et d'une couche profonde ; la couche superficielle, affectée surtout à l'appareil érectile, comprend trois muscles qui interceptent entre eux un triangle de chaque côté de la ligne médiane ; ce sont les muscles ischio-caverneux (fig. 318, 1) bulbo-caverneux (2) et transverse superficiel (4). La couche profonde, affectée à la partie membraneuse de l'urèthre, comprend trois muscles, le transverse profond (9), le muscle de Wilson (fig. 321) et l'orbiculaire de l'urèthre; 2° le groupe postérieur est formé par les *muscles ano-coccygiens*, qui constituent un diaphragme pour le détroit inférieur et sont annexés à la partie inférieure du canal alimentaire : ce sont le sphincter externe de l'anus (fig. 322, 19), le releveur de l'anus (16) et l'ischio-coccygien (13). A ces muscles s'ajoutent des feuillets aponévrotiques, décrits sous le nom d'*aponévroses du périnée*.

1° Ischio-caverneux (fig. 318, 1)

Ce muscle naît de la *face interne de l'ischion* et de la *lèvre interne des branches inférieures de l'ischion et du pubis* par des fibres charnues et aponévrotiques. Ces fibres, insérées à tout le pourtour de l'attache des corps caverneux, forment avec l'os iliaque un cylindre ostéo-musculaire, puis ostéo-fibreux qui engaîne la racine des corps caverneux, et se confond en avant avec leur enveloppe fibreuse. Un de ces faisceaux latéraux gagne souvent le

(1) La région périnéale se compose, suivant certains auteurs, de toutes les parties molles comprises dans l'aire du détroit inférieur. Cette région est divisée par une ligne allant transversalement d'un ischion à l'autre en deux régions secondaires : une, antérieure, triangulaire, *périnée proprement dit*, une postérieure, *région ano-coccygienne* ou *ischio-rectale*.

dos de la verge et se réunit à un faisceau semblable du côté opposé *(muscle de Houston)*.

Nerfs. — Il est innervé par une branche du honteux interne.

Action. — Ce muscle comprime les racines du corps caverneux et dans l'érection refoule le sang de ces racines dans les parties antérieures.

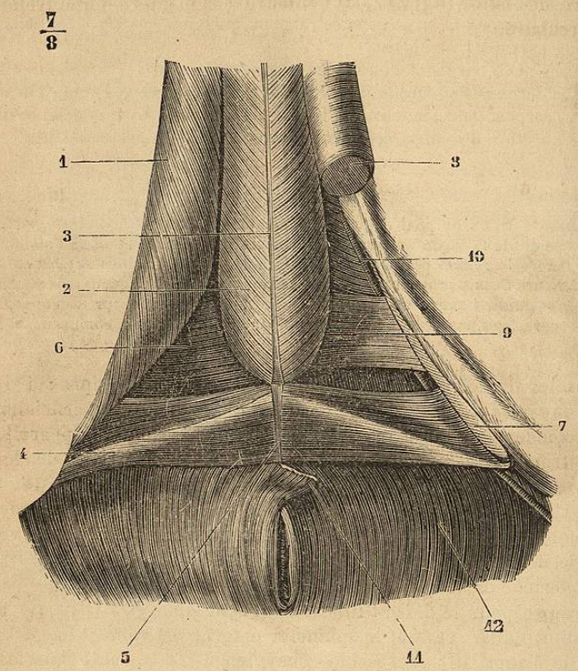

FIG. 318. — *Muscles du périnée (première et deuxième couche)* (*).

Les deux bulbo-caverneux peuvent être considérés comme constituant un seul muscle, médian, penniforme, composé de deux moitiés symétriques réunies par un raphé médian. Il s'insère inférieurement au *raphé ano-bulbaire* (fig. 318, 5) et au *raphé sous-uréthral* (3). De là ses fibres se portent en avant, en haut et en dehors en contournant le bulbe et le corps spongieux de

(*) 1) Ischio-caverneux. — 2) Bulbo-caverneux. — 3) Raphé sous-uréthral. — 4) Transverse superficiel. — 5) Raphé résultant de l'intersection des deux transverses. — 6) Aponévrose moyenne. — 7) Gouttière pour l'insertion de l'ischio-caverneux. — 8) Corps caverneux du côté gauche, dont la racine est enlevée. — 9) Transverse profond. — 10) Artère honteuse interne. — 11) Sphincter externe de l'anus, dont la partie antérieure est rabattue pour laisser voir l'intersection des transverses superficiels. — 12) Releveur de l'anus. — NOTA. Cette figure, ainsi que les fig. 321 et 324, ont été dessinées d'après un sujet mort de mort violente, et dont les muscles du périnée présentaient un développement remarquable.

l'urèthre et se terminent de la façon suivante : les postérieures vont à la face postérieure du bulbe, les moyennes au raphé sous-uréthral; les antérieures constituent de chaque côté deux faisceaux distincts, qui, abandonnant l'urèthre contournent les faces latérales des corps caverneux et se rejoignent sur le dos de la verge; ce sont ces faisceaux qui, d'après Kobelt, comprimeraient la veine dorsale de la verge. Une couche de fibres profondes, limitée à la saillie postérieure du bulbe (fig. 317, 2) l'entoure à la manière d'une fronde ou d'un anneau circulaire.

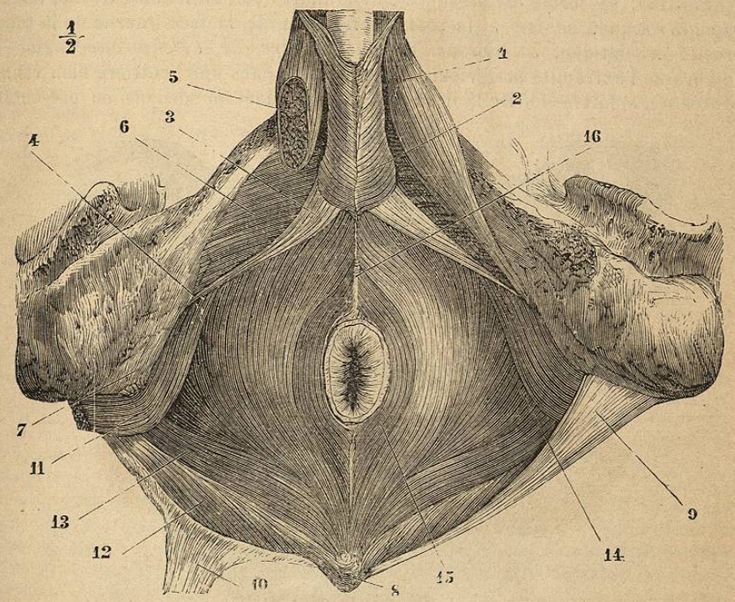

FIG. 319. — *Muscles du détroit inférieur du bassin* (*).

Ce muscle reçoit ordinairement des faisceaux surnuméraires : 1° du transverse superficiel qui, quelquefois, se perd complètement dans son épaisseur (fig. 319, 3) ; 2° du sphincter de l'anus (fig. 320), avec lequel il semble s'entre-croiser pour constituer le raphé ano-bulbaire ; 3° de la partie inférieure du releveur de l'anus, *faisceaux ano-bulbaires* (fig. 324, 10) ; 4° enfin des faisceaux transversaux, provenant de l'ischion, peuvent se jeter sur la partie postérieure du bulbe et de l'urèthre (*m. retractor urethræ*). Cruveilhier a rencontré le bulbo-caverneux recouvert par une mince couche de fibres annulaires superficielles.

Nerfs. — Il est innervé par le honteux interne.

(*) 1) Ischio-caverneux. — 2) Bulbo-caverneux. — 3, 4) Transverse superficiel se perdant en totalité sur le bulbe. — 5) Coupe du corps caverneux. — 6) Aponévrose moyenne. — 7) Ischion. — 8) Coccyx — 9) Grand ligament sacro-sciatique. — 10) Le même, incisé et réclné en arrière. — 11) Obturateur interne. — 12) Ischio-coccygien. — 13) Fibres postérieures du releveur. — 14) Ses fibres moyennes. — 15) Sphincter de l'anus. — 16) Raphé.