Action. — Ce muscle forme un véritable sac contractile, qui pendant l'érection refoule le sang du bulbe dans le gland; il joue donc pour l'appareil érectile de l'urèthre le même rôle que l'ischio-caverneux pour les corps caverneux. En outre, en comprimant l'urèthre, il expulse les dernières gouttes d'urine et de sperme *(accelerator seminis et urinæ)*.

3° Transverse superficiel (fig. 318, 4)

Ce muscle présente de très grandes variétés. Chez les sujets très musclés (fig. 318), sa forme est presque rectangulaire; son insertion externe, mince, aponévrotique, se fait à la partie inférieure de la face interne de la tubérosité ischiatique, *au-dessus et en arrière de l'ischio-caverneux* et embrasse l'extrémité postérieure de ce muscle dans une gouttière bien visible après son ablation (7). De là il se porte directement en dedans en présentant

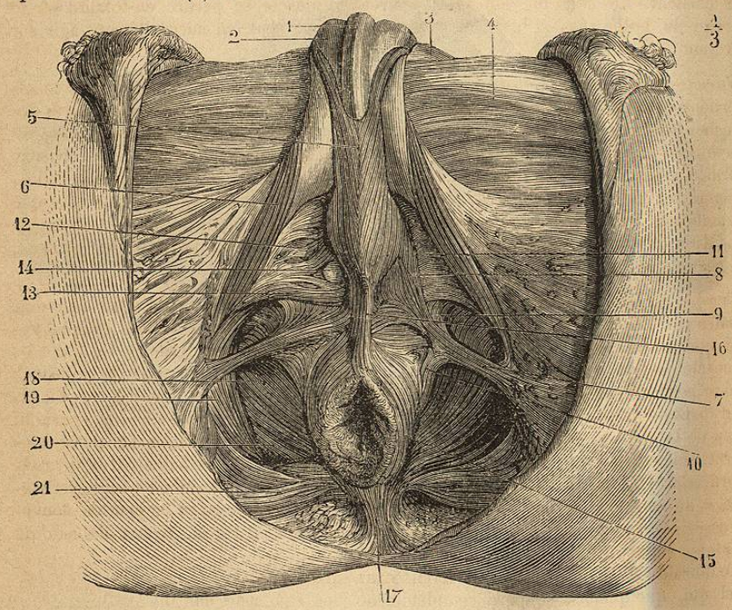

Fig. 320. — *Muscle transverse sous-cutané du périnée* (*).

d'abord une face supérieure et une face inférieure; puis il subit une sorte de torsion, par laquelle sa face inférieure devient antérieure et sa face supérieure postérieure; il en résulte que les deux muscles, arrivés sur la ligne médiane,

(*) 1) Urèthre. — 2) Corps caverneux. — 3) Pubis. — 4) Aponévrose crurale. — 5) Bulbo-caverneux. — 6) Ischio-caverneux. — 7) Transverse sous-cutané du périnée. — 8) Ses faisceaux antérieurs allant au bulbo-caverneux. — 9) Faisceaux allant au releveur. — 10) Faisceau allant en arrière au sphincter externe et au releveur. — 11) Aponévrose moyenne du périnée. — 12) Muscle transverse profond. — 13) Transverse superficiel, confondu ici avec le transverse profond. — 14) Glandes de Cowper. — 15) Sphincter exerne. — 16) Ses fibres antérieures cutanées. — 17) Ses insertions postérieures. — 18) Releveur de l'anus. — 19) Obturateur interne. — 20) Ischio-coccygien. — 21) Bord inférieur du grand fessier.

sont placés de champ, et forment une cloison transversale entre le rectum et le bulbe. L'union des deux muscles se fait tantôt fibre à fibre, tantôt par un raphé fibreux (5) médian, supérieur au raphé ano-bulbaire.

Chez les sujets faibles, le transverse naît plus souvent par une extrémité externe amincie, et sa forme est alors celle d'un triangle dont la base répond à la ligne médiane.

Nerf. — Il est innervé par le nerf honteux interne.

Action. — Il forme avec celui du côté opposé une sangle qui comprime la face antérieure du rectum et intervient dans la défécation. Il agit en outre comme tenseur des aponévroses superficielle et moyenne du périnée. Son action principale nous paraît être de fixer le bulbe de l'urèthre pendant la contraction du bulbo-caverneux, soit indirectement par la tension de l'aponévrose, soit directement par ses fibres bulbaires, quand elles existent. En effet, on voit assez souvent le muscle se perdre en totalité sur le pourtour du bulbe (fig. 319, 3), et dans ce cas il ne peut, en aucune façon, agir sur le rectum.

Variétés. — Ce muscle offre des variétés considérables, tant au point de vue de ses insertions externes que de sa terminaison. Il peut recevoir des faisceaux accessoires des branches inférieures de l'ischion et du pubis en avant de l'ischio-caverneux (*muscle ischio-bulbaire, transverse antérieur et supérieur* des auteurs), de l'ischio-caverneux, de l'aponévrose obturatrice, de l'aponévrose moyenne du périnée, du releveur de l'anus, du sphincter externe. Quant à sa terminaison, il peut envoyer des faisceaux (presque constants) au bulbo-caverneux; quelquefois il se perd en totalité dans son épaisseur (fig. 319); on en rencontre encore allant au releveur de l'anus, au sphincter externe, à la peau de la région anale.

Transverse sous-cutané du périnée. — On peut ranger sous ce nom des faisceaux signalés par Theile, et qui, sans être constants, se rencontrent avec de très grandes variétés chez un certain nombre de sujets. A l'état de développement complet (fig. 320, 7), ce muscle part de la masse cellulo-adipeuse qui recouvre l'ischion, et se porte en dedans pour se perdre dans le raphé ano-bulbaire, le releveur de l'anus et le bulbo-caverneux. Cette disposition est rare; mais on rencontre souvent des faisceaux musculaires épars au milieu de la graisse sous-cutanée et de l'excavation ischio-rectale, faisceaux qui se continuent, soit en dedans, soit en dehors, avec les lamelles élastiques blanchâtres du fascia superficialis. Une partie de ces faisceaux doit, du reste, être rattachée au sphincter externe et au releveur. Quant à leur variété, elle est si grande qu'on ne peut en donner une description générale. Leur développement paraît être en raison inverse de celui du transverse superficiel.

4° Transverse profond ou muscle de Guthrie (fig. 324, 3)

Ce muscle, situé entre les deux lames du ligament de Carcassone, sur un plan antérieur et supérieur au transverse superficiel, s'insère en dehors sur la *lèvre interne de l'arcade du pubis*, au-dessus des insertions de l'ischio-caverneux, et va se porter en dedans à la partie inférieure de l'urèthre, au niveau de la moitié antérieure de la région membraneuse et à la face supérieure du bulbe. Son bord antérieur s'avance plus ou moins vers la symphyse ($0^m,015$ environ); son bord postérieur est à peu de distance du bord antérieur du transverse superficiel. L'artère honteuse interne est située au-dessus de lui et plus profondément; les glandes de Cowper sont dans son épaisseur (fig. 321, 14). Chez les sujets très musclés (fig. 324), ses faisceaux sont

transversaux, parallèles et forment un corps charnu rectangulaire et nettement séparé ; mais la plupart du temps ils sont entrecoupés de veines, surtout à sa partie antérieure (fig. 320, 12), ce qui rend sa dissection difficile. A ces faisceaux transversaux s'ajoutent souvent des faisceaux obliques. A son insertion pubienne, le transverse profond offre des arcades pour le passage des veines profondes des corps caverneux, qui, d'après Henle, pourraient ainsi être comprimées pendant l'érection.

Nerfs. — Il est innervé par le nerf honteux interne.

Action. — Il sert principalement à fixer la partie membraneuse et le bulbe de l'urèthre. En comprimant les glandes de Cowper, il contribue à expulser leur sécrétion.

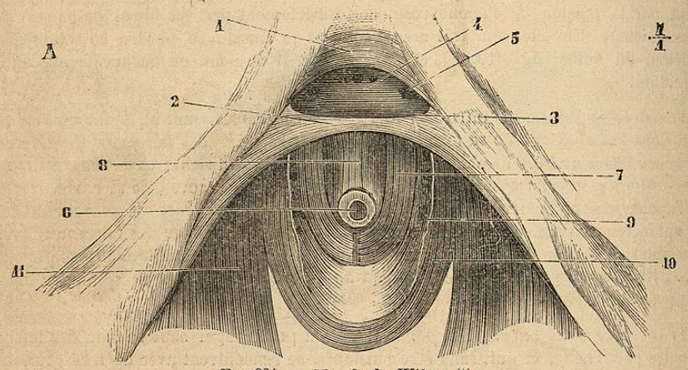

FIG. 321. — *Muscle de Wilson* (*).

5° Muscle de Wilson (fig. 321, 7).

Ce muscle, décrit d'une façon très diverse par les auteurs et nié par beaucoup d'anatomistes, offre de très grandes variétés individuelles. Il correspond à la moitié postérieure de la région membraneuse. Ses fibres latérales (7) s'attachent de chaque côté de la symphyse, et forment une anse dont la concavité embrasse la partie postérieure de l'urèthre et se fixe au raphé sous-uréthral. Ses fibres moyennes se portent directement du ligament transverse (voy. *Aponévrose du périnée)* à la partie supérieure de l'urèthre (8) et forment une masse musculaire comprise entre le plexus pubi-prostatique en haut, l'urèthre en bas, la prostate en arrière et l'angle de réunion des corps caverneux en avant. Le muscle de Wilson est séparé de chaque côté des fibres antérieures du releveur de l'anus par l'aponévrose latérale de la prostate (9).

Pour quelques auteurs, le muscle de Wilson est formé par les fibres antérieures du releveur ; en effet, leurs fibres se confondraient si une lamelle aponévrotique ne les sépa-

(*) 1) Ligament sous-pubien. — 2) Ligament transverse. — 3) Section de ce ligament pour mettre à nu le 4) Sinus veineux sous-pubien. — 5) Orifices veineux béants. — 6) Urèthre. — 7) Muscle de Wilson. — 8) Sa partie moyenne. — 9) Aponévrose le séparant des fibres du releveur de l'anus. — 10) Fibres prostatiques du releveur de l'anus. — 11) Releveur de l'anus. — NOTA. Le bulbe de l'urèthre et la moitié antérieure de la partie membraneuse ont été enlevés.

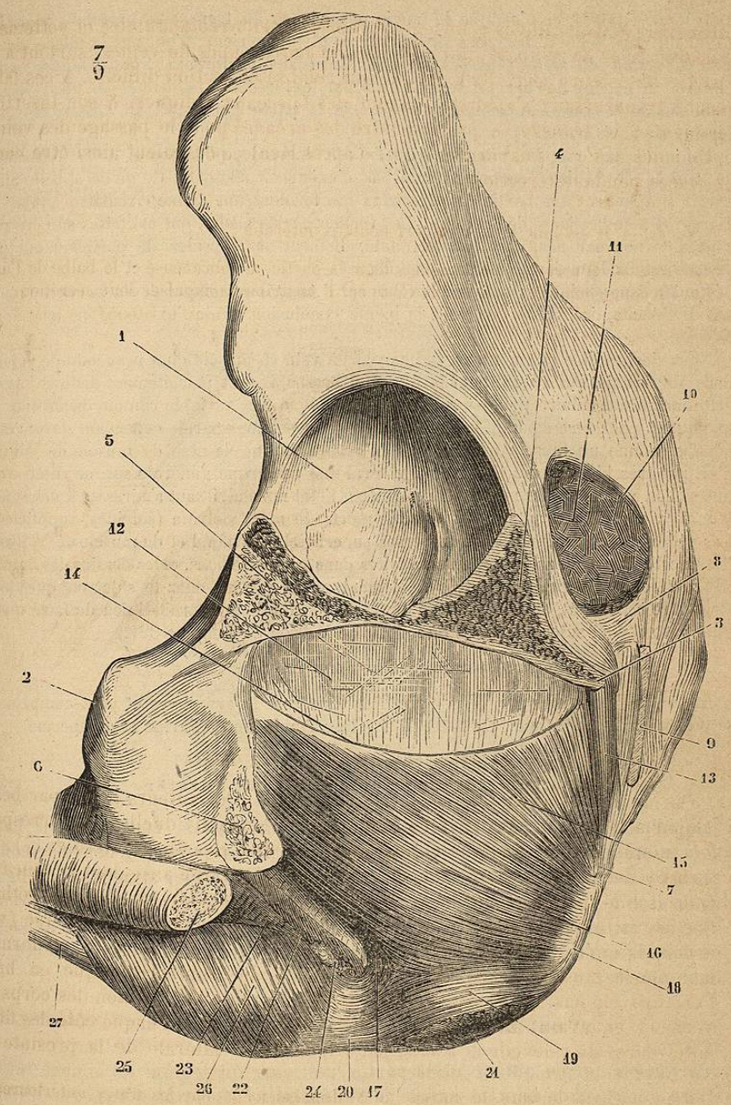

FIG. 322. — *Releveur de l'anus ; face latérale externe* (*).

(*) 1) Cavité cotyloïde. — 2) Symphyse du pubis. — 3) Épine sciatique. — 4) Section de la branche supérieure de l'ischion. — 5) Section de la branche supérieure du pubis. — 6) Section de la branche inférieure du pubis. — 7) Coccyx. — 8) Petit ligament sacro-sciatique. — 9) Section du grand ligament sacro-sciatique. — 10) Grande échancrure sciatique. — 11) Section du pyramidal. — 12) Face externe de l'aponévrose pelvienne. — 13) Muscle ischio-coccygien. — 14) Arcade aponévrotique d'insertion

rait. Pour d'autres, ce n'est que la partie postérieure du transverse profond ; mais les fibres du muscle de Wilson sont situées sur un plan supérieur, n'ont pas la même direction et en sont, du reste, séparées par une mince lamelle fibreuse. Pour d'autres enfin, ce serait un produit de l'art et il serait formé par les insertions pubiennes des fibres longitudinales de la vessie *(muscle pubo-vésical)* et la partie horizontale du constricteur inférieur de l'urèthre.

Cadiat (*Étude sur les muscles du périnée*, Journal de l'anatomie, 1877), considère le muscle de Wilson comme n'ayant pas d'existence distincte. Ce qu'on appelle ainsi serait simplement une partie des faisceaux qui forment une gaine circulaire autour de la région membraneuse de l'urèthre. Les recherches de Cadiat ont été faites sur des périnées de nouveau-nés, chez lesquels naturellement les muscles du périnée n'ont pas encore acquis leur développement complet.

Paulet, dans ses intéressantes recherches sur l'*Anatomie comparée du périnée* (Journal de l'Anatomie, 1877), arrive à la même conclusion et nie l'existence du muscle de Wilson.

Nous devons dire que nous avons cherché en vain ce muscle chez beaucoup de sujets, mais sur le sujet qui a servi pour la figure ci-dessus, il était parfaitement distinct. Aussi cette masse musculaire pubio-membraneuse, quoique très variable comme disposition et manquant peut-être dans un certain nombre de cas, nous paraît cependant devoir être admise comme un muscle à part, tout en accordant que le nom de muscle de Wilson n'est pas très bien choisi. Seulement je ferai une remarque générale sur ce sujet, c'est que si l'on veut avoir les muscles du périnée à l'état normal, il faut s'adresser à des sujets jeunes, vigoureux, et autant que possible morts de mort violente (suicidés, suppliciés). Les préparations des muscles transverses superficiel et profond et du muscle de Wilson, les descriptions de ces muscles ont été faites dans ces conditions, et les dessins des figures 318, 321 et 324 représentent très fidèlement ce qui existait chez le sujet en question. Peut-être cependant, après la lecture du travail de Paulet, y aurait-il lieu de faire quelques réserves au sujet des fibres du muscle de Wilson de la figure 321.

Nerfs. — Il est innervé par le nerf honteux interne.

Action. — Le muscle de Wilson tire l'urèthre vers la symphyse et peut comprimer le plexus pubi-prostatique. En outre, il accélère l'émission de l'urine et du sperme.

6° Constricteur ou orbiculaire de l'urèthre

Ce muscle se compose de fibres internes, circulaires, continues en haut avec le sphincter prostatique volontaire, et de fibres externes; celles-ci comprennent deux plans, l'un antérieur, l'autre postérieur, attachés aux ligaments ischio-prostatiques, et forment une boutonnière autour de l'urèthre *(stratum superius* et *stratum anterius* de Muller). Ces dernières n'existent que dans la moitié postérieure, les premières dans toute l'étendue de la région membraneuse.

7° Sphincter externe de l'anus (fig. 320 et 322)

Ce muscle forme autour de la partie inférieure du rectum un anneau musculaire de $0^m,02$ de hauteur sur $0^m,008$ d'épaisseur. Ses *fibres superficielles, sphincter sous-cutané* (fig. 319, 16), s'insèrent en avant du coccyx et en

du releveur. — 15) Ses faisceaux pelvi-coccygiens. — 16) Faisceaux pubio-rectaux. — 17) Faisceaux réfléchis se rendant au bulbe. — 18) Raphé ano-coccygien du sphincter externe. — 19) Sphincter externe. — 20) Raphé ano-bulbaire. — 21) Anus. — 22) Section de l'aponévrose moyenne. — 23) Sa face inférieure. — 24) Glandes de Cowper. — 25) Section du corps caverneux. — 26) Bulbo-caverneux. — 27) Corps spongieux de l'urèthre.

arrière du bulbe dans le tissu cellulaire sous-cutané et à la face profonde de la peau. Les *fibres profondes* naissent en arrière de la face externe et de la pointe du coccyx par un raphé, *raphé ano-coccygien ;* en avant, elles se rendent à un raphé fibreux réunissant le bulbo-caverneux au sphincter, *raphé ano-bulbaire*, qui passe au-dessous du raphé des transverses superficiels ; les plus profondes forment une anse qui passe sans interruption en avant du rectum (fig. 324, 9). Les fibres supérieures se continuent avec les fibres inférieures du releveur (fig. 322), de façon que les deux muscles pourraient être considérés comme un seul muscle en forme d'entonnoir, dont le releveur constituerait la partie évasée et le sphincter le goulot.

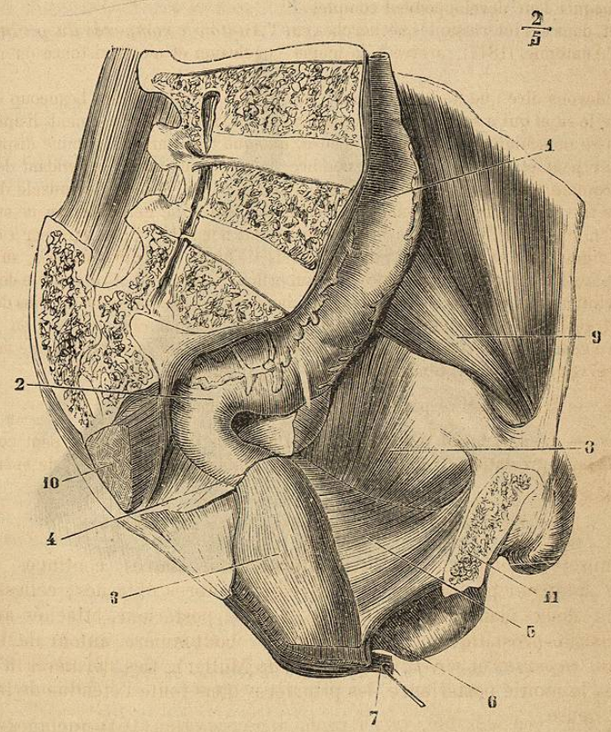

Fig. 323. — *Face interne du releveur de l'anus* (*).

8° Releveur de l'anus (fig. 319, 322 et 323)

Ce muscle mince, membraneux et dont les faisceaux sont souvent séparés par des intervalles celluleux, prend ses insertions fixes : 1° à la face interne

(*) 1) Partie supérieure du rectum. — 2) Partie moyenne du rectum. — 3) Partie inférieure du rectum et fibres musculaires longitudinales. — 4) Section du péritoine. — 5) Face interne du releveur de l'anus. — 6) Son faisceau antérieur passant en avant du rectum. — 7) Sphincter externe de l'anus. — 8) Obturateur interne. — 9) Psoas et iliaque. — 10) Coupe du pyramidal.