de l'*épine sciatique;* 2° à la *face postérieure du pubis de chaque côté de la symphyse* (fig. 24, K); 3° dans l'intervalle de ces deux points osseux à une *arcade aponévrotique* à concavité supérieure (fig. 322, 14) adhérente à l'aponévrose pelvienne. Des faisceaux additionnels peuvent provenir : des ligaments pubo-vésicaux, de l'ischion. De ces insertions, les fibres du releveur se portent en arrière et passent les unes, le plus petit nombre, en avant, les autres en arrière de l'anus et du rectum.

Les *fibres qui passent en arrière du rectum* se divisent en deux faisceaux: 1° le faisceau postérieur (fig. 322, 15) se rend à la pointe du coccyx; 2° l'an-

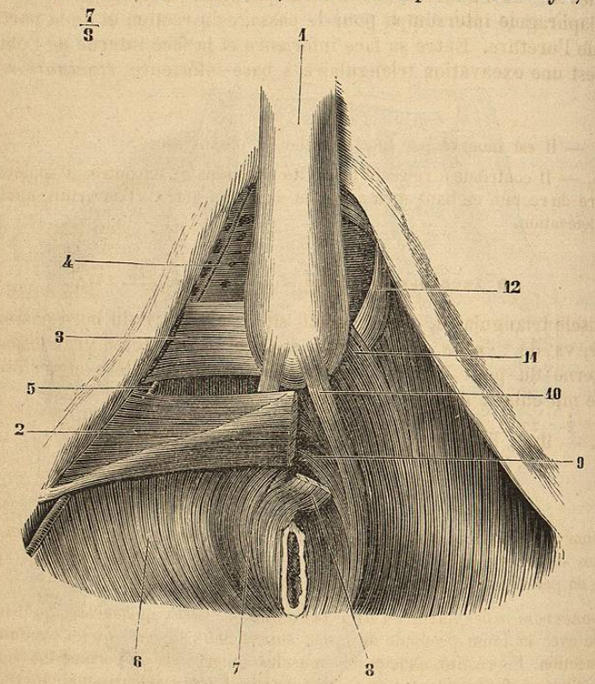


Fig. 324. — *Partie antérieure du releveur de l'anus* (*).

térieur, plus considérable, va au raphé ano-coccygien (16); quelques-unes de ces fibres se continuent même sans interruption d'un côté à l'autre derrière le rectum.

Les *fibres qui passent en avant du rectum* (fig. 321, 10) constituent une anse aplatie, mince, qui embrasse dans sa concavité la partie postérieure de la prostate *(Compresseur ou adducteur de la prostate).*

(*) 1) Bulbe de l'urèthre. — 2) Transverse superficiel. — 3) Transverse profond. — 4) Lame supérieure de l'aponévrose moyenne. — 5) Artère honteuse interne. — 6) Releveur de l'anus. — 7) Sphincter externe. — 8) Insertions antérieures de sa partie superficielle réclinées en arrière. — 9) Sa partie profonde passant sans interruption en avant du rectum. — 10) Faisceaux ano-bulbaires du releveur. — 11) Faisceaux ano-uréthraux. — 12) Muscle adducteur de la prostate.



Au releveur de l'anus se rattachent des faisceaux situés à la limite de ce muscle et du sphincter externe et que par suite on pourrait rattacher aussi à la partie profonde de ce dernier muscle. Ces faisceaux, à peu près constants, sont les faisceaux *ano-bulbaires* et *ano-uréthraux :* 1° les *ano-bulbaires* (fig. 324, 10) sont deux bandelettes minces, aplaties, qui se jettent sur le bulbe au-dessous du bulbo-caverneux; 2° les faisceaux *ano-uréthraux*, plus profonds (11), vont à la partie membraneuse de l'urèthre et sont cachés par le transverse profond, qu'il faut enlever pour les apercevoir.

Le releveur de l'anus constitue le diaphragme inférieur de l'ovoïde abdominal, diaphragme interrompu pour le passage du rectum et de la partie prostatique de l'urèthre. Entre sa face inférieure et la face interne de l'obturateur interne est une excavation triangulaire à base inférieure, *excavation ischio-rectale.*

*Nerfs.* — Il est innervé par une branche du plexus sacré.

*Action.* — Il contribue à rétrécir la cavité abdominale; en outre, il soulève la paroi postérieure du rectum en haut et en avant, et dirige en arrière l'ouverture anale; il agit dans la défécation.

### 9° Ischio-coccygien (fig. 319, 12 et 322, 13)

Ce muscle triangulaire, court, aplati, situé en arrière du bord postérieur du releveur, va de l'*épine sciatique* au *coccyx*. Il adhère en grande partie à la face interne du petit ligament sacro-sciatique. Il complète en arrière le diaphragme musculaire du détroit inférieur.

*Nerfs.* — Il est innervé par le nerf du releveur de l'anus.

### Aponévroses du périnée

Ces aponévroses sont au nombre de trois : une superficielle, une moyenne et une profonde. Les deux premières appartiennent seules au périnée; la dernière, aponévrose profonde ou pelvienne, tapisse l'excavation du petit bassin.

A. *Aponévrose superficielle* ou *ano-pénienne.* — Cette aponévrose, qu'il ne faut pas confondre avec la lame profonde du fascia superficialis [1], n'est qu'un produit artificiel de la dissection. En réalité, chacun des muscles superficiels du périnée est contenu dans une gaine fibreuse indépendante; on a donc deux gaines postérieures pour les transverses; deux gaines externes pour les ischio-caverneux, se réunissant en avant en une seule; une gaine médiane pour le bulbo-caverneux et le bulbe; cette gaine, double en arrière à cause de l'adhérence de son feuillet superficiel au raphé médian sous-bulbaire, est simple en avant et se continue avec l'enveloppe fibreuse du corps spongieux de l'urèthre; en dehors la lame superficielle de cette gaine rejoint la partie interne de la gaine de l'ischio-caverneux et s'insère avec elle à l'aponévrose moyenne. Les parois profondes de ces cinq gaines sont formées par l'aponévrose moyenne; leurs parois superficielles, disséquées de façon à former une lame continue, constituent ce qu'on appelle l'*aponévrose super-*

[1] Cette lame, *aponévrose ano-scrotale* de quelques auteurs, blanchâtre, élastique, s'attache en partie au bord externe de l'arcade du pubis, à l'ischion, et en arrière, contracte des adhérences avec la gaîne du transverse; elle circonscrit avec l'aponévrose superficielle une loge qui communique avec la gaîne du transverse superficiel et contient les vaisseaux et nerfs superficiels du périnée.

*ficielle*, aponévrose qui, en arrière, se recourberait derrière le transverse superficiel pour se continuer avec l'aponévrose moyenne.

B. *Aponévrose moyenne* ou *ligament de Carcassonne* ou *diaphragme uro-génital.* — Cette aponévrose, très complexe dans sa structure, se compose en réalité de deux lamelles, entre lesquelles sont compris le transverse profond, les glandes de Cowper, les vaisseaux et nerfs honteux internes, etc.

1° La *lame inférieure, ligament triangulaire de l'urèthre*, est mince, nacrée, mais résistante, surtout en avant, où, isolée par la dissection du ligament sous-pubien, et de sa partie postérieure, elle constitue une bandelette fibreuse, décrite souvent comme un ligament à part, *ligament transverse* (fig. 321, 5). Elle se voit dans le triangle intercepté de chaque côté par les trois muscles du périnée, et se voit encore mieux après leur ablation et celle des corps caverneux et des parties spongieuse et bulbeuse de l'urèthre. Elle est traversée par la partie membraneuse de l'urèthre, et en avant, près de la symphyse, donne passage à la veine dorsale et aux artères et nerfs dorsaux de la verge. Elle s'insère à la lèvre interne de l'arcade pubienne au-dessus de l'insertion des racines du corps caverneux, et en avant va jusqu'à la partie antérieure de la symphyse. Elle recouvre le transverse profond, qu'elle sépare du transverse superficiel, et vers la symphyse elle forme la paroi antérieure d'un sinus veineux en arcade, *sinus sous-pubien* [1] (fig. 321, 4), dans lequel se déverse la veine dorsale de la verge (2).

2° La *lame supérieure* du ligament de Carcassonne (*aponévrose inférieure du releveur, aponévrose latérale de la prostate*, etc.), mince, très étendue, tapisse la face inférieure du releveur de l'anus; dans la partie ano-coccygienne du muscle, elle est ré-

[1] Ce *sinus veineux sous-pubien*, passé sous silence par la plupart des aueturs, me paraît devoir être décrit de la façon suivante. Pour bien le voir, il faut couper le ligament suspenseur de la verge et disséquer la veine dorsale de la verge, les artères dorsales et les nerfs dorsaux; on les isole ainsi des corps caverneux et on les relève en avant, tandis qu'on rabat en arrière le reste de la verge (urèthre et corps caverneux). On voit alors la veine dorsale s'enfoncer sous l'arcade du pubis en semblant se dilater en une aponévrose fortement tendue. Cette aponévrose (fig. 321, 2) forme une arcade au-dessous du ligament sous-pubien (1); si on incise au-dessus de cette arcade, on pénètre dans une cavité (4) en forme de croissant, située entre cette arcade et le ligament sous-pubien, cavité dont les deux cornes se prolongent de chaque côté le long de l'arcade pubienne; c'est le sinus veineux sous-pubien. Cette cavité, purement aponévrotique, présente: 1° une paroi *antérieure*, qui reçoit la veine dorsale de la verge, paroi insérée en haut à la lèvre externe de l'arcade du pubis et du ligament sous-pubien, et en bas continue avec la lame inférieure du ligament de Carcassonne; 2° une paroi *postérieure*, concave, formée par le ligament sous-pubien; 3° une paroi *inférieure*, convexe, qui isolée constitue le ligament transverse de Henle; 4° une paroi *postérieure* (4), qui s'insère en haut à la partie postérieure de la symphyse; cette paroi est percée d'orifices béants, orifices communiquant avec les plexus veineux pubi-prostatiques, ou laissant passer les veines postérieures de la verge (bulbe et corps caverneux). Cette cavité aponévrotique est tapissée à l'intérieur par une membrane mince, adhérente, mais facilement décollable qui se continue avec la paroi même des veines qui aboutissent à cette cavité. Si on enlève la paroi postérieure de cette cavité (fig. 325), on pénètre dans un espace rempli par un lacis veineux considérable (2), qui n'est autre chose que le *plexus pubi-prostatique* ou de *Santorini*, limité en avant par cette paroi postérieure, en arrière par la prostate, latéralement par les fibres internes du releveur, en haut par le ligament pubo-prostatique, en bas par les fibres moyennes du muscle de Wilson. Ce plexus communique avec le sinus sous-pubien par quelques ouvertures béantes situées surtout sur les parties latérales. Le sinus sous-pubien est incompressible et toujours béant, tandis que les plexus pubi-prostatiques peuvent être comprimés par le rapprochement de la prostate et de l'urèthre contre la symphyse et par la contraction des releveurs. Le mécanisme de l'arrêt de la circulation veineuse dans l'érection doit être cherché au delà du sinus veineux sous-pubien et probablement dans les plexus pubi-prostatiques et vésicaux.



duite à une lamelle celluleuse à peine démontrable; arrivée au bord postérieur du transverse superficiel, elle se soude à la lame inférieure, s'en sépare ensuite au niveau du transverse profond, au-dessus duquel elle passe et accompagne la face inférieure du releveur jusqu'à ses insertions pubiennes, en se confondant là avec la paroi postérieure du sinus sous-pubien. Au niveau des bords de l'enchancrure ovalaire (fig. 321) que présentent les bords internes des deux releveurs pour laisser passer la prostate, elle change de direction et se porte en haut sur les parties latérales de la prostate et du muscle de Wilson (9); elle forme ainsi une lame placée de champ, *aponévrose latérale de la prostate*, qui, en haut, se continue avec l'aponévrose pelvienne, en avant s'attache sur les côtés de la symphyse, en arrière se perd sur les parties latérales du rectum. Une lame fibreuse, très riche en fibres lisses, appelée à tort *aponévrose postérieure de la prostate* ou *prostato-péritonéale*, sépare en outre le rectum de la prostate et des vésicules séminales et forme la paroi postérieure de la capsule qui enveloppe la prostate ; en haut elle se perd dans le tissu cellulaire sous-péritonéal du cul-de-sac recto-vésical ; en bas elle forme, en se réunissant à l'aponévrose latérale de la prostate, deux replis allant jusqu'à l'ischion, *ligaments ischio-prostatiques* (fig. 307).

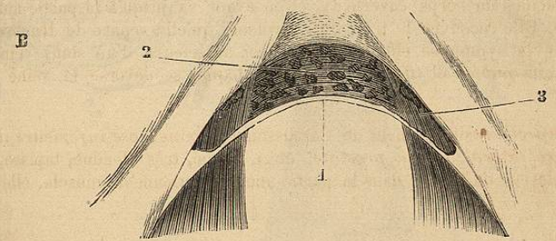


FIG. 325. — *Sinus veineux sous-pubien et plexus pubi-prostatique* (*).

Les deux lamelles de l'aponévrose périnéale moyenne interceptent entre elles un espace qu'on peut diviser en trois loges, une médiane et deux latérales : 1° la loge médiane, plus haute, comprend en arrière la prostate, en avant la partie membraneuse de l'urèthre, le muscle de Wilson et le plexus pubi-prostatique ; 2° les loges latérales, très étroites, contiennent les muscles transverses profonds, les glandes de Cowper, l'artère honteuse interne et, en outre, des fibres lisses éparses au milieu des veines comprises dans leur intérieur.

C. *Aponévrose profonde* ou *pelvienne.* — Les muscles qui tapissent le petit bassin et constituent son plancher musculaire sont, en allant d'arrière en avant, le pyramidal, l'ischio-coccygien et le releveur de l'anus, et sur les côtés la partie supérieure de l'obturateur interne. Ces muscles sont recouverts par une aponévrose dense, nacrée, résistante, qui s'attache en arrière par cinq dentelures dans les intervalles des trous sacrés, en haut au-dessous du détroit inférieur. Celle qui tapisse l'obturateur interne a une certaine indépendance, et se continue jusque dans l'excavation ischio-rectale dont elle forme la paroi externe. Sa réunion à l'aponévrose supérieure du releveur est indiquée par un épaississement fibreux linéaire. En avant l'aponévrose pelvienne constitue de chaque côté de la prostate et de la vessie deux replis qui vont de l'épine sciatique aux côtés de la symphyse; la partie de ces replis antérieure à la prostate a reçu le nom de *ligaments pubo-prostatiques* ou *(pubo-vésicaux latéraux)* ; entre les deux ligaments, l'aponévrose s'enfonce et forme une dépression médiane, *ligament pubo-prostatique médian*, qui va de la prostate à la symphyse et recouvre le plexus pubo-prostatique : ces liga-

(*) 1) Paroi inférieure du sinus veineux sous-pubien. — 2) Plexus pubi-prostatique. — 3) Fibres antérieures du releveur de l'anus.

ments complètent en haut et en avant la loge médiane de l'aponévrose moyenne du périnée. En dedans elle se perd sur les côtés du rectum et de la vessie, et se continue partiellement avec les lames fibreuses qui forment la loge de la prostate, loge qui pourrait à ce point de vue en être considérée comme une expansion.

## ARTICLE II — ORGANES GÉNITAUX DE LA FEMME

Les organes génitaux de la femme se composent, comme pour l'homme, d'un appareil sécréteur et d'un appareil érectile ; mais on les divise plus communément en organes génitaux internes et organes génitaux externes.

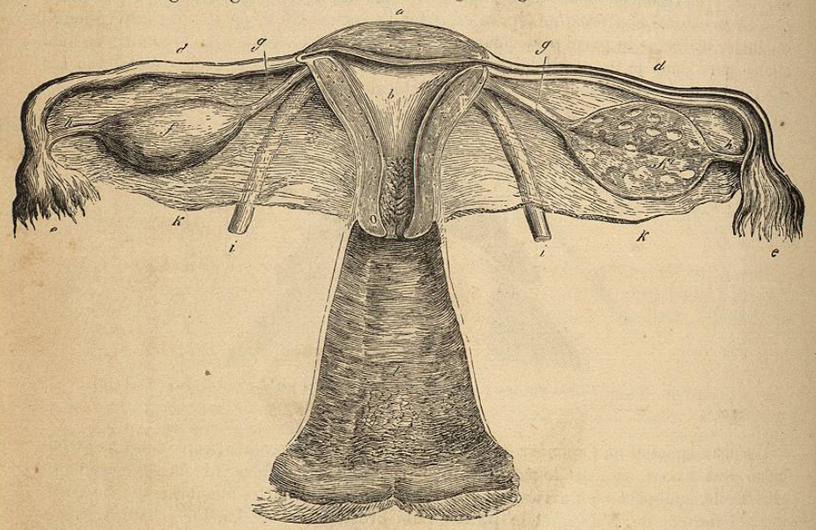

FIG. 326. — *Organes génitaux internes de la femme* (*).

### § I — Organes génitaux internes

Les organes génitaux internes comprennent : 1° deux glandes, les *ovaires* dans lesquelles se produisent les ovules (fig. 326, *f*, *f'*) ; 2° les deux *trompes utérines (d)* ; 3° l'*utérus (b)*, cavité médiane où se développe l'œuf fécondé ; 4° enfin le *vagin (l)*, canal qui vient s'ouvrir à la vulve au niveau des organes génitaux externes et livre passage, dans le coït, au membre viril, dans l'accouchement au fœtus expulsé par l'utérus.

#### I. OVAIRE

L'ovaire a la forme d'un ovoïde légèrement comprimé et présente : deux faces convexes ; deux bords, l'un antérieur et inférieur, droit, *hile* de la

(*) 1) L'utérus et le vagin sont ouverts ; l'ovaire est fendu d'un côté, ainsi que la trompe. — *a)* Fond de l'utérus. — *b)* Cavité de l'utérus. — *c)* Cavité du col. — *d)* Trompe utérine. — *e)* Pavillon de la trompe. — *f*, *f'*) Ovaires. — *g)* Ligament de l'ovaire. — *h)* Ligament de la trompe. — *i)* Ligament rond — *k)* Ligaments larges. — *l)* Vagin.



glande ; l'autre postérieur et supérieur, épais, convexe, libre ; deux extrémités : l'une externe, plus grosse, à laquelle s'attache le ligament de la trompe (fig. 326, *h)* ; l'autre interne, qui fait suite au ligament de l'ovaire (9). Sa sur-

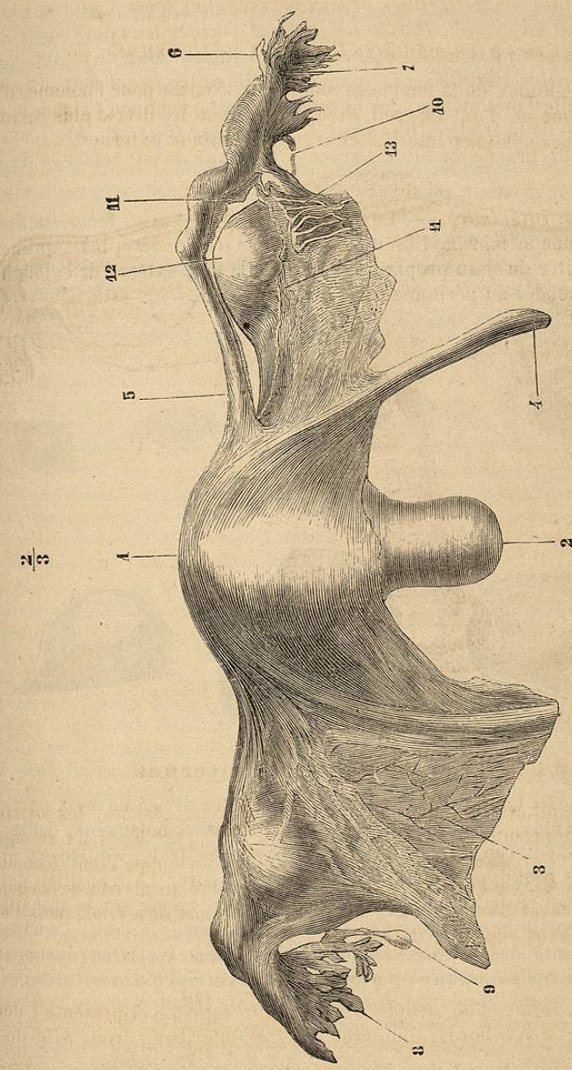

FIG. 327. — *Organes génitaux internes de la femme ; vue antérieure* (*).

(*) 1) Fond de l'utérus. — 2) Col de l'utérus. — 3) Ligament large. — 4) Ligament rond. — 5) Trompe. — 6) Pavillon de la trompe. — 7, 8) Franges du pavillon de la trompe. — 9) Vésicule appendue à une frange. — 10) Ligament de la trompe. — 11) Ligament large incisé pour montrer l'ovaire. — 12) Ovaire. — 13) Organe de Rosenmüller.

face, lisse chez la jeune fille, se couvre de cicatrices qui augmentent avec l'âge à partir de la puberté et devient chagrinée dans la vieillesse. Sa longueur