ments complètent en haut et en avant la loge médiane de l'aponévrose moyenne du périnée. En dedans elle se perd sur les côtés du rectum et de la vessie, et se continue partiellement avec les lames fibreuses qui forment la loge de la prostate, loge qui pourrait à ce point de vue en être considérée comme une expansion.

ARTICLE II — ORGANES GÉNITAUX DE LA FEMME

Les organes génitaux de la femme se composent, comme pour l'homme, d'un appareil sécréteur et d'un appareil érectile ; mais on les divise plus communément en organes génitaux internes et organes génitaux externes.

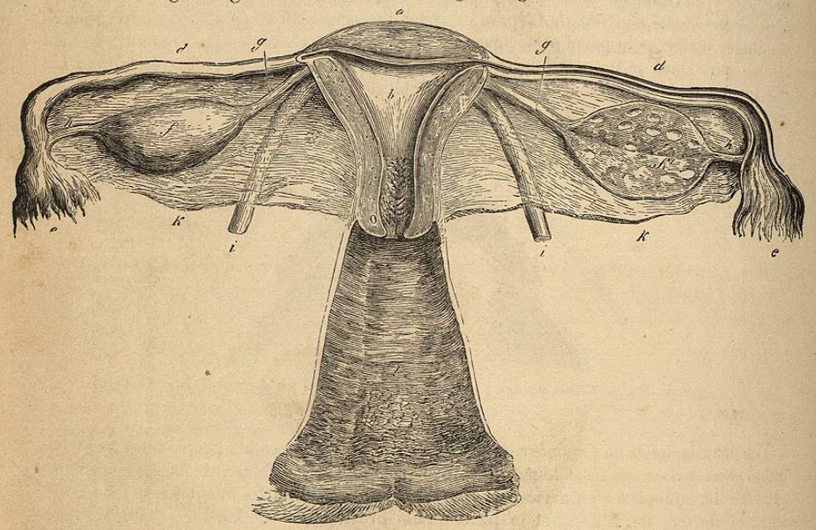

FIG. 326. — *Organes génitaux internes de la femme* (*).

§ I — Organes génitaux internes

Les organes génitaux internes comprennent : 1° deux glandes, les *ovaires* dans lesquelles se produisent les ovules (fig. 326, *f*, *f'*) ; 2° les deux *trompes utérines (d)* ; 3° l'*utérus (b)*, cavité médiane où se développe l'œuf fécondé ; 4° enfin le *vagin (l)*, canal qui vient s'ouvrir à la vulve au niveau des organes génitaux externes et livre passage, dans le coït, au membre viril, dans l'accouchement au fœtus expulsé par l'utérus.

I. OVAIRE

L'ovaire a la forme d'un ovoïde légèrement comprimé et présente : deux faces convexes ; deux bords, l'un antérieur et inférieur, droit, *hile* de la

(*) 1) L'utérus et le vagin sont ouverts ; l'ovaire est fendu d'un côté, ainsi que la trompe. — *a)* Fond de l'utérus. — *b)* Cavité de l'utérus. — *c)* Cavité du col. — *d)* Trompe utérine. — *e)* Pavillon de la trompe. — *f*, *f'*) Ovaires. — *g)* Ligament de l'ovaire. — *h)* Ligament de la trompe. — *i)* Ligament rond — *k)* Ligaments larges. — *l)* Vagin.

glande ; l'autre postérieur et supérieur, épais, convexe, libre ; deux extrémités : l'une externe, plus grosse, à laquelle s'attache le ligament de la trompe (fig. 326, *h)* ; l'autre interne, qui fait suite au ligament de l'ovaire (9). Sa sur-

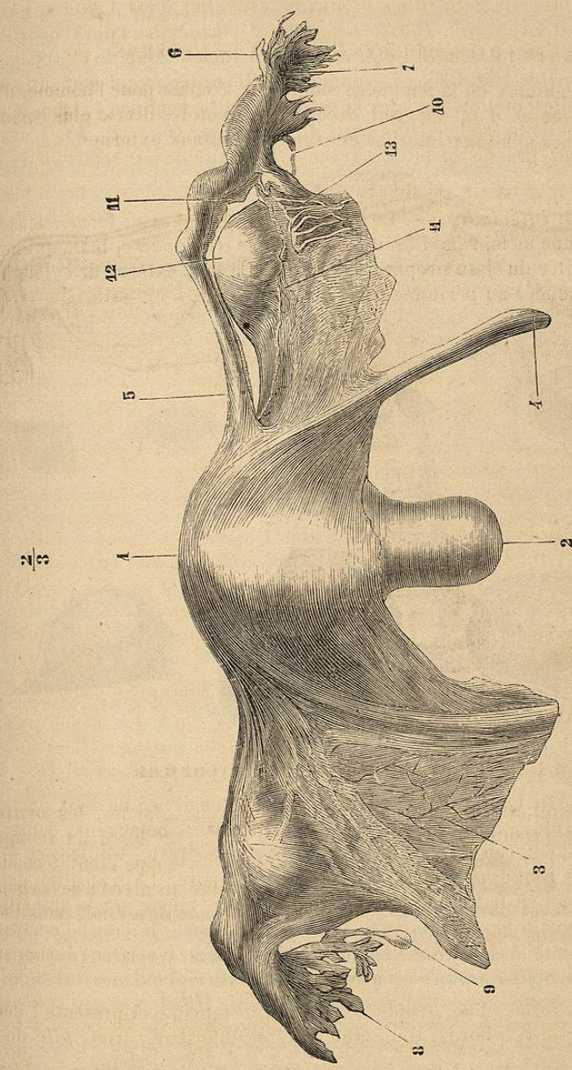

FIG. 327. — *Organes génitaux internes de la femme ; vue antérieure* (*).

(*) 1) Fond de l'utérus. — 2) Col de l'utérus. — 3) Ligament large. — 4) Ligament rond. — 5) Trompe. — 6) Pavillon de la trompe. — 7, 8) Franges du pavillon de la trompe. — 9) Vésicule appendue à une frange. — 10) Ligament de la trompe. — 11) Ligament large incisé pour montrer l'ovaire. — 12) Ovaire. — 13) Organe de Rosenmüller.

face, lisse chez la jeune fille, se couvre de cicatrices qui augmentent avec l'âge à partir de la puberté et devient chagrinée dans la vieillesse. Sa longueur

est de $0^m,038$ environ sur $0^m,02$ de largeur et $0^m,015$ d'épaisseur ; son volume augmente temporairement à chaque menstruation, son poids est de 6 à 8 grammes.

Situation et moyens de fixité. — L'ovaire est situé dans l'aileron postérieur du ligament large (voy. *Péritoine*) et libre dans ses deux tiers supérieurs (fig. 327, 12). Il est rattaché à l'utérus par un ligament long de $0^m,03$, *ligament de l'ovaire* (fig. 326, *g*), composé de fibres lisses qui font suite aux fibres superficielles de l'utérus ; des fibres lisses rattachent son extrémité externe au pavillon de la trompe, *ligament de la trompe* (fig. 326, *h*). L'ovaire possède une assez grande mobilité, grâce à la laxité de ces replis ou de ces ligaments.

Conformation intérieure. — Le tissu de l'ovaire est assez ferme, dense et enveloppé par une membrane fibreuse, *albuginée de l'ovaire*, mais qui ne se laisse pas délimiter du tissu propre de l'organe. La face externe de l'albuginée est intimement soudée au péritoine.

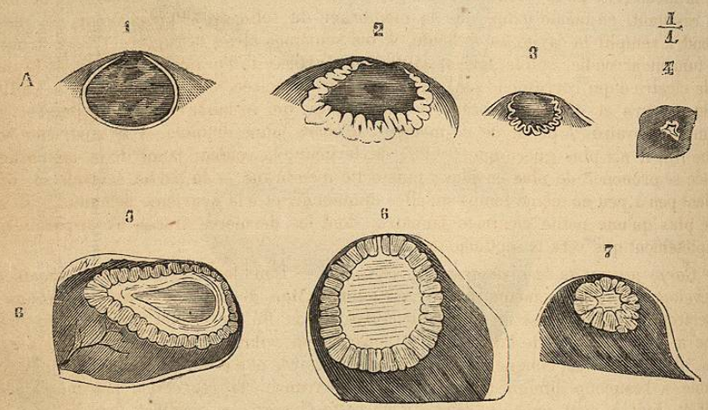

FIG. 328. — *Corps jaunes* (*).

Le parenchyme de l'ovaire peut, sur une coupe, être divisé en deux parties: la partie périphérique, *substance corticale*, est blanche, homogène, dense et a une épaisseur d'environ un millimètre; la partie centrale, *substance médullaire*, est plus rouge, plus molle et comme spongieuse. La transition entre les deux substances se fait d'une façon insensible, de même que la transition entre la couche corticale et l'albuginée. Après la puberté, la couche corticale de l'ovaire présente des petites vésicules de grandeur variable (depuis une dimension microscopique jusqu'à la grosseur d'une cerise) *ovisacs, follicules*

(*) A. Corps jaunes de la menstruation. — B. Corps jaunes de la grossesse. — 1) Vésicule de Graaf, rompue pendant la menstruation. — 2) Corps jaune, trois semaines après la menstruation. — 3) Idem, quatre semaines après la menstruation. — 4) Idem, neuf semaines après la menstruation. — 5) Corps jaune de la grossesse à la fin du second mois (on voit à son centre une cavité piriforme remplie d'un liquide clair et qui existe dans quelques cas). — 6) Idem, à la fin du quatrième mois. — 7) Idem, au terme de la grossesse. — (D'après Dalton).

ou *vésicules de Graaf;* les plus grosses dépassent la surface de l'ovaire et déterminent une saillie plus ou moins transparente; la paroi de ces vésicules tranche nettement sur le parenchyme de la glande et peut être énucléée facilement de la cavité qui la contient; à leur incision il s'écoule un liquide transparent, au milieu duquel on peut voir quelquefois nager un point blanc *(ovule enveloppé par le cumulus proligère).*

Outre ces vésicules, l'ovaire présente souvent des corps particuliers, *corps jaunes,* qui ne sont autre chose qu'une évolution particulière des vésicules de Graaf, après que celles-ci se sont rompues pour laisser échapper les ovules. Ces corps jaunes ont une évolution assez courte lorsque l'ovule n'a pas été fécondé *(corps jaunes de la menstruation),* plus longue quand il a été fécondé *(corps jaunes de la grossesse),* et il en résulte des modifications dans leur aspect extérieur (fig. 328).

1° *Corps jaunes de la menstruation* (fig. 328, A). — Après la rupture de la vésicule de Graaf, il reste (1) une cavité remplie d'un caillot sanguin foncé, sans adhérence avec la membrane de la vésicule. Peu à peu ce caillot se contracte, se décolore et devient plus résistant, en même temps que la membrane du follicule s'hypertrophie, se plisse et tend à remplir la cavité du follicule. Trois semaines après la rupture (2) on trouve une tumeur arrondie, solide, faisant saillie à la surface de l'ovaire et présentant là une petite cicatrice qui correspond au point de rupture ; incisée, elle se compose d'un caillot solide grisâtre et d'une membrane jaunâtre plissée qui se laisse énucléer facilement du stroma de l'ovaire. A partir de ce moment, le corps jaune diminue. A la quatrième semaine (3), il n'a plus guère que $0^m,007$ de largeur; la couleur jaune de la membrane plissée se prononce de plus en plus ; puis cette membrane et la partie centrale se confondent peu à peu en même temps qu'elles diminuent, et à la neuvième semaine (3) il ne reste plus qu'une petite cicatrice jaunâtre, dont les dernières traces ne disparaissent complètement que vers le septième mois.

2° *Corps jaunes de la grossesse* (fig. 328, B). — Dans les trois premières semaines, le développement est le même que précédemment. Mais à partir de ce point, l'évolution hypertrophique progresse au lieu de décroître. A la fin du second mois (5), le corps jaune a environ $0^m,02$ de largeur, et il conserve ce volume jusqu'à la fin du sixième mois; alors seulement commence la période régressive, et à la fin de la grossesse (7) son volume a beaucoup diminué; à partir de la délivrance, la régression marche rapidement et, huit à neuf semaines après, il ne reste plus qu'une cicatrice peu distincte du tissu ambiant; cependant elle ne disparaît complètement que huit à neuf mois après. Dans tous les cas, à chaque rupture d'un follicule de Graaf correspond une cicatrice extérieure et persistante.

Structure. — A. *Parenchyme de l'ovaire.* — 1° La *séreuse* est réduite à la couche épithéliale; mais cet épithélium ne peut être assimilé à l'épithélium péritonéal ; il est constitué par une couche de cellules cylindriques bien différentes des cellules pavimenteuses qui recouvrent les séreuses ; le péritoine s'arrête, en effet, au hile de l'organe, et le revêtement épithélial de l'ovaire provient en réalité de l'épithélium germinatif de la cavité pleuro-péritonéale embryonnaire (voir *Embryologie).* De Sinéty a constaté parmi ces cellules cylindriques l'existence d'un certain nombre de cellules vibratiles; 2° l'*albuginée*, constituée par des fibres connectives, ne se laisse pas délimiter de la couche corticale et ne s'en distingue que par l'absence de follicules de Graaf; 3° la *couche corticale* ou *ovigène* (Schrön, Sappey), très peu vasculaire, est formée par des faisceaux entre-croisés de fibres connectives et des cellules fusiformes; elle contient les vésicules de Graaf; 4° la *couche médullaire*, très vasculaire, sans follicules, présente un stroma de fibres connectives et de fibres musculaires lisses, qui rayonnent du hile vers la périphérie de la glande.

B. *Follicules de Graaf.* — 1° *Situation* (fig. 329). — Les plus petits *follicules pri-*

mordiaux [1], se rencontrent dans la partie périphérique de la substance corticale *(zone corticale de His* ou *des follicules primordiaux)*; les follicules plus développés (2, 3, 4, 5) se rencontrent plus profondément *(zone sub-corticale de His)*; enfin les follicules complètement développés (6, 7, 8) sont situés plus profondément encore *(zone des follicules parfaits de His)*; seulement à cause de leur volume, ils empiètent sur les deux zones précédentes et finissent par arriver à la surface de l'ovaire et même à la dépasser à l'état de maturité.

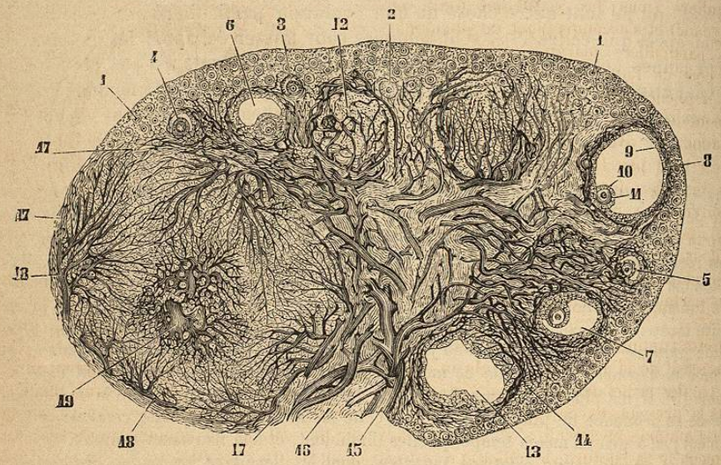

FIG. 329. — *Coupe de l'ovaire* (*).

2° *Structure des vésicules de Graaf à l'état parfait* (fig. 330). — La vésicule de Graaf comprend une enveloppe, un épithélium, dans lequel se trouve l'ovule, et un contenu liquide. 1° L'*enveloppe, membrane externe du follicule*, est fibreuse, vasculaire, contiguë au stroma de l'ovaire, divisée par quelques auteurs en une couche externe (A), dense, blanchâtre, et une couche interne (B), molle, plus rouge. 2° La *couche épithéliale, membrane granuleuse* (C), qui tapisse la paroi interne de l'enveloppe, est formée par des cellules polygonales ou arrondies, granuleuses et pourvues d'un noyau. A la partie la plus profonde du follicule (fig. 329, 6, 7, 8) se trouve une agglomération de ces cellules; c'est le *cumulus proligère* (G), qui contient l'ovule [1]. Dans certains cas (d'après quelques auteurs), on trouverait entre la membrane externe et la membrane granuleuse une membrane amorphe *(membrane propre du follicule)*. 3° Le *contenu* est un liquide analogue au plasma du sang. Le *développement des follicules de Graaf* et l'*ovule* seront décrits à propos du développement.

Le nombre des follicules, aux divers degrés de développement, peut être évalué à

[1] Schrön, His, etc. ont confirmé sous ce rapport l'opinion déjà émise par Pouchet.

(*) 1) Vésicules corticales. — 2) Vésicules plus volumineuses. — 3) Vésicules entourées de la membrane granuleuse. — 4, 5, 6, 7, 8) Follicules à des degrés divers de développement. — 9) Membrane granuleuse. — 10) Ovule. — 11) Cumulus proligère. — 12) Follicule qui n'a pas été ouvert, entouré par un réseau vasculaire. — 13) Follicule dont le contenu s'est échappé en partie. — 14) Stroma de la zone corticale. — 15) Vaisseaux pénétrant par le hile de la glande. — 16) Stroma du hile. — 17) Membrane externe d'un corps jaune. — 18) Artère du corps jaune. — 19) Sa veine centrale. — (D'après Schrœn.)

plus de 30,000 par ovaire (Henle); il est très rare de rencontrer deux ovules dans le même follicule.

3° *Rupture des follicules de Graaf et chute de l'ovule* [1]. — Depuis la *puberté* (12 à 18 ans en moyenne) jusqu'à la *ménopause* (45 à 50 ans), on observe à la surface de l'ovaire une rupture des follicules de Graaf, qui laissent échapper les ovules. Ces ruptures se succèdent à des intervalles réguliers (tous les vingt-huit jours en moyenne) et s'accompagnent de phénomènes particuliers marqués principalement du côté de l'utérus (écoulement sanguin, etc.), phénomènes dont l'ensemble a reçu le nom de *menstruation*. A chaque menstruation, un ovule se détache de l'ovaire et est reçu par la trompe. Cette rupture des vésicules de Graaf, qui se fait ordinairement vers la fin des règles (Sappey), peut être spontanée ou provoquée (coït, etc.). Cette rupture paraît pouvoir se produire en dehors de la menstruation sous certaines influences encore peu connues.

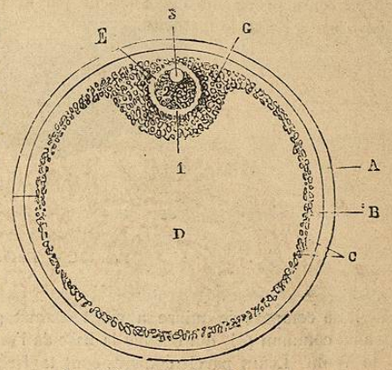

FIG. 330. — *Follicule de Graaf* (*).

Cette rupture se fait par l'amincissement progressif de la paroi du follicule au niveau de sa partie saillante, tandis qu'au contraire, les parties profondes s'hypérémient, s'épaississent et deviennent plus vasculaires. Bientôt, sous la pression excentrique du liquide du follicule, une petite fente se déclare sur la partie amincie et l'ovule s'échappe entouré par les cellules du cumulus proligère. Au moment de sa rupture, le follicule a ordinairement $0^m,01$ à $0^m,015$.

4° *Structure du corps jaune*. — Le corps jaune, dont nous avons étudié les caractères visibles à l'œil nu, a une structure différente dans son stade de progression et dans son stade de régression : 1° le *stade de progression* consiste en une hypertrophie de la tunique fibreuse et de la membrane granuleuse, qui se plisse et présente des cellules fusiformes à granulations graisseuses *(cellules de l'ovariule de Robin)*; cette hypertrophie s'accompagne d'un développement vasculaire considérable (fig. 329, 17) : les artères (18) forment à la périphérie du follicule un réseau très riche, d'où part une veine centrale (19) volumineuse; 2° le *stade de régression* consiste surtout en une dégénérescence graisseuse accompagnée d'une résorption graduelle.

Vaisseaux et nerfs de l'ovaire. — Les *artères* ovarique et utérine forment une anastomose en arcade (fig. 334, 4), d'où partent huit à dix rameaux flexueux se rendant au hile. Les *veines*, plus volumineuses et plus multipliées que les artères, vont à un lacis très serré, *bulbe* ou *corps spongieux de l'ovaire* (fig. 331, 2), et de là au plexus sous-ovarique qui communique avec les plexus utérin et pampiniforme. Les *lymphatiques* accompagnent les veines; His décrit un réseau lymphatique dans la membrane externe des follicules. Les *nerfs* proviennent du plexus ovarique; leur terminaison est inconnue.

Organe de Rosenmüller (fig. 332). — A l'ovaire est annexé l'organe de Rosenmüller.

[1] La masse connective blanchâtre qui remplit le follicule rétracté a été appelée *corpus albidum*; quelquefois on y trouve de l'hématine transformée *(corpus nigrum)*.

(*) A. Membrane externe du follicule. — B. Sa couche interne. — C. Membrane granuleuse. — D. Cavité du follicule. — E. Ovule. — G. Cumulus proligère. — 1) Membrane vitelline. — 2) Vitellus. — 3) Vésicule germinative.

reste des tubes glandulaires moyens du corps de Wolff. C'est un organe aplati, triangulaire, placé dans l'épaisseur du ligament large, entre la trompe et l'ovaire; son sommet est dirigé vers le hile de cet organe.

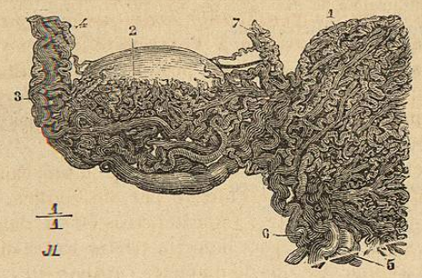

FIG. 331. — *Bulbe de l'ovaire* (*).

Il se compose de quinze à vingt canaux *(c)*, légèrement onduleux, aboutissant à un canal commun *(e)*, qui occupe la base de l'organe et répond au canal excréteur du corps de Wolff. Leurs parois épaisses sont tapissées par un épithélium vibratile ; ils contiennent un liquide jaunâtre.

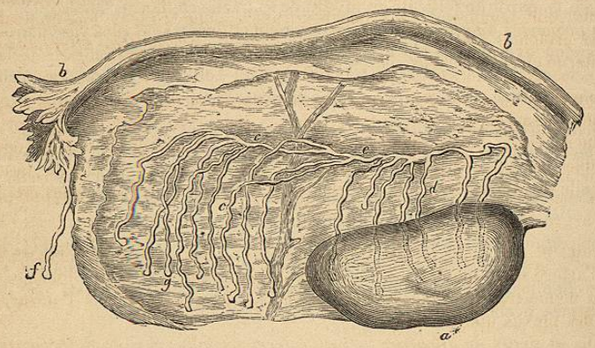

FIG. 332.— *Organe de Rosenmüller* (**).

II. TROMPE UTÉRINE OU DE FALLOPE (fig. 326, 3)

La *trompe utérine (oviducte)* se divise en deux parties : 1° une *partie interstitielle,* rectiligne, longue de $0^m,007$, cachée dans l'épaisseur des parois de l'utérus ; 2° une *partie extra-utérine* ou *abdominale,* longue de $0^m,010$ à $0^m,015$, onduleuse, surtout en dehors, placée dans l'aileron moyen du ligament large, dont la laxité lui donne une très grande mobilité. Son épaisseur augmente de dedans ($0^m,003$) en dehors ($0^m,007$). Son extrémité externe, libre,

(*) 1) Corps spongieux de l'utérus. — 2) Bulbe de l'ovaire. — 3) Plexus pampiniforme. — 4) Artère ovarique avec ses veines. — 5) Artère utérine. — 6) Veines utérines. — 7) Vaisseaux du ligament rond. — (D'après Rouget).

(*) *a)* Ovaire. — *b)* Trompe. — *c, d)* Canaux du corps de Rosenmüller. — *e)* Canal commun. — *f)* Vésicule appendue à la trompe. — *g)* Culs-de-sac des canaux de l'organe. — (D'après Follin).

s'élargit en forme d'entonnoir, *pavillon de la trompe,* large de $0^m,018$ à $0^m,020$, et présente l'*orifice abdominal de la trompe.* Les bords du pavillon sont découpés en dix à quinze *franges* déchiquetées, de longueur inégale (jusqu'à $0^m,015$) ; une de ces franges, *frange ovarique* ou *ligament de la trompe* (fig. 327, 10), rattache le pavillon à l'extrémité externe de l'ovaire. A ce bord se rattache souvent par un long pédicule une petite vésicule remplie d'un liquide transparent (fiig. 327, 9) *hydatide de Morgagni.* Quelquefois (cinq fois sur trente cas, Richard) on trouve des pavillons accessoires et plusieurs ouvertures abdominales.

La trompe est creusée dans toute sa longueur d'un canal qui s'ouvre de chaque côté à l'angle supérieur de l'utérus par un orifice, *orifice utérin de la trompe,* de $0^m,001$ de diamètre. Ce canal, très étroit dans la partie interstitielle ($0^m,001$), s'élargit un peu dans la partie extra-utérine ($0^m,002$) et acquiert près du pavillon, $0^m,004$ de diamètre *(ampoule).*

Structure. — Les parois de la trompe, plus minces vers le pavillon, ont une épaisseur moyenne de $0^m,001$. Elles se composent de dehors en dedans de trois couches : une séreuse, une tunique musculaire, une muqueuse.

1° La *séreuse* ne présente rien de particulier.

2° La *tunique musculaire,* très forte, se compose de fibres lisses continues à celles de l'utérus ; elle comprend deux couches : une couche interne longitudinale, dont un faisceau se prolonge jusqu'à l'ovaire dans la frange ovarique *(m. attrahens tubæ)* ; une couche interne circulaire, plus épaisse du côté de l'utérus.

3° La *muqueuse,* grise ou rosée, offre dans sa partie interne des plis longitudinaux, qui donnent à sa coupe l'aspect étoilé ; dans la partie externe, ces plis sont irréguliers et constituent des lamelles foliacées, arborescentes, interceptant des lacunes de forme très variable *(réceptacles des zoospermes).* Son tissu se rapproche du tissu connectif réticulé ; elle est tapissée par un épithélium vibratile, dont le courant est dirigé vers l'utérus.

Vaisseaux et nerfs. — Les *artères,* nombreuses, flexueuses, viennent du rameau tubaire de l'artère ovarique et, pour la partie interstitielle, de l'artère utérine. Les *veines* suivent le même trajet. Les *lymphatiques* se réunissent à ceux de l'utérus. Les *nerfs* viennent des plexus utérin et ovarique.

III. UTÉRUS OU MATRICE (fig. 327)

Isolé de ses attaches, l'utérus a la forme d'une gourde fortement aplatie d'avant en arrière. On le divise en deux parties : le *corps* (1) et le col (2). Le *corps* est triangulaire et présente deux faces, dont la postérieure est plus convexe que l'antérieure, et trois bords mousses, un supérieur, *fond de l'utérus,* convexe, et deux latéraux, convexes supérieurement, concaves en bas pour se réunir au col. Les deux angles supérieurs reçoivent les trompes ; l'angle inférieur se continue avec le col par un étranglement circulaire. Le *col* est fusiforme, un peu aplati d'avant en arrière ; son extrémité inférieure *(partie vaginale du col, museau de tanche)* est libre au fond du vagin et percée d'une ouverture en forme de fente transversale de $0^m,001$ à $0^m,002$ de largeur sur une longueur de $0^m,006$ à $0^m,008$; la lèvre antérieure de cet orifice est plus épaisse et proéminente. L'utérus a $0^m,07$ de longueur et $0^m,032$ de lar-