1° Ischio-caverneux (fig. 345, 5)

Ce muscle, plus long que chez l'homme, entoure les racines et même, en se réunissant à celui du côté opposé, une partie du corps du clitoris.

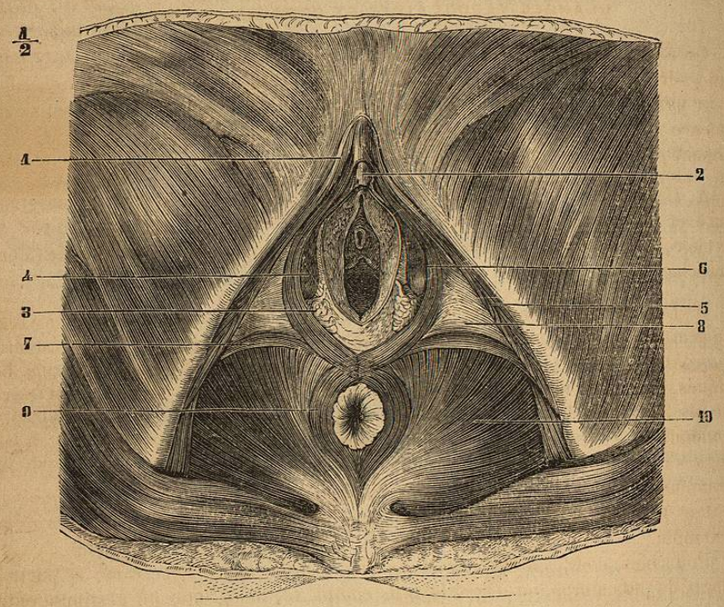

Fig. 345. — *Muscles du périnée chez la femme* (*).

2° Bulbo-caverneux ou constricteur du vagin (fig. 345, 6).

Ce muscle embrasse de chaque côté le bulbe du vagin, comme le bulbo-caverneux embrasse par ses deux moitiés chacune des moitiés du bulbe de l'urèthre. Ses fibres sont donc séparées comme les bulbes du vagin eux-mêmes. Sa concavité embrasse le bulbe et la glande de Bartholin; ses fibres postérieures s'entre-croisent en 8 de chiffre avec celles du sphincter externe; ses fibres antérieures donnent naissance à deux feuillets aponévrotiques, qui engaînent l'extrémité antérieure du clitoris.

Les aponévroses du périnée ne présentent rien de particulier chez la femme.

(*) 1) Racines du clitoris. — 2) Gland du clitoris. — 3) Glande de Bartholin. — 4) Bulbe du vagin. — 5) Ischio-caverneux. — 6) Constricteur du vagin. — 7) Transverse du périnée. — 8) Aponévrose moyenne. — 9) Sphincter externe de l'anus. — 10) Releveur de l'anus.

CHAPITRE VI

GLANDES VASCULAIRES ET ORGANES LYMPHOIDES

On a rangé sous le nom commun de *glandes vasculaires sanguines* toute une série d'organes ayant pour caractères communs l'aspect glandulaire de leur parenchyme et l'absence d'un conduit excréteur. Quelque obscure que soit encore aujourd'hui la physiologie de ces organes, on peut cependant, en se basant sur leur structure intime, les répartir en quatre groupes assez naturels.

A. Un premier groupe comprend la *glande thyroïde* seule, que sa structure et son développement rapprochent des glandes en grappe. D'après des recherches récentes, peut-être faudrait-il y joindre la glande pituitaire (Peremeschko).

B. Le deuxième groupe, le plus nombreux et le plus important de tous, se compose d'une série d'organes auxquels on peut donner le nom d'*organes lymphoïdes* à cause de leur analogie de structure avec les ganglions lymphatiques. On y trouve les amygdales, le thymus, la rate, les plaques de Payer et les follicules clos du tube intestinal. Tous ces organes ont pour caractère commun un parenchyme de tissu connectif réticulaire infiltré de globules analogues aux globules lymphatiques. Seulement à cette structure fondamentale commune s'ajoutent des dispositions spéciales (surtout du côté du système vasculaire), qui peuvent donner naissance à des formes très complexes, la rate par exemple.

Pour bien comprendre leur structure, il importe de suivre ces organes du degré le plus simple au degré le plus complexe, dans leur progression ascendante.

1° *Infiltration lymphoïde diffuse.* — Le premier degré, le plus simple, est celui dans lequel le tissu connectif réticulaire s'infiltre de globules lymphatiques sans prendre une forme circonscrite, sans donner lieu, par conséquent, à un organe dans le sens propre du mot; c'est là ce qu'on peut appeler l'*infiltration lymphoïde diffuse*, qu'on rencontre dans la muqueuse intestinale, et qui se montre surtout très fréquemment à l'état pathologique. Toutes les formes du tissu connectif ordinaire peuvent subir cette infiltration lymphoïde; mais elle est plus commune dans certains endroits que dans d'autres; derme de certaines muqueuses, tunique adventice des artères, etc.

2° *Infiltration lymphoïde circonscrite.* — Dans le deuxième degré, l'infiltration lymphoïde, au lieu de rester diffuse et sans limites précises, se circonscrit plus ou moins nettement du tissu connectif ambiant, et constitue une petite granulation arrondie molle, un *follicule clos*, qui représente par conséquent la forme la plus simple d'*organe lymphoïde*. Déjà, dans le follicule clos, les vaisseaux offrent une disposition spéciale et il y a surtout une grande richesse vasculaire. Les corpuscules de Malpighi de la rate ne sont pas autre chose que des follicules clos.

Les follicules clos peuvent être *isolés*. Mais le plus souvent ils sont *agminés*, c'est-à-dire qu'ils se rapprochent pour former de petits amas. S'ils ne

sont qu'en très petit nombre, ils constituent les glandes dites *solitaires* ou *lenticulaires*, comme dans l'intestin, à la base de la langue, etc. Ordinairement ces glandes solitaires ont la disposition suivante : la muqueuse se déprime à leur niveau, et il en résulte une sorte de cul-de-sac ou de lacune, et c'est dans les parois de cette cavité que se déposent les follicules clos. Aussi trouve-t-on, en général, sur le soulèvement dû à l'amas des follicules clos, une petite ouverture centrale qui conduit dans la lacune. ouverture prise longtemps pour l'orifice du canal excréteur d'une véritable glande.

Les follicules clos peuvent s'agminer au contraire en grande quantité et s'étaler dans l'épaisseur de la muqueuse, comme dans les *plaques de Payer* de l'intestin grêle.

3° *Organes lymphoïdes proprement dits.* — Jusqu'ici les follicules clos sont restés enfouis dans l'épaisseur de la muqueuse dont ils n'étaient qu'une dépendance, nous allons les voir maintenant s'isoler et acquérir une indépendance véritable, s'agminer enfin pour produire des organes distincts, dont nous allons suivre la progression ascendante.

a) Le premier de ces organes et le plus simple est l'*amygdale*. Ce n'est en réalité autre chose qu'une simple agglomération de glandes solitaires.

b) Après l'amygdale vient le *thymus*, dont la structure ne diffère pas essentiellement de celle de l'amygdale ; seulement, outre ses caractères extérieurs, il en diffère notablement en ce que les lacunes dans les parois desquelles sont contenus les follicules clos de l'organe s'ouvrent toutes dans une lacune centrale (canal central), sans communication avec l'extérieur, et limitée non plus par un épithélium, mais par le tissu réticulaire même.

c) Les *glandes lymphatiques* présentent déjà une disposition plus compliquée en rapport avec les connexions qu'ils ont avec la circulation lymphatique. Les *alvéoles* de la substance corticale et les *cordons* de la substance médullaire se composent de deux parties, une partie centrale, *pulpe centrale*, analogue aux follicules clos, et une partie périphérique, *sinus lymphatiques*, à mailles beaucoup plus larges, représentant un système de trajets intermédiaires entre les lymphatiques afférents et les lymphatiques efférents.

d) La *rate* enfin est située comme complexité de structure au sommet de la série. Les corpuscules de Malpighi sont de véritables follicules clos développés aux dépens de la tunique adventice de ses artères ; son parenchyme est constitué par un tissu connectif réticulaire remarquable par sa finesse, mais la distribution vasculaire qu'elle représente et qui sera décrite plus loin en fait un organe spécial et bien distinct des précédents.

C. Le TROISIÈME GROUPE, *glandes nerveuses* ou *sympathiques*, comprend les *capsules surrénales*, et peut-être la *glande pituitaire*. On retrouve bien dans le parenchyme des capsules surrénales le réticulum des follicules clos ; seulement ses mailles contiennent des éléments spéciaux qu'on ne peut assimiler aux globules lymphatiques. En outre elles ont par leur développement et par leur structure des connexions intimes avec le système nerveux.

D. Le QUATRIÈME GROUPE, le moins important de tous, comprend deux formations récemment décrites, la *glande coccygienne de Luschka* et le *ganglion intercarotidien*.

La structure de ces petits organes n'est pas encore bien connue. Luschka les rattache aux glandes nerveuses. Mais elles paraissent plutôt devoir former un groupe à part, le seul auquel s'appliquerait avec exactitude le nom de *glandes vasculaires sanguines*.

Les flexuosités et les dilatations de leurs artères, l'épaisseur considérable de leur tunique musculaire paraissent les rapprocher de ces *cœurs périphériques* qu'on rencontre chez certains vertébrés [1].

Nous décrirons successivement la glande thyroïde, la rate, les capsules surrénales, et, dans un appendice, la glande coccygienne, le ganglion intercarotidien et la glande pituitaire ; les autres organes, amygdales, glandes lymphatiques, ont été décrits dans le courant du livre. Le thymus disparaissant chez l'adulte et n'étant qu'un organe transitoire sera décrit au chapitre du développement.

§ I — Glande ou corps thyroïde (fig. 283)

Le corps thyroïde a la forme d'un croissant à concavité supérieure et se compose de deux *lobes* réunis par une partie médiane ou *isthme* : 1° l'*isthme*, haut de $0^m,017$ environ sur $0^m,012$ d'épaisseur, répond au deuxième, troisième et quatrième cerceaux de la trachée, auxquels il adhère assez intimement. De son bord supérieur part, dans un tiers des cas, un prolongement, *pyramide de Laloulette*, tantôt médian, plus souvent incliné à gauche, qui remonte plus ou moins haut, et dépasse même quelquefois le bord supérieur du cartilage thyroïde ; 2° les *lobes* ou *cornes* du corps thyroïde, hauts de $0^m,07$, ont trois faces : une face interne, concave, qui répond aux cinq ou six premiers anneaux de la trachée, au cartilage cricoïde, aux lames du cartilage thyroïde et à l'œsophage ; une face postérieure convexe adossée à la carotide primitive et aux muscles profonds du cou, une face antérieure convexe recouverte par le sterno-thyroïdien. L'extrémité supérieure se termine en pointe arrondie, l'extrémité inférieure large, arrondie, déborde un peu le bord inférieur de l'isthme. Le lobe droit est habituellement un peu plus volumineux que le gauche.

Le *poids* du corps thyroïde est de 30 grammes environ. Son *volume*, assez variable, plus considérable chez la femme, augmente dans le sommeil, le décubitus dorsal, l'expiration, l'effort, etc.

Variétés. — Quelquefois (rarement) l'isthme manque ; beaucoup plus rarement encore, c'est un des lobules latéraux. La pyramide de Lalouette est quelquefois détachée du reste de la glande. On peut rencontrer enfin de petites masses glandulaires surnuméraires.

On rencontre souvent, surtout quand la pyramide existe, des faisceaux musculaires striés d'origine variable (faisceaux détachés des muscles thyro-hyoïdien, crico-thyroïdien, constricteur inférieur, cartilage thyroïde), rayonnant vers l'isthme et le bord interne des lobes latéraux ou d'un seul lobe *(élévateur de la thyroïde)*.

[1] Les limites de ce traité nous interdisent de donner le développement nécessaire à cette question des glandes vasculaires sanguines (voy. sur ce sujet : Liégeois, *Des glandes vasculaires sanguines*. 1860 ; Beaunis, *Anatomie générale et physiologie du système lymphatique*, 1863 ; Bouchard, *Du tissu connectif*, 1866).

La surface de la glande thyroïde est lisse, d'une couleur qui varie, suivant la réplétion des vaisseaux, du rouge jaunâtre clair à une teinte lie de vin foncé.

Structure. — Le corps thyroïde se compose d'une enveloppe fibreuse et d'un parenchyme.

a) L'*enveloppe fibreuse* est assez résistante, mince et envoie dans l'épaisseur de la glande des cloisons connectives. Cette enveloppe est rattachée aux parties ambiantes par un tissu connectif lâche, qui s'épaissit en certains endroits pour former des espèces de ligaments, un médian et deux latéraux : 1° le *ligament médian* est un cordon fibreux qui rattache l'isthme au premier anneau de la trachée ou au cartilage cricoïde; 2° les *ligaments latéraux* vont des lobes latéraux aux premiers anneaux de la trachée et au cartilage cricoïde.

b) Le *parenchyme* a tout à fait l'aspect du parenchyme des glandes en grappe. Il se divise comme lui en lobules composés de granulations de $0^m,001$ à peine. On rencontre très souvent dans ce parenchyme des vésicules d'une grosseur très variable, visibles à l'œil nu, remplies par une masse hyaline, gélatiniforme, comparable à du sagou cuit (substance colloïde).

Structure d'une granulation glandulaire. — Chaque granulation glandulaire se compose d'une mince enveloppe membraneuse, d'où partent des cloisons, *cloisons intervésiculaires*, dans les mailles desquelles sont renfermés les éléments propres de l'organe ou les *vésicules thyroïdiennes*. Ces vésicules comprennent une *paroi* très mince, amorphe, tapissée par un *épithélium* polygonal. Cet épithélium se détruit excessivement vite après la mort et, même pendant la vie, subit très facilement, surtout chez l'adulte, des modifications particulières. Aussi trouve-t-on souvent comme contenu de la vésicule glandulaire un liquide tenant en suspension des noyaux libres, des cellules et des granulations moléculaires brunâtres. Elles sont très souvent (et on peut presque considérer cet état comme normal à cause de sa fréquence) le siège d'une production de *matière colloïde*, substance liquide visqueuse, jaunâtre, qui précipite par l'acide acétique.

Vaisseaux et nerfs. — Les *artères* de la thyroïde proviennent des thyroïdiennes ; leur volume est considérable, eu égard au volume de la glande, et n'est que de très peu au-dessous du volume des quatre artères qui se rendent à l'encéphale. D'après Hyrtl, les quatre artères thyroïdiennes se rendent chacune à une région spéciale de la glande, et les anastomoses laryngiennes établiraient seules des communications entre ces départements vasculaires distincts. Les *veines*, au contraire, communiquent toutes entre elles; elles sont dépourvues de valvules. Elles se rendent dans la veine faciale commune, la jugulaire interne et la veine innominée gauche. Les *lymphatiques* vont à de petits ganglions situés au-dessous de l'isthme et derrière les lobes latéraux; ils partent des vésicules glandulaires par des culs-de-sac venant s'ouvrir dans des réseaux qui entourent les granulations (Frey). Les *nerfs*, peu nombreux, proviennent de la partie cervicale du grand sympathique et surtout du ganglion cervical moyen, et suivent l'artère thyroïdienne inférieure; on trouve sur leur trajet de petits ganglions microscopiques (Luschka).

§ II — Rate

La rate est située profondément dans l'hypochondre gauche, entre le diaphragme, le rein gauche et le grand cul-de-sac de l'estomac (fig. 271). Elle

est rattachée à l'estomac et au diaphragme par les replis gastro-splénique et phrénico-splénique, qui seront décrits avec le péritoine, replis assez lâches pour lui permettre dans certains cas de se déplacer.

Elle a une forme ovoïde ou quadrangulaire et présente deux faces : une face externe, costo-diaphragmatique, lisse, convexe, tournée à gauche et en arrière ; une face interne, séparée par une crête saillante, large en bas, en deux parties : la partie postérieure, concave, longe le bord externe du rein gauche ; la partie antérieure, excavée, plus large, répond au grand cul-de-sac de l'estomac ; sur cette face, en avant de la crête de séparation se trouve un sillon vertical, *hile* de la rate, offrant dix à douze ouvertures. Les bords sont souvent échancrés ; l'antérieur est plus tranchant que le postérieur. L'extrémité inférieure est plus large que la supérieure. La rate présente souvent des traces de lobulations et quelquefois même des lobules complétement indépendants du reste *(rates surnuméraires)*.

Le *volume* de la rate est excessivement variable suivant l'afflux sanguin ; aussi est-il très difficile de donner des mesures précises. En moyenne elle a une longueur de $0^m,12$ sur $0^m,08$ de largeur et $0^m,03$ d'épaisseur.

Son *poids* peut être évalué à 195 grammes (Sappey).

La *couleur* de la rate est lie de vin foncé ; sa surface est lisse et brillante à cause de la présence du péritoine; cette surface au contraire devient froncée si l'enveloppe fibreuse de l'organe n'est plus tendue, par exemple sur une rate incisée. Cette *enveloppe* est blanche, transparente, mince, mais résistante et intimement adhérente au parenchyme splénique. Le *parenchyme*, très humide sur une coupe, présente une consistance et une cohésion très faibles et qui diminuent encore et très rapidement après la mort , son tissu est alors transformé en une sorte de bouillie rougeâtre, *boue splénique*, qui s'écoule par la pression. Si on enlève toute cette bouillie par le lavage, il ne reste plus qu'une trame de filaments blanchâtres *(trabécules)* partant de l'enveloppe fibreuse ou accompagnant les vaisseaux, et s'entre-croisant dans tous les sens, ce qui donne à l'organe ainsi préparé un aspect aréolaire. Dans ce parenchyme, examiné à l'état frais, se voient à l'œil nu des granulations blanchâtres, arrondies, très molles, de $0^m,005$, isolables avec la pointe d'une aiguille et dispersées sur le trajet des artères ; ce sont les *corpuscules de Malpighi;* elles disparaissent très vite après la mort, on peut en compter une environ pour deux millimètres cubes. On voit encore sur des coupes de la rate les troncs veineux avec leurs ramifications étoilées entourées par les branches artérielles, ce qui rappelle les rapports des veines hépatiques et de la veine porte dans les lobules du foie.

Structure. — L'*enveloppe* de la rate, tapissée par l'épithélium du péritoine, est formée par du tissu connectif et contient une très grande quantité de fibres élastiques ; chez l'homme, elle ne possède pas de fibres lisses.

Le *parenchyme* se compose des *trabécules* et de la *pulpe splénique* contenue dans les mailles circonscrites par les trabécules.

1° *Trabécules.* — Elles se divisent en deux espèces : les unes sont creuses et accompagnent comme gaines vasculaires les artères et les veines, celles-ci plus loin que les premières ; les autres sont solides, aplaties ou cylindriques et partent de la face profonde de l'enveloppe fibreuse du rein ; elles se subdivisent à l'infini jusqu'à $0^{mm},01$ de diamètre et circonscrivent les mailles où se trouve la pulpe splénique. L'existence de fibres lisses dans ces trabécules est douteuse chez l'homme.