D'après Luschka, ses éléments propres consisteraient en des vésicules et des tubes glandulaires remplis par un épithélium polygonal. Ces cavités paraissent, d'après les recherches d'Arnold et de Meyer, être plutôt des dépendances du système artériel [1].

Les nerfs de la glande coccygienne, au nombre de deux ou trois filets très fins, proviennent du ganglion coccygien terminal ou du cordon de communication des extrémités inférieures des grands sympathiques. Leur terminaison est inconnue.

2° Ganglion intercarotidien. — Sa structure, analogue à celle de la glande coccygienne, a donné lieu aux mêmes dissentiments. Pour Luschka, ses éléments propres sont des vésicules et des tubes glandulaires qu'Arnold considère comme des glomérules artériels.

8° Glande pituitaire. — D'après Peremeschko (1867), le *lobe antérieur* serait divisé en deux parties par une fente transversale, sorte de canal étroit, tapissé par un épithélium vibratile. La partie antérieure au canal ou substance corticale, plus épaisse, présente des vésicules glandulaires remplies souvent de matière colloïde et comparables à celles de la thyroïde ; la partie postérieure, substance corticale, se compose de lobules radiés contenant des cellules irrégulières et fréquemment aussi de la matière colloïde. Le lobe postérieur est un prolongement de l'infundibulum et paraît contenir des cellules nerveuses. La question de savoir si le canal de la glande pituitaire communique, ou non, avec la cavité de l'infundibulum est laissée indécise [2].

marzo 10 (au 1893

CHAPITRE VII

PÉRITOINE

Le *péritoine* (fig. 347) est une membrane séreuse qui tapisse les parois de la cavité abdominale et se réfléchit de ces parois sur une partie des viscères contenus dans cette cavité en les entourant presque complètement ; de là la distinction du péritoine en *péritoine pariétal* et *péritoine viscéral*. En se réfléchissant des parois abdominales sur les viscères (14) ou en passant d'un viscère à l'autre (12) il forme des *replis (mésentère, épiploons)* constitués par deux feuillets péritonéaux adossés et contenant les nerfs et les vaisseaux qui se rendent à ces organes. Ces replis sont plus ou moins longs et par suite permettent une plus ou moins grande mobilité aux organes auxquels ils s'attachent.

Le péritoine représente chez l'homme un sac clos ; chez la femme ce sac communique au niveau du pavillon de la trompe avec la muqueuse de la trompe. Il a deux faces : 1° une face adhérente, rugueuse, unie aux parois abdominales, à la surface interne des viscères, et, au niveau des replis péritonéaux, à la face profonde correspondante du feuillet qui lui est adossée ; 2° une face libre, lisse, humide, tournée du côté de la cavité péritonéale.

La cavité péritonéale, la plus vaste des cavités séreuses, peut être démontrée par l'insufflation ; mais, à l'état normal, elle n'existe que virtuellement et se réduit aux interstices linéaires irréguliers qui séparent les uns des autres les viscères abdominaux. En d'autres termes, la face libre de la séreuse est partout accolée à elle-même, sauf dans les cas pathologiques. Au-dessous du foie, entre la veine cave inférieure et la veine porte, la séreuse péritonéale s'invagine, de façon à former une cavité accessoire ou une sorte de bourse, *arrière-cavité des épiploons*, comprise dans la grande cavité péritonéale et ne communiquant avec elle que par une ouverture étroite, *hiatus de Winslow*.

[1] Voy. à ce sujet : Luschka, *Der Hirnanhang und die Steissdrüse des Menschen*, 1860. — Arnold, *Ein Beitrag zur der Structur der sogenannten Steissdrüse (Virchows Archiv*, vol. XXI). — G. Meyer, *Zur Anatomie der Steissdrüse (Zeitschrift für rationelle Medizin)*.

[2] Peremeschko, *Ueber den Bau des Hirnanhanges (Virchow's Archiv*, vol. XXXVIII).

A. Péritoine pariétal. — Il tapisse les différentes parois de la cavité abdominale et se comporte différemment sur chacune d'elles.

1° *Paroi antérieure.* — On voit partir de l'ombilic quatre replis péritonéaux, un supérieur et trois inférieurs. Le supérieur, ligament suspenseur du foie, appartient aussi à la paroi supérieure. Les inférieurs sont dus au soulèvement du péritoine par trois cordons fibreux, l'ouraque sur la ligne médiane, le cordon oblitéré des artères ombilicales sur les parties latérales ; ces trois replis se portent à la vessie, celui de l'ouraque au sommet de l'organe, ceux des artères ombilicales sur les côtés. En dehors du repli des artères ombilicales, le péritoine est soulevé par la saillie des artères épigastriques. Il en résulte de chaque côté trois dépressions, qui ont reçu le nom de *fossettes inguinales ;* une *interne*, comprise entre le repli de l'ouraque et celui de l'artère ombilicale ; une *moyenne*, entre ce dernier et le repli de l'artère épigastrique ; une externe, en dehors de l'artère épigastrique ; celle-ci correspond à l'anneau inguinal interne ; quelquefois, chez la femme, le péritoine forme là un cul-de-sac qui se prolonge plus ou moins loin dans le canal inguinal, *canal de Nuck*. Au niveau de l'anneau crural le péritoine offre aussi une dépression légère, *fossette crurale*.

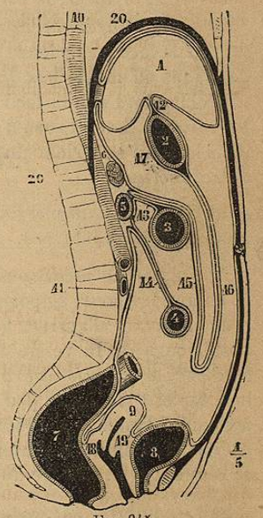

Fig. 347.
Péritoine, coupe antéro-postérieure et médiane de la cavité abdominale (*).

2° *Paroi postérieure.* — Sur la paroi postérieure il tapisse non seulement la paroi abdominale proprement dite et les gros vaisseaux, mais encore la face antérieure du pancréas, du duodénum, des reins, des capsules surrénales, le tiers antérieur du côlon ascendant et du côlon descendant et la moitié antérieure du cæcum au-dessus de l'abouchement de l'intestin grêle. C'est de cette paroi que partent la plupart des replis péritonéaux qui se rendent aux viscères, le *ligament coronaire* qui va au bord postérieur du foie, le *mésocôlon transverse* (13) qui va au côlon transverse, le *mésentère* de l'intestin grêle (14) et

(*) 1) Foie. — 2) Estomac. — 3) Côlon transverse. — 4) Intestin grêle. — 5) Duodénum. — 6) Pancréas. — 7) Rectum. — 8) Vessie. — 9) Utérus. — 10) Aorte. — 11) Veine cave inférieure. — 12) Epiploon gastro-hépatique. — 13) Mésocôlon transverse. — 14) Mésentère. — 15) Lame postérieure du grand épiploon. — 16) Sa lame antérieure. — 17) Arrière-cavité des épiploons. — 18) Cul-de-sac recto-vaginal. — 19) Cul-de-sac utéro-vésical. — 20) Diaphragme.

sur les côtés, le *ligament phrénico-splénique*, se rend à l'extrémité supérieure de la rate, le *mésocæcum* qui va au cæcum et à l'appendice vermiculaire, et le *mésocôlon iliaque* destiné à l'S iliaque. Le nombre de ces replis s'explique facilement, puisque la plupart des artères viscérales naissent de l'aorte située sur cette paroi postérieure.

3° *Parois latérales.* — Sur ces parois le péritoine ne présente rien de particulier.

4° *Paroi supérieure.* — Il tapisse toute la face inférieure du diaphragme et offre là un repli important, *ligament suspenseur du foie* ou *falciforme*, qui se porte de l'ombilic au foie et au ligament coronaire. En arrière, il se réfléchit du diaphragme sur le foie pour constituer le feuillet supérieur du ligament coronaire. Cette partie du péritoine est adossée à la plèvre au niveau des lacunes que présente le diaphragme.

5° *Partie inférieure ou pelvienne.* — *a)* Chez l'*homme*, il tapisse le sommet et la face postérieure de la vessie, ainsi que ses faces latérales, en descendant plus ou moins bas (ordinairement jusqu'aux vésicules séminales) et se réfléchit alors sur la face antérieure du rectum en formant le cul-de-sac recto-vésical ; il ne tapisse d'abord que ses parties antérieures et latérales, mais dans le tiers supérieur du rectum il l'enveloppe complètement et offre alors un *méso-rectum*.

b) Chez la *femme*, il forme un large repli transversal, qui enveloppe les organes génitaux internes.

1° La *partie médiane* de ce repli enveloppe l'utérus et se réfléchit en avant et en arrière pour se porter sur la vessie et sur le rectum. *En avant*, il se réfléchit avant d'arriver au col, et constitue en passant de l'utérus sur la face postérieure de la vessie le *cul-de-sac utéro-vésical* (19), limité de chaque côté par les *replis utéro-vésicaux*. *En arrière*, le péritoine descend plus bas, tapisse même un peu la face postérieure du vagin et, arrivé à $0^{m},06$ au-dessus de l'anus, se réfléchit sur le rectum en formant le *cul-de-sac recto-utérin* (18) limité latéralement par les *plis semi-lunaires de Douglas*, qui se réunissent en arrière du vagin en un repli concave, *ligament de Petit*.

2° Les *parties latérales*, *ligaments larges*, se continuent inférieurement avec le péritoine, qui revêt l'excavation du petit bassin. Leur partie supérieure, libre, présente trois replis secondaires ou *ailerons ;* le postérieur contient l'ovaire ; le moyen, qui constitue la partie supérieure du ligament large, contient la trompe ; l'antérieur loge le ligament rond et l'accompagne jusqu'à l'anneau inguinal interne et quelquefois se prolonge en cul-de-sac jusque dans le canal même *(canal de Nuck)*. Entre l'aileron postérieur et l'aileron moyen de la trompe, le ligament large s'élargit en un repli triangulaire *(ala vespertilionis)* dont la base externe est libre et qui contient le corps de Rosenmüller.

B. Péritoine viscéral. — Les viscères sont rattachés par des replis aux parois abdominales ou sont rattachés les uns aux autres. De là deux classes de replis péritonéaux.

a) *Replis péritonéaux rattachant les organes aux parois abdominales.* — Ces replis sont appelés *mésentères* (mésentère proprement dit, mésocôlon, etc.), s'ils se rendent au tube intestinal, *ligaments péritonéaux*, s'ils vont aux autres organes. Ils sont tous composés de deux feuillets. Nous allons les décrire successivement.

1° *Ligament suspenseur du foie ou falciforme.* — Ce ligament est triangulaire et contient le cordon fibreux de la veine ombilicale. Il part de l'ombilic et se porte de là à droite et en arrière, en s'élargissant, jusqu'au sillon longitudinal du foie ; là il se divise en deux parties, une partie supérieure qui passe entre le diaphragme et la face supérieure du foie et arrive jusqu'au ligament coronaire, et une partie inférieure qui accompagne le cordon fibreux et la veine ombilicale dans le sillon longitudinal. Son bord convexe, continu au péritoine pariétal, répond d'abord à la ligne blanche, puis à la face inférieure du diaphragme; son bord concave, inférieur, libre, va de l'ombilic au sillon longitudinal ; sa base se bifurque en embrassant le foie, dont elle trace la division en deux lobes. Sa face antérieure et droite est adossée au diaphragme ; sa face inférieure gauche répond au foie.

2° *Ligament coronaire.* — Ce ligament, constitué par deux feuillets péritonéaux très écartés, se porte du bord postérieur du foie au diaphragme ; il s'élargit à ses deux extrémités pour former les deux *ligaments triangulaires droit* et *gauche* .

3° *Ligament hépatico-rénal.* — C'est un repli qui va de la face inférieure du lobe droit du foie au rein. Son bord libre, tourné à gauche, limite en arrière l'hiatus de Winslow.

4° *Ligament phrénico-splénique.* — Ce repli se porte du diaphragme à l'extrémité supérieure de la rate et forme une sorte de bourse entre la rate et le rein.

5° *Ligament phrénico-gastrique.* — Ce repli, court, triangulaire, s'étend du côté gauche de l'ouverture œsophagienne au côté gauche du cardia.

6° *Ligament duodéno-rénal.* — Ce repli, horizontal, concave supérieurement, unit la partie supérieure du duodénum au sommet du rein droit.

7° *Mésentère* (14). — Le mésentère, exclusivement affecté à l'intestin grêle proprement dit, a une forme triangulaire: son sommet tronqué, *racine du mésentère*, s'étend de la deuxième vertèbre lombaire à l'articulation sacro-iliaque droite ; sa base, élargie en éventail, curviligne, s'insère au hile de l'intestin grêle. C'est dans sa partie moyenne qu'il présente le plus de hauteur, et par suite les anses intestinales correspondantes ont le plus de mobilité.

8° *Mésocæcum.* — Le cæcum est enveloppé par le péritoine jusqu'à l'abouchement de l'intestin grêle. L'appendice iléo-cæcal a un petit mésentère variable qui limite avec la terminaison du mésentère une petite bourse ouverte en dedans et en bas vers le petit bassin.

9° *Mésocôlon transverse* (13). — Ce repli, assez large à sa partie médiane, se compose de deux feuillets : l'un, postérieur et inférieur, qui se continue avec le feuillet supérieur et droit du mésentère ; l'autre antérieur et supérieur, qui se porte vers le pancréas et qui chez l'adulte se soude à la lame postérieure du grand épiploon (15) située au-dessous de lui. A gauche, la

partie supérieure du côlon descendant est rattachée au diaphragme par un repli qui reçoit comme un sac l'extrémité inférieure de la rate.

10° *Mésocôlon iliaque.* — Ce repli, plus lâche, rattache l'S iliaque à la fosse iliaque gauche.

11° *Mésorectum.* — Ce repli, continu au précédent, n'existe que pour la partie supérieure du rectum.

12° *Ligaments larges.* — Ils ont été décrits avec le péritoine de la paroi abdominale inférieure.

b) *Replis péritonéaux rattachant les organes entre eux.* Ces replis sont les *épiploons* et les *ligaments interviscéraux.*

1° *Grand épiploon* ou *épiploon gastro-colique* [1]. — Ce large repli s'insère en haut à la grande courbure de l'estomac, descend (16) en avant des circonvolutions intestinales *(lame antérieure du grand épiploon)*, puis, arrivé plus ou moins bas, remonte *(lame postérieure du grand épiploon)* (15), s'accole au feuillet supérieur du mésocôlon transverse, auquel il se soude chez l'adulte et arrive jusqu'à la paroi abdominale postérieure. Là les deux feuillets qui le composent s'écartent ; l'inférieur se réfléchit immédiatement pour constituer le feuillet supérieur du mésocôlon transverse ; le supérieur remonte le long de la paroi postérieure de l'abdomen en avant du pancréas (6) et va former le feuillet inférieur du ligament coronaire du foie. On voit que le mésocôlon transverse n'est pas, comme on le dit souvent, formé par les deux feuillets de la lame postérieure du grand épiploon, qui s'écarteraient pour entourer le côlon ; ce qui a donné lieu à cette erreur, ce sont les adhérences qui existent chez l'adulte entre leurs lames ; mais en général on peut les séparer assez facilement sur le fœtus. Le grand épiploon descend plus bas à gauche qu'à droite ; à droite et en haut, il se continue avec le ligament hépatico-colique. Entre ces deux lames est comprise la partie inférieure de l'arrière-cavité des épiploons (17) mais chez l'adulte, elles sont ordinairement soudées.

2° *Petit épiploon* ou *épiploon gastro-hépatique* (12). — Ce repli s'étend du sillon transverse du foie à la petite courbure et au duodénum *(ligament hépatico-duodénal)*. Il contient dans son intérieur la veine porte, l'artère hépatique et le canal cholédoque, et se continue à gauche avec le ligament phrénico-gastrique ; à droite avec le ligament hépatico-colique. Il limite en haut et en avant l'arrière-cavité des épiploons.

3° *Ligament gastro-splénique.* — Ce ligament s'étend du hile de la rate à l'estomac ; il contient les vaisseaux courts.

4° *Ligament hépatico-colique.* — Ce repli n'est autre chose que la terminaison et le prolongement de l'épiploon gastro-hépatique et du ligament hépatico-duodénal, qui se portent jusqu'à la partie supérieure du côlon ascendant.

Dans le péritoine considéré dans son ensemble, on distingue :

1° *Cavité péritonéale* et *arrière-cavité des épiploons.* — La cavité péritonéale est divisée en deux cavités par une sorte d'étranglement, mais de telle façon que la petite cavité, *arrière-cavité des épiploons* (17), se trouve invaginée dans la grande, *cavité péritonéale proprement dite.* Le lieu de l'étranglement, ou l'orifice de communication des deux cavités, porte le nom d'*hiatus de Winslow.*

[1] Ce nom de *gastro-colique* lui a été donné à tort, puisqu'en arrière il va jusqu'au pancréas et dépasse le côlon transverse.

L'*hiatus de Winslow* est une ouverture arrondie assez grande pour admettre le doigt indicateur. Elle a pour limites : en avant la veine porte et le ligament hépatico-duodénal, qui termine à droite l'épiploon gastro-hépatique ; en arrière, la veine cave inférieure et surtout le bord concave du ligament hépatico-rénal ; en haut, la face inférieure du lobe droit du foie près du col de la vésicule ; en bas, la partie supérieure du duodénum.

L'*arrière-cavité des épiploons* (17) est limitée : en haut, par le lobe de Spigel et le feuillet inférieur du ligament coronaire ; en bas, par la réflexion des lames du grand épiploon ; en avant, par la face postérieure de l'estomac et le ligament gastro-splénique et par la lame antérieure du grand épiploon ; en arrière, par la lame postérieure du grand épiploon et par le feuillet supérieur de cette lame, qui monte en avant du pancréas jusqu'au ligament coronaire ; à gauche, par le ligament phrénico-gastrique, phrénico-splénique, gastro-splénique et le grand épiploon ; à droite, par le ligament duodéno-rénal et le grand épiploon. Cette cavité n'est pas en général démontrable chez l'adulte, où les lames qui la circonscrivent se soudent ordinairement plus ou moins. Cette arrière-cavité des épiploons est elle-même divisée en deux cavités secondaires par un repli, *ligament gastro-pancréatique*, qui va obliquement de gauche à droite, du cardia vers la face antérieure du pancréas et la partie postérieure du duodénum, et isole la face postérieure de l'estomac du lobe de Spigel. La *cavité supérieure, petite bourse épiploïque,* loge le lobule de Spigel ; l'hiatus de Winslow y donne immédiatement accès ; la cavité inférieure, *grande bourse épiploïque*, comprend tout le reste de l'arrière-cavité des épiploons.

2° *Trajet du péritoine.* — Pour bien comprendre la disposition générale du péritoine et les rapports de ses deux portions avec la cavité des épiploons, il est utile de suivre son trajet sur une coupe verticale et médiane antéro-postérieure.

Sur une coupe verticale (fig. 347), on voit qu'il se divise en deux parties, que nous pouvons supposer partir du sillon transverse du foie.

1° *La partie qui tapisse la grande cavité péritonéale* part du sillon transverse, descend vers la petite courbure en formant le feuillet antérieur de l'épiploon gastro-hépatique (12) et tapisse la face antérieure de l'estomac ; arrivée à la grande courbure, elle descend comme feuillet antérieur du grand épiploon, remonte comme feuillet postérieur du même et arrive à la paroi abdominale postérieure au niveau de la deuxième vertèbre lombaire, se réfléchit pour constituer le feuillet supérieur du mésocôlon transverse, enveloppe le côlon, forme le feuillet inférieur du mésocôlon (13), recouvre la face antérieure de la troisième portion du duodénum, se réfléchit pour fournir le feuillet supérieur droit du mésentère, entoure l'intestin grêle, forme ensuite le feuillet inférieur gauche et arrive sur le rectum. Dans l'excavation pelvienne il constitue les culs-de-sac recto-vésical chez l'homme, recto-vaginal et utéro-vésical chez la femme, remonte le long de la paroi abdominale antérieure, tapisse la face convexe du

diaphragme, se réfléchit au niveau du bord postérieur du foie pour constituer le feuillet supérieur du ligament coronaire, recouvre la face concave du foie, son bord antérieur, sa face inférieure et arrive à son point de départ, c'est-à-dire au sillon transverse.

2° *Le péritoine qui tapisse l'arrière-cavité des épiploons* part du sillon transverse, forme le feuillet postérieur de l'épiploon gastro-hépatique, tapisse la face postérieure de l'estomac et, au niveau de la grande courbure, s'accole au feuillet externe du grand épiploon, dont il constitue le feuillet interne et l'accompagne jusqu'à la deuxième vertèbre lombaire ; là il s'en sépare, se porte en haut et en avant du pancréas, fournit le feuillet inférieur du ligament coronaire, tapisse le lobe de Spigel et la face inférieure du foie et arrive à son point de départ au sillon transverse.

Structure. — Le péritoine est constitué par une charpente fibreuse de tissu connectif très riche en fibrilles élastiques, recouverte par un épithélium pavimenteux simple. Le feuillet pariétal est plus épais; le feuillet viscéral dans bien des points paraît réduit à une simple couche épithéliale. L'adhérence aux parties sous-jacentes, très intime dans certains points, très lâche dans d'autres, se fait par un tissu sous-séreux lamelleux.

Le péritoine est très riche en *vaisseaux*. Les *veines* forment à sa face profonde un réseau qui communique avec les branches de la veine porte. Il contient des réseaux lymphatiques. Les *nerfs*, assez nombreux, viennent du phrénique (par le ligament suspenseur du foie), des derniers nerfs intercostaux, des nerfs lombaires et du grand sympathique.

LIVRE SEPTIÈME

ORGANES DES SENS

PREMIÈRE SECTION

APPAREIL DE LA VISION

Préparation. — A. *Globe oculaire.* La dissection de l'œil doit se faire en grande partie sous l'eau. L'examen du globe oculaire comprend deux sortes de préparations : 1° la séparation par couches des trois membranes de l'œil, et 2° des coupes. Les coupes, soit équatoriales, soit méridiennes, peuvent être faites sur des yeux frais et plus facilement sur des yeux durcis par l'acide chromique ou le sublimé. La séparation des diverses couches se fait de la façon suivante. Pour mettre à nu la choroïde, on fait une très légère incision à la sclérotique au niveau du plan équatorial de l'œil ; dès que la couleur noire de la choroïde apparaît au fond de l'incision, on insuffle de l'air entre les deux membranes pour les écarter l'une de l'autre, et on incise circulairement avec précaution la sclérotique, de façon à la partager en un segment antérieur et un segment postérieur. On divise chacun de ces segments en deux ou quatre lambeaux, qu'on détache de la choroïde, les uns en avant et les autres en arrière, de façon à l'isoler complètement ; il faut beaucoup d'attention au niveau du limbe de la cornée, à cause des adhérences qui existent à ce niveau entre la membrane externe et la choroïde. Pour mettre à nu la rétine, on saisit la choroïde avec deux pinces, mais de façon à ne pas saisir toute l'épaisseur de cette membrane, de peur de saisir aussi la rétine, et on la déchire. Il est facile ensuite de l'isoler complètement de la rétine par le même procédé que précédemment. Il faut une certaine précaution pour détacher les procès ciliaires de la zone de Zinn à cause de leur adhérence. Le canal de Petit peut être insufflé par une légère piqûre ; le canal de Fontana est injecté ordinairement au mercure.

L'appareil de la vision comprend de chaque côté un organe fondamental, le *globe* ou *bulbe oculaire*, et des organes accessoires ayant pour but la protection ou les mouvements du bulbe.

CHAPITRE PREMIER

BULBE OU GLOBE OCULAIRE

Après un trajet de $0^m,03$, à partir du trou optique, le nerf optique vient se terminer au globe oculaire. Cet organe, situé dans la cavité orbitaire, a la forme d'un sphéroïde irrégulier, dont la partie antérieure *(cornée)* est plus fortement bombée que le reste (fig. 348), de façon que le diamètre antéro-postérieur dépasse les deux autres de $0^m,001$ environ. On appelle *axe de l'œil* la ligne passant par le centre du globe oculaire et le centre de la cornée ; les points où cette ligne coupe la surface du globe sont les *pôles* du bulbe oculaire. L'*equateur* de l'œil est le plan perpendiculaire à l'axe et partageant le globe en deux hémisphères, un antérieur et un postérieur. Les *méridiens* sont les plans conduits par l'axe de l'œil.