Action des muscles de l'œil. — Au point de vue des mouvements, on a, sauf la synoviale, une véritable *énarthrose*, dans laquelle la *tête* est représentée par le globe oculaire et la *cavité* par la cupule de la capsule de Ténon. Les mouvements de l'œil se font autour d'un centre immobile, qui coïncide avec le centre du globe, et ses mouvements s'apprécient par la direction imprimée à l'extrémité antérieure de l'axe optique, c'est-à-dire de cette ligne qui joint le centre de la cornée à la fosse centrale. Les muscles du globe oculaire sont disposés par paires, et pour chaque paire, composée de deux muscles antagonistes, on a un axe de rotation distinct.

1. Pour les muscles *droit interne* et *droit externe*, l'axe de rotation est vertical, et l'*extrémité antérieure de l'axe optique se meut de dehors en dedans ou inversement dans un plan exactement transversal.* Le droit interne dirige donc la pupille directement en dedans, le droit externe en dehors.

2. Pour les muscles *droit supérieur* et *droit inférieur*, l'axe de rotation, situé dans un plan horizontal, n'est pas exactement transversal, mais un peu oblique en avant et en dedans. Le droit supérieur dirige donc la pupille en haut et en dedans, le droit inférieur en bas et en dedans.

3. Pour les muscles *grand* et *petit obliques*, l'axe de rotation est antéro-postérieur avec une obliquité légère en avant et en dehors. Le grand oblique porte donc la pupille en bas et en dehors, le petit oblique en haut et en dehors.

Les quatre muscles droits tirent le globe de l'œil vers le fond de l'orbite; les muscles obliques ont un effet inverse.

L'œil ne reste pas immobile, comme le croyait Hunter, dans les mouvements d'inclinaison latérale de la tête, mais il suit ces mouvements.

Muscles organiques de l'orbite — On trouve chez l'homme, dans l'orbite, des fibres lisses, représentants de la *membrane orbitaire* des animaux. Elles forment une couche épaisse de $0^m,001$, qui occupe la fente sphéno-maxillaire *(m. orbitaire)*. Elles sont innervées par le grand sympathique et portent le bulbe en avant.

ARTICLE II — APPAREIL DE PROTECTION DU GLOBE OCULAIRE

Cet appareil comprend les sourcils et les paupières.

§ I — Sourcils

Les sourcils sont constitués par des poils dirigés de dedans en dehors et formant une arcade, plus épaisse en dedans, située un peu au-dessous de l'arcade sourcilière du frontal, et dont la courbure varie suivant les individus et suivant les races.

La peau du sourcil est épaisse et se rapproche du cuir chevelu. Les muscles, et en particulier le sourcilier, ont été décrits avec les muscles de la face.

§ II — Paupières

Les paupières sont des replis membraneux qui présentent une face libre cutanée, une face postérieure en rapport avec le globe oculaire, un bord libre, et se réunissent en dedans et en dehors pour former l'angle interne et l'angle externe de l'œil. Elles interceptent la fente palpébrale.

La paupière supérieure s'étend jusqu'au sourcil, l'inférieure jusqu'à un sillon transversal qui la sépare de la joue. Chaque paupière se divise en deux portions : une *portion tarsienne*, correspondant au tarse, et une *portion orbitaire*, correspondant au rebord orbitaire. La partie tarsienne, convexe en avant, se moule et glisse sur le globe oculaire.

La *face postérieure* des paupières est tapissée par la conjonctive. Celle-ci se réfléchit de la face postérieure de chaque paupière sur le bulbe oculaire en formant en haut et en bas un cul-de-sac, *sinus conjonctival supérieur* et

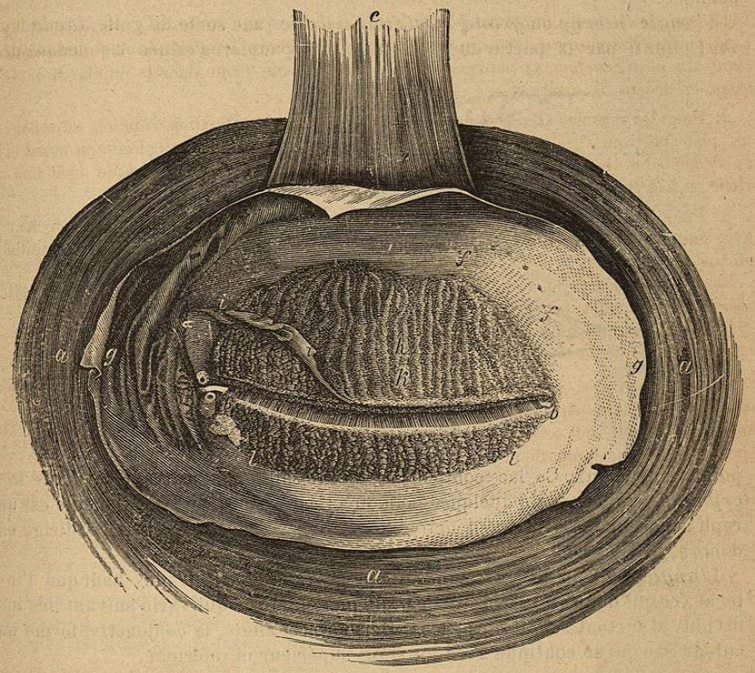

Fig. 359. — *Surface interne des paupières* (*).

inférieur. Le sinus conjonctival supérieur arrive à la hauteur de l'arcade orbitaire et est situé à $0^m,015$ en arrière de cette arcade ; le sinus inférieur est au-dessus du rebord orbitaire inférieur. La hauteur des deux paupières, mesurée par leur face interne, du sinus conjonctival à leur bord libre, est pour la paupière supérieure de $0^m,024$, pour l'inférieure de $0^m,012$. Cette face postérieure présente les stries parallèles blanchâtres des glandes de Méibomius.

Le *bord libre* des paupières est taillé en biseau aux dépens de la face interne, pour la paupière supérieure, de l'externe pour l'inférieure, et présente

(*) *a)* Sphincter des paupières, vu par sa face interne. — *b)* Fente palpébrale. — *c)* Releveur de la paupière supérieure. — *f)* Orifices des conduits excréteurs de la glande lacrymale. — *g)* Conjonctive. — *k, k)* Glandes de Méibomius. — *i)* Lambeau de la conjonctive replié pour les mettre à nu. — *j)* Glandes de Méibomius de la paupière inférieure après l'ablation de la conjonctive. — (D'après Sœmmering.)

deux lèvres : une lèvre antérieure, sur laquelle se voient les rangées des *cils*, et une lèvre postérieure, qui offre les orifices régulièrement disposés des glandes de Méibomius. A la partie interne de ce bord libre se trouve un tubercule saillant, *papille lacrymale*, qui porte l'orifice des points lacrymaux. Dans l'occlusion des paupières, leurs bords libres s'accolent, sans circonscrire le canal triangulaire admis par quelques auteurs, entre les paupières et le bulbe oculaire.

L'*angle interne* ou *grand angle de l'œil* offre une sorte de golfe, *lac lacrymal*, limité par la partie du bord libre des paupières située en dedans des

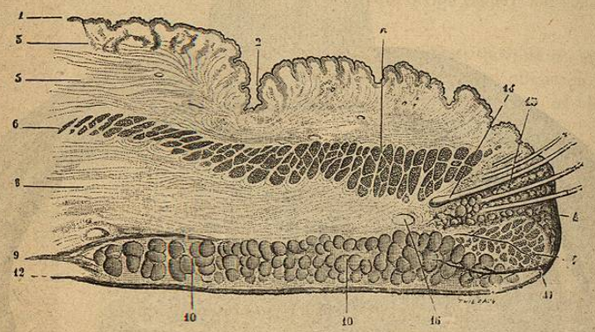

FIG. 360. — *Section de la paupière* (*).

points lacrymaux. Ce lac contient une petite saillie rougeâtre, *caroncule lacrymale*, qui supporte quelques poils fins ; en dehors de la caroncule est un repli semi-lunaire de la conjonctive dont le bord libre concave se dirige en dehors.

L'*angle externe* ou *petit angle de l'œil* est situé un peu plus haut que l'interne, ce qui donne à la fente palpébrale une obliquité qui varie suivant les individus et surtout suivant les races. Derrière cet angle, la conjonctive forme un cul-de-sac qui se continue avec les sinus supérieur et inférieur.

Structure (fig. 360). — Les paupières, dont l'épaisseur est d'environ $0^m,0025$, se composent de trois couches facilement séparables : la peau, la couche musculaire et les tarses avec la conjonctive.

1° La *peau* est très mince ; elle présente des poils fins avec des bulbes pileux assez développés, quelques glandes sébacées et des glandes sudoripares. Elle est rattachée à la couche musculaire par un tissu connectif fin, lamelleux. Vers le bord libre elle contient les follicules des cils, pourvus de glandes sébacées volumineuses.

2° La *couche musculaire* a été décrite avec l'orbiculaire des paupières (p. 254). La partie ciliaire sera décrite avec l'appareil lacrymal. On trouve dans les deux paupières des fibres lisses qui ouvrent la fente palpébrale.

(*) 1) Épiderme. — 2) Ride transversale de la paupière. — 3) Derme. — 4) Bord libre. — 5) Tissu cellulaire sous-cutané. — 6) Orbiculaire des paupières. — 7) Muscle ciliaire de Riolan. — 8) Tissu celluloadipeux sous-musculaire. — 9) Capsule de Tenon et cartilage tarse. — 10) Glandes de Méibomius. — 11) Canal et orifice des glandes de Méibomius. — 12) Conjonctive. — 13) Cils. — 14) Bulbes des cils. — 15) Glandes sébacées des cils. — 16) Arcade artérielle palpébrale (Galezowski, *Mal des yeux*, Paris, 1872, p. 5, d'après une préparation du Dr Trombetta.).

3° Les *tarses*, appelés aussi *cartilages tarses*, sont deux lames fibreuses, souples, flexibles, situées dans l'épaisseur de la partie tarsienne des paupières. Celui de la paupière supérieure, semi-lunaire, a $0^m,009$ de hauteur ; celui de la paupière inférieure n'a que $0^m,0045$ de hauteur. Leur face postérieure est intimement soudée à la conjonctive. Leur face antérieure répond à l'orbiculaire des paupières. Leur bord adhérent, mince, est rattaché au rebord orbitaire par des lames fibreuses, ligaments larges, et pour la paupière supérieure donne attache au tendon du releveur. Leur bord libre, épais, adhère intimement à la peau du bord libre de la paupière. Leur extrémité interne s'attache au tendon direct de l'orbiculaire ; leur extrémité interne est rattachée au rebord orbitaire externe par un trousseau fibreux.

Glandes de Méibomius (fig. 361). — Les tarses contiennent dans leur épaisseur les glandes de Meibomius. Ces glandes, au nombre de trente à quarante pour la paupière supérieure, de vingt seulement pour l'inférieure, sont visibles surtout par la face postérieure des tarses sous forme de stries blanches parallèles, perpendiculaires au bord libre des paupières. Ce sont des glandes sébacées débouchant dans un canal excréteur commun qui vient s'ouvrir sur la lèvre postérieure du bord libre de la paupière.

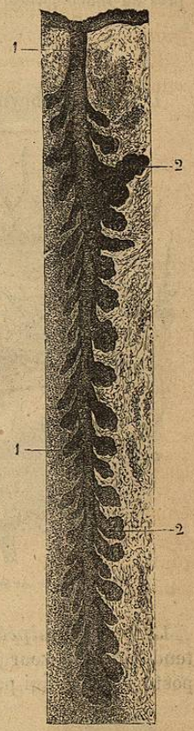

FIG. 361.
Glande de Méibomius (*).

4° *Conjonctive*. — La conjonctive est une membrane muqueuse, à épithélium pavimenteux stratifié. Dans sa *partie tarsienne*, elle est très adhérente aux tarses et présente quelques papilles et quelques glandes en tube peu développées. Au niveau des sinus supérieur et inférieur, elle possède des papilles plus développées et des glandes en grappe assez volumineuses *(glandes lacrymales accessoires)* plus nombreuses à l'angle externe et pour la paupière supérieure. On y trouve quelques follicules clos. Dans sa *partie caronculaire* elle contient des bulbes pileux et des follicules sébacés volumineux. La *partie oculaire*, en rapport avec la sclérotique, est dépourvue de papilles et de glandes.

Vaisseaux et nerfs. — Les *artères* des paupières (fig. 362) viennent de l'ophthalmique, de la temporale, de la sous-orbitaire et de la faciale ; les *veines* sous-cutanées se rendent à la veine faciale, les veines sous-conjonctivales à la veine ophthalmique. Les *lymphatiques* vont aux ganglions sous-maxillaires et parotidiens. Les *nerfs* viennent : les sensitifs de la branche ophthalmique et du sous-orbitaire, les moteurs du facial.

Vaisseaux et nerfs de la conjonctive sclérotícale. — Les *artères* de la conjonctive sclérotícale proviennent des artères ciliaires antérieures *dans la zone qui entoure immédiatement le bord de la cornée ;* ces rameaux des artères ciliaires antérieures suivent une direction radiée du bord de la cornée vers la conjonctive, et après un trajet assez court se résolvent en un réseau capillaire anastomosé avec le réseau qui provient des artères palpébrales et lacrymales. Les *veines* qui proviennent de cette zone vont se jeter dans les veines ciliaires antérieures. Les *nerfs* de la conjonctive présentent sur leurs extrémités des *corpuscules terminaux de Krause*.

Les *corpuscules* ou *renflements terminaux de Krause* sont des corpuscules ovoïdes composés d'une enveloppe transparente et d'un contenu homogène dans lequel vient se terminer, par un renflement arrondi, le cylindre-axe d'une fibre nerveuse. Dans la conjonctive,

(*) 1) Canal excréteur commun. — 2) Lobules. — (D'après Morel et Villemin.)

le cylindre-axe se divise quelquefois avant d'arriver dans la capsule et y constitue une sorte de peloton D'après Poncet (*Archives de Physiologie*, 1875), les nerfs de la conjonctive présentent trois modes de terminaison : 1° des réseaux de fibres fines à mailles larges; 2° des corpuscules de Krause; mais ils n'existeraient que sur les ramifications de la branche lacrymale, par conséquent dans la partie interne de la conjonctive, qui jouit en effet d'une sensibilité plus vive; 3° des renflements interépithéliaux qui s'observent dans la muqueuse près du limbe cornéal.

ARTICLE III — APPAREIL LACRYMAL

L'appareil lacrymal comprend la glande lacrymale avec ses conduits excréteurs, et les voies lacrymales composées elles-mêmes des conduits lacrymaux, du sac lacrymal et du canal nasal.

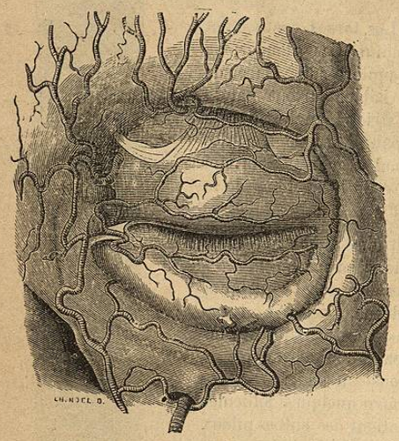

Fig. 362. — *Artères des paupières.*

§ I — Glande lacrymale

Les glandes lacrymales sont des glandes en grappe situées à la partie supérieure et externe de l'orbite. Chaque glande se compose de deux parties, une partie supérieure ou orbitaire et une partie accessoire ou palpébrale.

La *partie orbitaire* (fig. 364, K) présente une face supérieure, convexe, logée dans la fossette lacrymale de l'orbite, et une face inférieure concave appliquée sur le releveur, le globe de l'œil et le droit externe.

La *partie palpébrale* est placée dans l'épaisseur de la paupière derrière le tendon du releveur ; son bord antérieur répond au sinus conjonctival ; son bord postérieur est uni par des conduits excréteurs à la partie orbitaire.

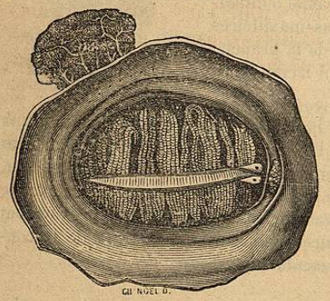

Fig. 363 — *Face postérieure des paupières; glande lacrymale.*

Les *conduits excréteurs*, au nombre de trois à cinq (Sappey), rectilignes sans anastomoses les uns avec les autres, s'ouvrent suivant une ligne courbe à concavité inférieure dans la partie externe du sinus conjonctival supérieur. Ceux de la partie palpébrale s'ouvrent en partie dans les précédents, en partie par des orifices distincts (Béraud).

§ II — Voies lacrymales (fig. 364)

1° *Conduits lacrymaux* (N, M). — Ils vont des points lacrymaux à la paroi externe du sac lacaymal.

Les *points lacrymaux*, situés au sommet de la papille lacrymale, sont des orifices circulaires, élastiques, de 0mm,25 pour le supérieur; l'inférieur est un

peu plus large. Le point lacrymal supérieur se place un peu en dedans de l'inférieur dans le rapprochement des paupières.

Aux points lacrymaux fait suite une petite ampoule piriforme creusée dans la papille et dont le sommet est au point lacrymal. De la base et de la partie interne de cette ampoule partent les conduits lacrymaux, qui se dirigent en dedans, le long du bord du lac lacrymal, en arrière du tendon de l'orbiculaire,

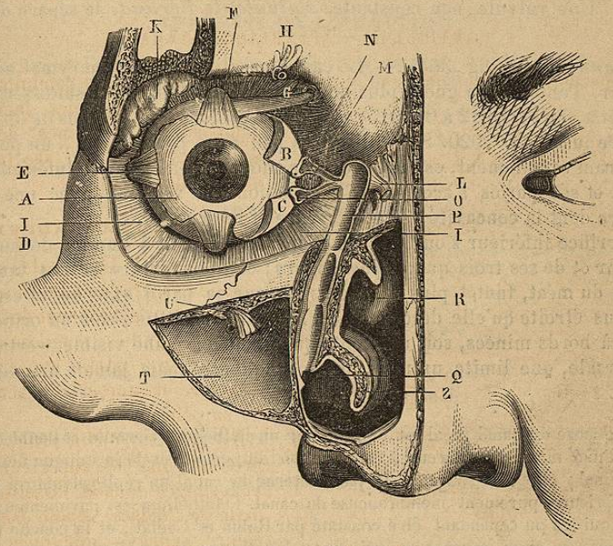

Fig. 364. — *Appareil lacrymal* (*).

et tantôt s'unissent en un seul conduit, qui s'ouvre dans le sac lacrymal à la réunion de son quart supérieur et de ses trois quarts inférieurs, tantôt s'ouvrent isolément dans le sac (Huschke, Merkel).

Les conduits lacrymaux ont une longueur de 0m ,007 à 0m ,008 sur un diamètre de 0mm,5. Leur muqueuse, très mince, est tapissée par un épithélium pavimenteux stratifié, et entourée par les fibres de la partie ciliaire de l'orbiculaire.

2° *Sac lacrymal* (fig. 364, P) — Le sac lacrymal, situé dans la gouttière lacrymale de l'orbite forme un cylindre aplati transversalement de 0m ,011 à 0m ,013 de hauteur, pour un calibre maximum de 0m ,007, dans le sens antéro-postérieur, 0m ,004 dans le sens transversal. Il se rétrécit à sa jonction avec le canal nasal.

Sa paroi postéro-interne est constituée par la gouttière lacrymale; sa paroi

(*) A. Globe oculaire. — B, C. Partie interne de la conjonctive palpébrale. — D, E, F, Tendons des muscles droits. — G. Tendon du grand oblique. — H. Vaisseaux et nerfs sus-orbitaires. — I. Aponévrose oculaire. — K. Glande lacrymale. — L. Tendon direct de l'orbiculaire. — M. Caroncule lacrymale. — N. Ampoule et canal lacrymal supérieur. — O. Canal lacrymal inférieur. — P. Sac lacrymal. — Q. Ouverture inférieure du canal nasal. — R. Cornet moyen. — S. Cornet inférieur. — T. Sinus maxillaire ouvert. — U. Vaisseaux et nerf sous-orbitaires. — (D'après Benjamin Anger).

antéro-externe, par une lame fibreuse insérée aux deux lèvres de cette gouttière et soudée en avant au ligament palpébral interne, en arrière au tendon réfléchi de l'orbiculaire.

Il est tapissé par une muqueuse blanc rosé, recouverte d'un épithélium vibratile. Sa paroi externe présente l'orifice commun des conduits lacrymaux; on trouve quelquefois au dessus un repli semi-lunaire, *valvule de Rosenmüller*. Une valvule, non constante, *valvule de Béraud*, le sépare du canal nasal.

3° *Canal nasal* (fig. 364). — Le canal nasal va du sac lacrymal au méat inférieur. Tantôt il n'a guère plus de longueur que le canal nasal osseux (voy. p. 69) et a alors $0^m,012$ à $0^m,015$; tantôt il se prolonge au-dessous de lui et peut atteindre jusqu'à $0^m,020$. Son calibre, à peu près cylindrique, un peu comprimé transversalement, est de $0^m,003$ en moyenne; à sa partie inférieure il se rétrécit et ses parois s'accolent. Sa direction est verticale avec une légère courbure dont la concavité est postérieure et interne.

Son orifice inférieur s'ouvre dans le méat inférieur à l'union de son quart antérieur et de ses trois quarts postérieurs; cette ouverture se fait tantôt au sommet du méat, tantôt plus ou moins bas sur sa paroi externe, et est d'autant plus étroite qu'elle descend plus bas. Elle constitue, soit un orifice circulaire à bords minces, soit une fente quelquefois à peine visible, verticale ou transversale, que limite un repli de la muqueuse, mais jamais une véritable valvule.

La muqueuse du canal nasal est tapissée par un épithélium vibratile et doublée à l'intérieur d'une membrane fibreuse, continuation du périoste et de la tunique fibreuse du sac lacrymal; elle offre souvent à la paroi interne du canal un repli valvulaire. Dans la partie inférieure, purement membraneuse du canal, l'épithélium est pavimenteux, stratifié (fait qui n'a pu cependant être constaté par Robin et Cadiat), et la couche fibreuse transformée en tissu caverneux, qui, dans l'état normal, accole les parois du canal (Henle). La muqueuse du canal et du sac contient quelques petites glandes en grappe.

4° *Partie ciliaire de l'orbiculaire et muscle de Horner.* — Le bord libre des paupières est longé par un faisceau mince situé en avant des racines des cils et allant de la crête lacrymale de l'unguis et du ligament palpébral interne (tendon direct de l'orbiculaire) au ligament palpébral externe. Une partie de ces fibres n'arrivent pas jusqu'à ce ligament et se terminent à la peau du bord libre de la paupière. La partie de ces fibres attachée à la crête lacrymale de l'unguis, et adhérente à la partie réfléchie du ligament palpébral interne (tendon réfléchi de l'orbiculaire), a reçu le nom de *muscle de Horner*.

L'action de ces fibres musculaires est douteuse. Pour les uns, le muscle de Horner dilate, pour d'autres, il rétrécit le sac. La marche des larmes dans les voies lacrymales est du reste loin d'être expliquée suffisamment.

Vaisseaux et nerfs de l'appareil lacrymal. — 1° *Glande lacrymale.* — Les *artères* viennent de la branche lacrymale de l'ophthalmique et par quelques rameaux de la méningée moyenne. Les *veines* vont à la veine ophthalmique. Les *nerfs* viennent de la branche lacrymale de l'ophthalmique et du rameau orbitaire du maxillaire supérieur.

2° *Voies lacrymales.* — Les *artères* viennent des palpébrales et des artères des fosses nasales; le sac reçoit une branche spéciale d'une des artères musculaires de l'ophthalmique. Les *veines* suivent les artères.

DEUXIÈME SECTION

APPAREIL DE L'AUDITION

L'appareil de l'audition se compose de trois parties, l'oreille externe, l'oreille moyenne et l'oreille interne.

CHAPITRE PREMIER

OREILLE EXTERNE

L'oreille externe comprend le pavillon de l'oreille et le conduit auditif externe.

ARTICLE 1 — PAVILLON DE L'OREILLE

Préparation. — Pour les muscles du pavillon de l'oreille, on choisira un enfant de préférence à un adulte.

Conformation extérieure. — Le pavillon de l'oreille a la forme d'une sorte de coquille irrégulière rattachée par sa partie antérieure et interne aux parties latérales de la tête, et présente deux faces, deux bords et deux extrémités.

A. La *face externe* et antérieure, généralement concave, présente des saillies et des dépressions caractéristiques.

Les *saillies* sont au nombre de quatre, l'hélix, l'anthélix, le tragus et l'antitragus. 1° L'*hélix* (ἕλιξ, spirale) est ce repli qui entoure et limite le pavillon en arrière, en haut et en avant; là il s'enfonce profondément dans la cavité de la conque, qu'il divise en deux parties. 2° L'*anthélix* est une saillie concentrique à l'hélix, en dedans duquel elle est située, et divisée en avant en deux branches, qui interceptent la *fossette scaphoïde*. 3° Le *tragus* (τράγος, bouc) est une sorte d'opercule, court, triangulaire, couvert de poils à sa face interne et situé en avant du conduit auditif et de la conque, au-dessous de l'hélix, dont il est séparé par une petite échancrure. 4° L'*antitragus* est placé vis-à-vis et en arrière du tragus, dont il est séparé par une échancrure assez profonde; une dépression légère l'isole de l'origine de l'anthélix.

Les *cavités* sont au nombre de trois, la conque, la gouttière de l'hélix et la fossette scaphoïde. 1° La *conque* est une cavité limitée en haut et en arrière par l'anthélix; elle est divisée par la terminaison de l'hélix en deux cavités secondaires, une supérieure plus petite, une inférieure plus large, qui donne accès dans le conduit auditif externe. 2° La *gouttière de l'hélix* est concentrique à l'hélix et placée entre lui et l'anthélix. La *fossette scaphoïde* est placée entre les deux branches de bifurcation de l'anthélix.

La *face interne* est convexe, libre seulement dans ses deux tiers postérieurs ainsi que par ses parties supérieure et inférieure et plus ou moins écartée du