antéro-externe, par une lame fibreuse insérée aux deux lèvres de cette gouttière et soudée en avant au ligament palpébral interne, en arrière au tendon réfléchi de l'orbiculaire.

Il est tapissé par une muqueuse blanc rosé, recouverte d'un épithélium vibratile. Sa paroi externe présente l'orifice commun des conduits lacrymaux; on trouve quelquefois au dessus un repli semi-lunaire, *valvule de Rosenmüller*. Une valvule, non constante, *valvule de Béraud*, le sépare du canal nasal.

3° *Canal nasal* (fig. 364). — Le canal nasal va du sac lacrymal au méat inférieur. Tantôt il n'a guère plus de longueur que le canal nasal osseux (voy. p. 69) et a alors $0^m,012$ à $0^m,015$; tantôt il se prolonge au-dessous de lui et peut atteindre jusqu'à $0^m,020$. Son calibre, à peu près cylindrique, un peu comprimé transversalement, est de $0^m,003$ en moyenne; à sa partie inférieure il se rétrécit et ses parois s'accolent. Sa direction est verticale avec une légère courbure dont la concavité est postérieure et interne.

Son orifice inférieur s'ouvre dans le méat inférieur à l'union de son quart antérieur et de ses trois quarts postérieurs; cette ouverture se fait tantôt au sommet du méat, tantôt plus ou moins bas sur sa paroi externe, et est d'autant plus étroite qu'elle descend plus bas. Elle constitue, soit un orifice circulaire à bords minces, soit une fente quelquefois à peine visible, verticale ou transversale, que limite un repli de la muqueuse, mais jamais une véritable valvule.

La muqueuse du canal nasal est tapissée par un épithélium vibratile et doublée à l'intérieur d'une membrane fibreuse, continuation du périoste et de la tunique fibreuse du sac lacrymal; elle offre souvent à la paroi interne du canal un repli valvulaire. Dans la partie inférieure, purement membraneuse du canal, l'épithélium est pavimenteux, stratifié (fait qui n'a pu cependant être constaté par Robin et Cadiat), et la couche fibreuse transformée en tissu caverneux, qui, dans l'état normal, accole les parois du canal (Henle). La muqueuse du canal et du sac contient quelques petites glandes en grappe.

4° *Partie ciliaire de l'orbiculaire et muscle de Horner.* — Le bord libre des paupières est longé par un faisceau mince situé en avant des racines des cils et allant de la crête lacrymale de l'unguis et du ligament palpébral interne (tendon direct de l'orbiculaire) au ligament palpébral externe. Une partie de ces fibres n'arrivent pas jusqu'à ce ligament et se terminent à la peau du bord libre de la paupière. La partie de ces fibres attachée à la crête lacrymale de l'unguis, et adhérente à la partie réfléchie du ligament palpébral interne (tendon réfléchi de l'orbiculaire), a reçu le nom de *muscle de Horner*.

L'action de ces fibres musculaires est douteuse. Pour les uns, le muscle de Horner dilate, pour d'autres, il rétrécit le sac. La marche des larmes dans les voies lacrymales est du reste loin d'être expliquée suffisamment.

*Vaisseaux et nerfs de l'appareil lacrymal.* — 1° *Glande lacrymale.* — Les *artères* viennent de la branche lacrymale de l'ophthalmique et par quelques rameaux de la méningée moyenne. Les *veines* vont à la veine ophthalmique. Les *nerfs* viennent de la branche lacrymale de l'ophthalmique et du rameau orbitaire du maxillaire supérieur.

2° *Voies lacrymales.* — Les *artères* viennent des palpébrales et des artères des fosses nasales; le sac reçoit une branche spéciale d'une des artères musculaires de l'ophthalmique. Les *veines* suivent les artères.

---



# DEUXIÈME SECTION

## APPAREIL DE L'AUDITION

L'appareil de l'audition se compose de trois parties, l'oreille externe, l'oreille moyenne et l'oreille interne.

## CHAPITRE PREMIER

### OREILLE EXTERNE

L'oreille externe comprend le pavillon de l'oreille et le conduit auditif externe.

#### ARTICLE 1 — PAVILLON DE L'OREILLE

*Préparation.* — Pour les muscles du pavillon de l'oreille, on choisira un enfant de préférence à un adulte.

*Conformation extérieure.* — Le pavillon de l'oreille a la forme d'une sorte de coquille irrégulière rattachée par sa partie antérieure et interne aux parties latérales de la tête, et présente deux faces, deux bords et deux extrémités.

A. La *face externe* et antérieure, généralement concave, présente des saillies et des dépressions caractéristiques.

Les *saillies* sont au nombre de quatre, l'hélix, l'anthélix, le tragus et l'antitragus. 1° L'*hélix* (ἕλιξ, spirale) est ce repli qui entoure et limite le pavillon en arrière, en haut et en avant; là il s'enfonce profondément dans la cavité de la conque, qu'il divise en deux parties. 2° L'*anthélix* est une saillie concentrique à l'hélix, en dedans duquel elle est située, et divisée en avant en deux branches, qui interceptent la *fossette scaphoïde*. 3° Le *tragus* (τράγος, bouc) est une sorte d'opercule, court, triangulaire, couvert de poils à sa face interne et situé en avant du conduit auditif et de la conque, au-dessous de l'hélix, dont il est séparé par une petite échancrure. 4° L'*antitragus* est placé vis-à-vis et en arrière du tragus, dont il est séparé par une échancrure assez profonde; une dépression légère l'isole de l'origine de l'anthélix.

Les *cavités* sont au nombre de trois, la conque, la gouttière de l'hélix et la fossette scaphoïde. 1° La *conque* est une cavité limitée en haut et en arrière par l'anthélix; elle est divisée par la terminaison de l'hélix en deux cavités secondaires, une supérieure plus petite, une inférieure plus large, qui donne accès dans le conduit auditif externe. 2° La *gouttière de l'hélix* est concentrique à l'hélix et placée entre lui et l'anthélix. La *fossette scaphoïde* est placée entre les deux branches de bifurcation de l'anthélix.

La *face interne* est convexe, libre seulement dans ses deux tiers postérieurs ainsi que par ses parties supérieure et inférieure et plus ou moins écartée du

crâne[1]. Elle a une disposition inverse de celle de la face externe et offre une saillie périphérique qui répond à la gouttière de l'hélix, une gouttière qui répond à l'anthélix et une saillie correspondant à la conque.

B. Le *bord antérieur* du pavillon, bord adhérent, est formé de haut en bas par l'hélix, l'échancrure qui le sépare du tragus et la racine du tragus. Le *bord postérieur* est libre et constitué par l'hélix.

C. L'*extrémité supérieure* est large et se continue avec ces deux bords. L'*extrémité inférieure* ou *lobule* est arrondie et se distingue par sa souplesse, qui contraste avec la consistance sèche et cartilagineuse du reste du pavillon.

*Conformation intérieure.* — Le pavillon de l'oreille se compose d'une charpente cartilagineuse et de muscles intrinsèques. Le tout est recouvert par la peau et reçoit des vaisseaux et des nerfs.

#### 1° Cartilage du pavillon ou cartilage de la conque

Ce cartilage (fig. 81) occupe le pavillon de l'oreille, sauf au niveau du lobule, et a la même forme et par suite les mêmes dépressions et les mêmes saillies que le pavillon. A la réunion en bas de l'hélix et de l'anthélix, il se prolonge en forme de petite languette. Au niveau du tragus et de l'antitragus, il se continue avec le cartilage du conduit auditif externe.

Il se compose d'une lame fibro-cartilagineuse, mince, de $0^m,001$ à $0^m,002$ d'épaisseur.

*Ligaments.* — 1° Des *ligaments extrinsèques* rattachent le cartilage de la conque en avant au tubercule de l'apophyse zygomatique, en arrière à l'apophyse mastoïde. 2° Des *ligaments intrinsèques*, allant de l'antitragus à la languette de l'hélix, du tragus à l'hélix, et de la convexité de la gouttière de l'hélix à la convexité de la fossette scaphoïde, maintiennent la forme et les courbures du pavillon.

#### 2° Muscles du pavillon (fig. 81)

Ces muscles, souvent atrophiés chez l'adulte, sont situés, les uns sur la face externe du pavillon, les autres sur sa face interne. Ils sont tous innervés par le nerf facial,

A. *Muscles situés à la face externe du pavillon.* — Il sont au nombre de quatre :

1° *Muscle du tragus.* (fig. 81, 5, 6). — Il va du bord supérieur à la partie inférieure du tragus; il envoie souvent quelques faisceaux jusqu'à l'hélix (5);

2° *Grand muscle de l'hélix* (3). — Ce muscle n'est pas constant; il naît d'une petite saillie de l'hélix et se porte en haut à la peau;

3° *Petit muscle de l'hélix* (4). — Ce petit muscle est situé au lieu d'inflexion de l'hélix pour s'enfoncer dans la conque;

[1] Cet écartement se fait suivant un angle qui peut varier de 15 à 45°. La finesse de l'ouïe augmenterait à mesure qu'il grandit.



4° *Muscle de l'antitragus* (7). — Il va du bord postérieur de l'antitragus à la languette cartilagineuse de l'hélix.

B. *Muscles situés à la face interne du pavillon.* — Ils sont au nombre de deux :

1° *Muscle transverse.* — Il va de la convexité de la conque à la convexité de la gouttière de l'hélix;

2° *Muscle oblique.* — Il va de la convexité de la conque à la convexité de la fossette scaphoïde.

Les muscles extrinsèques ont été décrits avec les muscles de la tête (voyez p. 270).

La *peau* du pavillon est mince, transparente, adhérente au cartilage sous-jacent, et présente beaucoup de poils rudimentaires avec de nombreuses glandes sébacées. A la face interne du tragus ces poils peuvent, surtout chez les vieillards, acquérir une longueur considérable.

*Vaisseaux et nerfs du pavillon de l'oreille.* — Les *artères* viennent, les antérieures, de la temporale superficielle, la postérieure, de la carotide externe. Les *veines* suivent les artères. Les *lymphatiques* forment un réseau extrêmement riche; les antérieurs vont aux ganglions parotidiens, les postérieurs, aux ganglions sous-occipitaux. Les *nerfs* sensitifs viennent en avant de l'auriculo-temporal, en bas, de la branche auriculaire du plexus cervical, en arrière du nerf sous-occipital. Les nerfs moteurs viennent du facial.

### ARTICLE II — CONDUIT AUDITIF EXTERNE

Le conduit auditif externe est un canal à peu près transversal, ouvert en dehors dans la partie inférieure et antérieure de la conque, et terminé en dedans par un cul-de-sac fermé par la membrane du tympan. Cette membrane n'est pas perpendiculaire à l'axe du canal, mais très oblique, de façon que le conduit auditif est plus long en avant et surtout en bas qu'en haut et en arrière.

Son *orifice externe* est elliptique, à grand axe vertical et limité en avant par la face interne du tragus, en arrière par une saillie qui le sépare de la conque, en haut par l'hélix.

La *direction* du conduit auditif n'est pas rectiligne. Il présente deux sortes d'inflexions, des inflexions dans le sens horizontal et des inflexions dans le sens vertical, inflexions bien visibles sur des coupes dirigées dans les deux sens.

1° Sur des *coupes horizontales* on voit qu'en partant de son orifice externe il se porte d'abord en avant, puis en arrière, puis de nouveau un peu en avant, de façon que sa partie tympanique est sur un plan antérieur à son orifice externe. Il en résulte deux coudes, un postérieur, aigu, et un antérieur, mousse, plus profond, qui répond à l'union de l'os et du cartilage.

2° Sur des *coupes verticales et transversales*, il présente une courbure à convexité supérieure, plus prononcée pour sa partie interne osseuse, variable pour sa partie cartilagineuse. Il en résulte que le fond du conduit est sur un plan inférieur à celui de son orifice externe.

La *longueur* du conduit auditif varie pour ses différentes parois. On a,

d'après Tröltsch, les longueurs suivantes : paroi antérieure, $0^m,027$ ; paroi inférieure, $0^m,026$ ; paroi postérieure, $0^m,022$ ; paroi supérieure, $0^m,021$.

Son *calibre* change suivant la profondeur du canal. Ce calibre diminue jusque vers le milieu de la partie osseuse, où il n'y a que $0^m,006$ à $0^m,007$ de diamètre, pour augmenter ensuite jusqu'au tympan. Sa coupe, d'abord elliptique à grand axe vertical, devient, près du tympan, elliptique en sens inverse.

*Structure du conduit auditif externe.* — Le conduit auditif externe se compose de deux portions : une portion cartilagineuse et une portion osseuse.

1° *Portion osseuse du conduit auditif externe.* — Elle a une longueur de $0^m,015$, mesurée du centre de son orifice externe au centre de la membrane du tympan. Elle est fortement convexe en haut : elle l'est aussi en arrière, mais d'une façon moins sensible. Elle a sur une coupe perpendiculaire à sa direction la forme d'un ovale dont la grosse extrémité serait tournée en avant.

2° *Portion cartilagineuse du conduit auditif externe.* — Ce cartilage forme une gouttière ouverte en haut, dont la partie postérieure et externe se continue avec le cartilage du pavillon. Son extrémité interne est unie aux bords de l'orifice auditif externe par du tissu fibreux. Il est séparé en trois anneaux incomplets par deux échancrures, *incisures de Santorini*, une interne, plus petite, l'autre externe, plus grande, *grande incisure*. Du tissu fibreux complète le canal.

On trouve quelquefois des fibres musculaires au niveau des incisures de Santorini. Hyrtl a mentionné un petit muscle qui existerait une fois sur dix, et irait d'une languette du cartilage à l'apophyse styloïde et dilaterait la conque *(m. stylo-auriculaire)*.

La *peau* qui tapisse le conduit auditif externe acquiert vers la partie osseuse l'aspect blanc nacré d'une membrane fibreuse en même temps qu'elle diminue d'épaisseur. Elle présente des poils assez rudes et des glandes assez volumineuses, *glandes cérumineuses*, analogues comme structure aux glandes sudoripares. Elles sécrètent une matière grasse, jaunâtre, le *cérumen*, et forment une couche presque continue sur la partie cartilagineuse du conduit pour disparaître sur la partie osseuse. L'épaisseur de la peau, avec la couche glandulaire, est de $0^m,0015$ à $0^m,002$. Sur le conduit osseux, on ne trouve plus qu'une membrane fibreuse et un revêtement épidermique.

*Vaisseaux et nerfs.* — Les *artères* du conduit auditif externe viennent de l'auriculaire postérieure et des parotidiennes. Les *veines* suivent les artères. Les *lymphatiques* vont aux mêmes ganglions que ceux du pavillon. Les *nerfs* viennent de l'auriculo-temporal, de la branche auriculaire du plexus cervical et du rameau auriculaire du pneumogastrique.

---

# CHAPITRE II

## OREILLE MOYENNE

*Préparation.* — L'étude de l'oreille moyenne sera faite d'abord, comme celle de l'oreille interne du reste, sur des temporaux de fœtus et de nouveau-nés ; on passera ensuite à son étude chez l'adulte. Des coupes faites dans diverses directions sur des temporaux secs seront très utiles pour se faire une idée nette de la forme et des rapports des différentes parties



de l'organe auditif. On peut multiplier ces coupes et les préparations presque à l'infini ; nous n'indiquerons que celles qui sont indispensables. Celui qui les exécutera pour la première fois fera bien de les pratiquer en ayant sous les yeux un modèle. Pour la caisse du tympan, on divisera le temporal par une coupe verticale, passant en dedans de la rainure digastrique et de l'apophyse styloïde, et venant aboutir supérieurement aux deux angles rentrants formés par la réunion de la face interne de l'écaille avec la partie mastoïdienne et avec le rocher. Pour voir les osselets en place avec leurs muscles, on fera les deux préparations suivantes : 1° on ouvrira la caisse du tympan avec précaution par sa paroi supérieure ; 2° on enlèvera toute la partie antérieure et inférieure du conduit auditif pour arriver sur la membrane du tympan, qu'on incisera après l'avoir examiné.

L'oreille moyenne comprend une portion osseuse et des parties molles. La *partie osseuse* se compose : 1° de la caisse du tympan avec les cellules mastoïdiennes et le canal musculo-tubaire ; 2° des osselets de l'ouïe. Les *parties molles* comprennent : 1° les ligaments et les muscles des osselets ; 2° la muqueuse de la caisse du tympan ; 3° la trompe d'Eustache ; 4° la membrane du tympan ; 5° la membrane de la fenêtre ronde.

### ARTICLE I — PARTIES OSSEUSES DE L'OREILLE MOYENNE

### § I — Caisse du tympan

La caisse du tympan constitue une dilatation surajoutée au conduit auditif externe à peu près comme le chapeau d'un champignon à son pédicule. Elle présente une paroi interne, une paroi externe et une circonférence, d'où part, en avant, un conduit, *conduit musculo-tubaire*, en arrière, l'orifice de communication des cellules mastoïdiennes. Elle est très étroite, la distance entre ses deux parois étant au maximum (près de sa circonférence) de $0^m,005$, au minimum de $0^m,002$ à $0^m,003$.

L'axe de la caisse ou la ligne qui joint les centres de ses deux faces ne se continue pas avec l'axe du conduit auditif ; il est dirigé en bas, en dehors et en avant, de façon que la caisse est couchée obliquement sur le conduit auditif et fait un angle aigu avec sa paroi inférieure et un angle obtus, au contraire, avec sa paroi supérieure. Le plan de la caisse fait avec l'horizon un angle de 35° à 40°.

A. *Paroi externe de la caisse du tympan.* — Elle est occupée dans sa plus grande étendue par une ouverture à peu près circulaire de $0^m,01$ de diamètre fermée à l'état frais par la membrane du tympan. Cette ouverture est cernée dans les deux tiers de son étendue (en avant et en bas) par une rainure demi-circulaire, qui reçoit l'insertion de cette membrane.

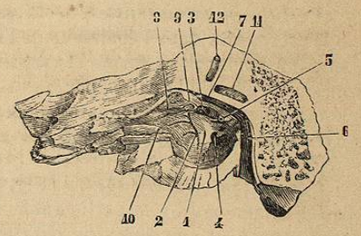


FIG. 365.
*Paroi externe de la caisse du tympan* (*)

B. *Paroi interne* (fig. 365). Elle est convexe, inégale et présente à son

(*) 1) Promontoire. — 2) Sillon pour le nerf de Jacobson. — 3) Fenêtre ovale. — 4) Fenêtre ronde. — 5) Pyramide. — 6) Canal de Fallope. — 7) Sa partie horizontale. — 8) Canal du muscle du marteau. — 9) Bec de cuiller. — 10) Partie osseuse de la trompe d'Eustache. — 11) Canal demi-circulaire horizontal. — 12) Canal demi-circulaire vertical antérieur.