d'après Tröltsch, les longueurs suivantes : paroi antérieure, $0^m,027$; paroi inférieure, $0^m,026$; paroi postérieure, $0^m,022$; paroi supérieure, $0^m,021$.

Son *calibre* change suivant la profondeur du canal. Ce calibre diminue jusque vers le milieu de la partie osseuse, où il n'y a que $0^m,006$ à $0^m,007$ de diamètre, pour augmenter ensuite jusqu'au tympan. Sa coupe, d'abord elliptique à grand axe vertical, devient, près du tympan, elliptique en sens inverse.

Structure du conduit auditif externe. — Le conduit auditif externe se compose de deux portions : une portion cartilagineuse et une portion osseuse.

1° *Portion osseuse du conduit auditif externe.* — Elle a une longueur de $0^m,015$, mesurée du centre de son orifice externe au centre de la membrane du tympan. Elle est fortement convexe en haut : elle l'est aussi en arrière, mais d'une façon moins sensible. Elle a sur une coupe perpendiculaire à sa direction la forme d'un ovale dont la grosse extrémité serait tournée en avant.

2° *Portion cartilagineuse du conduit auditif externe.* — Ce cartilage forme une gouttière ouverte en haut, dont la partie postérieure et externe se continue avec le cartilage du pavillon. Son extrémité interne est unie aux bords de l'orifice auditif externe par du tissu fibreux. Il est séparé en trois anneaux incomplets par deux échancrures, *incisures de Santorini*, une interne, plus petite, l'autre externe, plus grande, *grande incisure*. Du tissu fibreux complète le canal.

On trouve quelquefois des fibres musculaires au niveau des incisures de Santorini. Hyrtl a mentionné un petit muscle qui existerait une fois sur dix, et irait d'une languette du cartilage à l'apophyse styloïde et dilaterait la conque *(m. stylo-auriculaire)*.

La *peau* qui tapisse le conduit auditif externe acquiert vers la partie osseuse l'aspect blanc nacré d'une membrane fibreuse en même temps qu'elle diminue d'épaisseur. Elle présente des poils assez rudes et des glandes assez volumineuses, *glandes cérumineuses*, analogues comme structure aux glandes sudoripares. Elles sécrètent une matière grasse, jaunâtre, le *cérumen*, et forment une couche presque continue sur la partie cartilagineuse du conduit pour disparaître sur la partie osseuse. L'épaisseur de la peau, avec la couche glandulaire, est de $0^m,0015$ à $0^m,002$. Sur le conduit osseux, on ne trouve plus qu'une membrane fibreuse et un revêtement épidermique.

Vaisseaux et nerfs. — Les *artères* du conduit auditif externe viennent de l'auriculaire postérieure et des parotidiennes. Les *veines* suivent les artères. Les *lymphatiques* vont aux mêmes ganglions que ceux du pavillon. Les *nerfs* viennent de l'auriculo-temporal, de la branche auriculaire du plexus cervical et du rameau auriculaire du pneumogastrique.

CHAPITRE II

OREILLE MOYENNE

Préparation. — L'étude de l'oreille moyenne sera faite d'abord, comme celle de l'oreille interne du reste, sur des temporaux de fœtus et de nouveau-nés ; on passera ensuite à son étude chez l'adulte. Des coupes faites dans diverses directions sur des temporaux secs seront très utiles pour se faire une idée nette de la forme et des rapports des différentes parties

de l'organe auditif. On peut multiplier ces coupes et les préparations presque à l'infini ; nous n'indiquerons que celles qui sont indispensables. Celui qui les exécutera pour la première fois fera bien de les pratiquer en ayant sous les yeux un modèle. Pour la caisse du tympan, on divisera le temporal par une coupe verticale, passant en dedans de la rainure digastrique et de l'apophyse styloïde, et venant aboutir supérieurement aux deux angles rentrants formés par la réunion de la face interne de l'écaille avec la partie mastoïdienne et avec le rocher. Pour voir les osselets en place avec leurs muscles, on fera les deux préparations suivantes : 1° on ouvrira la caisse du tympan avec précaution par sa paroi supérieure ; 2° on enlèvera toute la partie antérieure et inférieure du conduit auditif pour arriver sur la membrane du tympan, qu'on incisera après l'avoir examiné.

L'oreille moyenne comprend une portion osseuse et des parties molles. La *partie osseuse* se compose : 1° de la caisse du tympan avec les cellules mastoïdiennes et le canal musculo-tubaire ; 2° des osselets de l'ouïe. Les *parties molles* comprennent : 1° les ligaments et les muscles des osselets ; 2° la muqueuse de la caisse du tympan ; 3° la trompe d'Eustache ; 4° la membrane du tympan ; 5° la membrane de la fenêtre ronde.

ARTICLE I — PARTIES OSSEUSES DE L'OREILLE MOYENNE

§ I — Caisse du tympan

La caisse du tympan constitue une dilatation surajoutée au conduit auditif externe à peu près comme le chapeau d'un champignon à son pédicule. Elle présente une paroi interne, une paroi externe et une circonférence, d'où part, en avant, un conduit, *conduit musculo-tubaire*, en arrière, l'orifice de communication des cellules mastoïdiennes. Elle est très étroite, la distance entre ses deux parois étant au maximum (près de sa circonférence) de $0^m,005$, au minimum de $0^m,002$ à $0^m,003$.

L'axe de la caisse ou la ligne qui joint les centres de ses deux faces ne se continue pas avec l'axe du conduit auditif ; il est dirigé en bas, en dehors et en avant, de façon que la caisse est couchée obliquement sur le conduit auditif et fait un angle aigu avec sa paroi inférieure et un angle obtus, au contraire, avec sa paroi supérieure. Le plan de la caisse fait avec l'horizon un angle de 35° à 40°.

A. *Paroi externe de la caisse du tympan.* — Elle est occupée dans sa plus grande étendue par une ouverture à peu près circulaire de $0^m,01$ de diamètre fermée à l'état frais par la membrane du tympan. Cette ouverture est cernée dans les deux tiers de son étendue (en avant et en bas) par une rainure demi-circulaire, qui reçoit l'insertion de cette membrane.

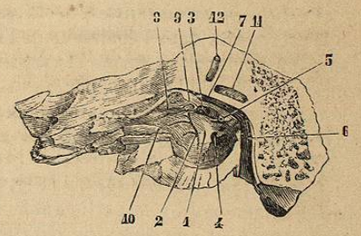

FIG. 365.
Paroi externe de la caisse du tympan (*)

B. *Paroi interne* (fig. 365). Elle est convexe, inégale et présente à son

(*) 1) Promontoire. — 2) Sillon pour le nerf de Jacobson. — 3) Fenêtre ovale. — 4) Fenêtre ronde. — 5) Pyramide. — 6) Canal de Fallope. — 7) Sa partie horizontale. — 8) Canal du muscle du marteau. — 9) Bec de cuiller. — 10) Partie osseuse de la trompe d'Eustache. — 11) Canal demi-circulaire horizontal. — 12) Canal demi-circulaire vertical antérieur.

milieu une saillie, le *promontoire* (1), dont la base correspond à l'origine du limaçon et sur laquelle se voient des sillons. Le plus visible (2) monte verticalement et loge le nerf de Jacobson; il part d'un conduit situé à la partie inférieure du promontoire et dont l'orifice inférieur se trouve à la face inférieure du rocher, *orifice inférieur du canal de Jacobson*. Arrivé au sommet du promontoire, il se divise en plusieurs sillons, dont le principal continue le trajet primitif et vient aboutir près de l'extrémité interne du conduit du muscle du marteau à un canal, *canal du petit pétreux superficiel*, qui, après avoir fait un coude, s'ouvre à la face supérieure du rocher en dehors de l'hiatus de Fallope. De sa partie moyenne se détachent en avant deux sillons: un supérieur, qui mène dans le canal du grand nerf pétreux profond, l'autre inférieur, dans le canal tympano-carotidien.

Au-dessus du promontoire se trouve la *fenêtre ovale* (3), ouverture oblongue en forme de rein, à grand axe ($0^m,003$) dirigé dans l'axe du rocher. Elle conduit dans le vestibule. Au-dessus de son bord supérieur convexe est la saillie oblongue du canal de Fallope.

La *fenêtre ronde* (4) est située au-dessous de la fenêtre ovale, dont la sépare un pont de substance osseuse, continu avec la partie postérieure du promontoire ; elle est enfoncée, circulaire, étroite et mène dans le limaçon.

En arrière du promontoire est une petite saillie tubuleuse conique (5), qui présente sur son sommet tourné vers le promontoire et quelquefois relié à lui par un filet osseux une ouverture arrondie: c'est la *pyramide;* elle est creusée d'un canal qai va s'aboucher dans le canal de Fallope.

C. *Circonférence.* — Elle est très irrégulière et formée en haut par une lamelle osseuse primitivement distincte, *toit du tympan*. En arrière, elle présente de haut en bas l'ouverture des cellules mastoïdiennes et en dedans de la rainure tympanique, en dehors de la pyramide, l'orifice d'un canal qui conduit dans le canal de Fallope, *canal de la corde du tympan*. En avant on y trouve: 1° la *scissure de Glaser*, et un pertuis, ordinairement distinct, *orifice de sortie de la corde du tympan* ; 2° le conduit musculo-tubaire.

Cellules mastoïdiennes. — Ce sont des cavités communiquant toutes entre elles, creusées dans l'épaisseur de l'apophyse mastoïde; elles sont très variables en nombre, en forme et en volume, et s'abouchent à la partie postérieure et supérieure de la caisse par un canal prismatique. Ces cellules mastoïdiennes communiquent quelquefois avec des cellules creusées dans les parties condyliennes de l'occipital (trois fois sur six cent cas : Hyrtl).

Conduit musculo-tubaire (Fig. 365, 8, 10). — Ce canal va de l'angle rentrant du temporal à la partie antérieure de la caisse, et à une longueur d'environ $0^m,01$ et une direction parallèle à l'axe du rocher. Il est divisé en deux canaux secondaires par une lamelle osseuse très mince et ordinairement incomplète. Le *canal supérieur* (8) plus étroit, *canal du muscle du marteau*, offre à son extrémité tympanique, en avant de la fenêtre ovale, un coude en forme de bec, *bec de cuiller* (9), grâce auquel il change brusquement de direction pour se porter en dehors et en avant dans l'étendue de $0^m,001$. Le *canal inférieur* ou *partie osseuse de la trompe d'Eustache* (10), plus large et à parois plus irrégulières, est évasé en entonnoir à son extrémité tympanique ; puis il se rétrécit et acquiert un calibre de $0^m,002$. Il a la forme d'un

prisme triangulaire à bords mousses ; sa paroi interne le sépare du canal carotidien.

§ II — Osselets de l'ouïe

Ces osselets, qui forment une chaîne articulée allant de la membrane du tympan à la fenêtre ovale, sont au nombre de quatre : le marteau, l'enclume l'os lenticulaire et l'étrier.

1° *Marteau* (fig. 366, 1). — Il présente une *tête*, un *col* et trois apophyses : le *manche*, l'*apophyse grêle de Raw* et l'*apophyse externe :* 1° la *tête* ou extrémité supérieure est arrondie et pourvue en arrière d'une facette en forme de selle articulée avec l'enclume. Elle est logée dans une fossette de la paroi supérieure de la caisse au-dessus de la partie supérieure du cadre du tympan ; 2° le *col* est vertical et aplati de dehors en dedans ; 3° le *manche* est une apophyse longue, qui continue le col de l'os, en faisant cependant avec lui un angle ouvert en dedans; il est aplati d'avant en arrière et se dirige en bas, en dedans et en arrière ; à son sommet il se recourbe un peu en dehors et en avant, d'où une forme générale d'*S* italique ; 4° l'*apophyse grêle de Raw* ou *apophyse antérieure* est très longue, grêle, se brise facilement; elle se dirige en avant et s'engage dans la scissure de Glaser, où elle se termine (3); l'*apophyse externe* se détache à angle droit de la partie supérieure du manche, et se porte en haut et en dehors vers la partie supérieure de la membrane du tympan.

2° *Enclume* (fig. 366, 6). — Sa forme a été comparée à celle d'une molaire à deux racines; elle a un corps et deux apophyses : 1° le *corps*, aplati de dehors en dedans, est irrégulièrement quadrilatère ; sa face antérieure offre une facette qui correspond à celle de l'enclume ; 2° *l'apophyse supérieure*, courte, épaisse, se porte horizontalement en arrière pour se fixer par son sommet dans une dépression de la caisse ; 3° l'*apophyse inférieure*, plus longue et plus grêle, descend verticalement en dedans et en arrière du manche du marteau. Elle porte à son sommet une petite facette concave, qui reçoit l'os lenticulaire.

3° *Os lenticulaire* (fig. 367, 3). — Cet os, excessivement petit, présente une face externe, convexe, en rapport avec l'apophyse verticale de l'enclume, à laquelle elle est souvent soudée, et une face interne, convexe, qui répond à l'étrier.

4° *Étrier* (fig. 367, 4). — Cet os va horizontalement de l'os lenticulaire à la fenêtre ovale. Il a la forme d'un étrier et se compose d'une *tête*, d'une *base* et de deux *branches* : 1° la *tête*, concave, s'articule avec l'os lenticulaire et se continue par une partie rétrécie, *col*, avec les deux branches; 2° la *base*, réniforme, est constituée par une mince lamelle osseuse qui est reçue dans la fenêtre ovale; les *branches* se portent de la tête aux deux extrémités antérieure et postérieure de la base, en interceptant une ouverture bouchée par la muqueuse. L'antérieure est plus grêle et presque droite, la postérieure plus forte et courbée.