ARTICLE II — PARTIES MOLLES DE L'OREILLE MOYENNE

§ I — Ligaments et muscles des osselets

I. LIGAMENTS DES OSSELETS (fig. 366)

Les osselets sont rattachés entre eux par de véritables diarthroses, présentant par conséquent des synoviales; en outre, des ligaments à distance les rattachent aux parois de la caisse.

A. *Articulations diarthrodiales.* Elles sont au nombre de deux.

1° *Articulation du marteau et de l'enclume.* — C'est une articulation *en selle;* la facette du marteau est convexe suivant son grand diamètre, concave suivant le petit, c'est l'inverse pour l'enclume. Les deux os sont reliés par une capsule fibreuse assez serrée. L'axe des mouvements les plus étendus est perpendiculaire à la membrane du tympan.

2° *Articulation de l'enclume et de l'os lenticulaire avec l'étrier.* — C'est une *énarthrose* dont la capsule est très mince. L'excursion du mouvement est très faible.

B. *Ligaments rattachant les osselets aux parois de la caisse.* — Ces ligaments sont au nombre de quatre; deux pour le marteau, deux pour l'enclume. La base de l'étrier est rattachée au pourtour de la fenêtre ovale par le périoste et la muqueuse et non par un ligament annulaire distinct (Henle).

a) *Ligaments du marteau.* — 1° *Ligament suspenseur du marteau* (5). Il va du sommet de la tête à la voûte du tympan; 2° *ligament antérieur du marteau* (4). Ce ligament, pris longtemps pour un muscle *(muscle antérieur du marteau)*, naît de l'épine du sphénoïde, pénètre dans la scissure de Glaser et va s'attacher à la partie externe du col de l'os près de la base de son apophyse antérieure.

b) *Ligaments de l'enclume.* — 1° *Ligament postérieur de l'enclume* (7). Il est formé par des fibres courtes, épaisses, rattachant l'apophyse postérieure du marteau à la circonférence de la caisse. D'après quelques auteurs, il y aurait là une véritable diarthrose; 2° *ligament supérieur de l'enclume.* Il va de la mvoûte du typan au corps de l'enclume.

II. MUSCLES DES OSSELETS

Ces muscles sont au nombre de deux : le muscle du marteau et le muscle de l'étrier.

1° *Muscle du marteau* (fig. 366, 9). — Ce muscle naît de l'angle antérieur du rocher, de la grande aile du sphénoïde, de la paroi supérieure du cartilage de la trompe et de l'orifice antérieur du canal musculo-tubulaire; il pénètre ensuite dans le canal osseux qui lui est destiné au-dessus de la trompe, et donne naissance à un tendon qui se réfléchit sur le coude de ce canal (10), fait un angle droit avec le corps du muscle et va s'attacher à la partie interne du manche du marteau, au-dessous de l'origine de l'apophyse grêle de Raw.

Il est innervé par une branche du ganglion otique, provenant de la racine motrice fournie par le trijumeau.

2° *Muscle de l'étrier* (fig. 366, 11). — Ce muscle naît dans le canal de la pyramide, et donne naissance à un tendon très fin (12), qui fait avec l'axe du muscle un angle obtus ouvert en bas, et va s'attacher à la partie postérieure de la tête de l'étrier. Il est innervé par un rameau du facial.

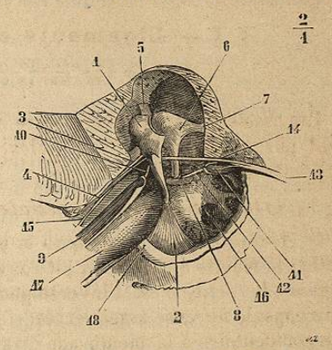

FIG. 366. *Muscles des osselets* (*).

Mouvements des osselets (fig. 367). — Les mouvements des osselets sont assez limités. Ces mouvements se font autour d'un axe qui passerait par l'apophyse postérieure de l'enclume et l'apophyse grêle de Raw; ces deux points représentent en effet les deux points fixes, arcs-boutés contre les parois de la caisse et autour desquels pivote toute la chaîne des osselets; cet axe coupe le marteau à la partie supérieure de son manche (A).

Le *muscle du marteau (tensor tympani)* porte en dedans le manche du marteau et avec lui la membrane du tympan qui se trouve tendue; en même temps il entraîne en dehors la tête du marteau et le corps de l'enclume (voy. fig. 367) et par suite fait basculer la longue apophyse de l'enclume, qui enfonce l'étrier dans la fenêtre ovale. La pression se trouve augmentée dans le labyrinthe. La contraction de ce muscle accompagne involontairement celle des muscles masticateurs.

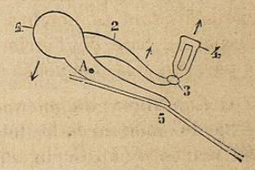

FIG. 367. — *Action des muscles des osselets* (**).

Le *muscle de l'étrier (laxator tympani)* tire en arrière la tête de l'étrier; mais il est difficile de dire quel peut être son usage dans l'audition. D'après quelques auteurs, il relâcherait la membrane du tympan, ce qu'il est difficile de comprendre d'après la direction de son tendon.

§ II — Muqueuse de la caisse du tympan

Une muqueuse mince, blanc rosé, tapisse les parois de la caisse du tympan et se prolonge dans les cellules mastoïdiennes et dans la trompe d'Eustache. En outre, elle enveloppe complètement dans ses replis la chaîne des osselets. Le repli du marteau, concave, semi-lunaire, situé à la partie interne de la caisse, contient dans son bord libre la corde du tympan et l'apophyse grêle de Raw. Celui de l'enclume va de la paroi postérieure de la caisse a l'os lenticulaire; celui de l'étrier va de la pyramide à l'étrier.

Cette muqueuse, intimement soudée au périoste, est tapissée par un épithélium pavi-

(*) 1) Tête du marteau. — 2) Portion de la membrane du tympan encore attachée au manche du marteau. — 3) Apophyse grêle de Raw. — 4) Ligament antérieur du marteau. — 5) Ligament suspenseur du marteau. — 6) Enclume. — 7) Ligament postérieur de l'enclume. — 8) Étrier enfoncé dans la fenêtre ovale. — 9) Muscle du marteau. — 10) Son tendon. — 11) Muscle de l'étrier. — 12) Son tendon. — 13) Nerf facial. — 14, 15) Corde du tympan. — 16) Fenêtre ronde. — 17) Trompe d'Eustache. — 18) Cercle du tympan coupé à sa partie antérieure (d'après un temporal de nouveau-né).

(**) A. Axe des mouvements. — 1) Tête du marteau. — 2) Enclume. — 3) Os lenticulaire. — 4) Étrier — 5) Manche du marteau attaché à la membrane du tympan (la direction des flèches indique le sens du mouvement imprimé aux osselets par le muscle du marteau).

menteux simple, vibratile dans la partie inférieure (Tröltsch). Elle présente des glandes en tube près de l'embouchure de la trompe et à la partie antérieure du promontoire.

Quelquefois (cinq fois sur soixante-huit cas) la communication entre les cellules mastoïdiennes et la caisse est fermée par une membrane résistante (Zoja).

§ III — Trompe d'Eustache

La trompe d'Eustache se compose de deux parties : une partie cartilagineuse et une partie osseuse. Sa *longueur* totale est de $0^m,035$, $0^m,024$ pour la partie cartilagineuse, 0,011 pour la partie osseuse. Son *calibre* varie dans les divers points de son trajet ; il est à son minimum à l'union des deux parties osseuse et cartilagineuse et n'a guère là que $0^m,002$ de hauteur et $0^m,001$ de largeur *(isthme de la trompe)*; à partir de là, il s'élargit dans les deux directions, pour atteindre à l'ouverture pharyngienne $0^m,009$ de hauteur et $0^m,005$ de largeur, et à l'ouverture tympanique $0^m,005$ de hauteur et $0^m,003$ de largeur.

Direction. — Les deux parties de la trompe ne se continuent pas en ligne droite, mais en formant un angle très obtus ouvert en bas (fig. 233, 4, 5). Sa direction générale est oblique en dehors, en arrière et un peu en haut, en allant de l'ouverture pharyngienne vers l'ouverture tympanique. Son axe fait avec l'horizon un angle de 40°, et avec celui du conduit auditif externe, qui est à peu près exactement transversal, un angle de 135°.

La trompe est aplatie transversalement, de façon qu'elle présente une paroi interne et postérieure et une paroi externe et antérieure. Sa face postéro-interne (fig. 251) répond en arrière au canal carotidien et à la muqueuse du pharynx. Sa face antéro-externe répond au péristaphylin externe, qui la sépare du ptérygoïdien interne, et est reçue dans une échancrure que présente le bord postérieur de l'aile interne de l'apophyse ptérygoïde.

L'orifice tympanique s'ouvre à la partie antérieure et supérieure de la caisse. L'orifice pharyngien (fig. 252, 8), très évasé, ovale *(pavillon de la trompe)*, est situé à $0^m,07$ de l'ouverture antérieure des fosses nasales, au niveau du bord supérieur du cornet inférieur, et à 10 à 12 millimètres en arrière de son extrémité postérieure. Le relief de son bord postérieur et supérieur détermine une dépression, *fossette de Rosenmüller*.

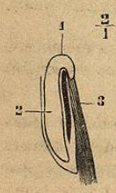

Fig. 368. *Coupe de la partie cartilagineuse de la trompe d'Eustache* (*).

Conformation intérieure. — La partie osseuse de la trompe a été vue plus haut. La partie cartilagineuse est constituée par une lamelle cartilagineuse repliée en gouttière et ne formant jamais un tube cartilagineux complet. Près de l'os, il ne manque qu'une bande légère de substance cartilagineuse à la partie inférieure, et la gouttière est ouverte en bas ; en s'éloignant de l'os, la paroi cartilagineuse externe manque presque complètement, sauf tout à fait en haut, et sur une coupe, le cartilage de la trompe a la forme d'un crochet dont la pointe se recourbe en dehors. Une membrane fibreuse, à laquelle prennent insertion des fibres du péristaphylin externe, complète le canal de la trompe dans les endroits où la partie cartilagineuse manque (fig. 368).

(*) 1) Partie supérieure du cartilage de la trompe. — 2) Paroi interne de la trompe. — 3) Insertions du péristaphylin externe à la partie membraneuse de la trompe.

Les parois de la trompe sont habituellement accolées dans la partie cartilagineuse et s'écartent à chaque mouvement de déglutition par l'action du péristaphylin externe.

Le cartilage de la trompe est du tissu cartilagineux hyalin ; son épaisseur à son bord libre atteint jusqu'à $0^m,009$ et plus. La muqueuse, rattachée au périchondre par un tissu cellulaire lâche, est tapissée par un épithélium vibratile, dont le mouvement est dirigé de la caisse vers le pharynx. Elle contient des glandes en grappe beaucoup plus nombreuses du côté de l'orifice pharyngien.

§ IV — Membrane du tympan

La membrane du tympan est une membrane très mince (moins de $0^{mm},1$), transparente, d'une couleur gris perle ou rose pâle, réfléchissant fortement la lumière. Elle donne attache au manche du marteau, qui, vu de l'extérieur, paraît sous forme d'une ligne rouge jaunâtre, allant de haut en bas se fixer au centre de la membrane, qu'il déprime du côté de la caisse, de façon que la face externe de cette membrane est concave. A sa partie supérieure elle est soulevée par la courte apophyse du marteau, qui paraît à l'extérieur comme une petite saillie blanchâtre.

La membrane du tympan est à peu près circulaire ($0^m,010$ de hauteur sur $0^m,009$ de largeur). Elle est très fortement inclinée et fait avec la paroi inférieure du conduit auditif externe un angle très aigu ; avec la paroi supérieure, au contraire, un angle tellement obtus (140°) qu'elle semble la continuation de cette paroi. Une perpendiculaire abaissée sur cette membrane se dirige en bas, en avant et en dehors (fig. 251, 7). Les deux membranes du tympan font entre elles un angle de 135° à 140° ouvert en haut.

La face interne de la membrane du tympan est convexe ; le sommet de sa convexité est situé vis-à-vis du promontoire et n'en est séparé que par un intervalle de $0^m,002$ à $0^m,003$, ce qui donne à la caisse la forme d'une lentille biconcave. (Voir sur ce sujet : Tillaux, *Traité d'Anatomie topographique)*.

Structure. — La membrane du tympan se compose de trois couches, une membrane propre, fibreuse, comprise entre deux revêtements provenant de la caisse et du conduit auditif externe.

1° La *couche fibreuse,* intermédiaire, continue avec le périoste de la caisse, est constituée par des fibres connectives mélangées de cellules plasmatiques ; les plus internes sont circulaires, plus épaisses à la périphérie ; les fibres externes sont radiées et plus nombreuses au centre. Cette couche donne passage à des anastomoses entre les vaisseaux des deux autres couches.

2° Le *revêtement externe*, cutané, est formé par une couche interne, connective, soudée à la membrane propre, et par une couche épidermique épaisse, continue à celle du conduit auditif externe.

3° Le *revêtement interne* provient de la muqueuse de la caisse ; il est moins riche en vaisseaux que le revêtement externe. Cette muqueuse est tapissée par un épithélium pavimenteux et présente des papilles vasculaires (Gerlach).

La membrane du tympan est quelquefois percée d'un orifice, trou de Rivinus.

§ V — Membrane de la fenêtre ronde

La membrane qui ferme la fenêtre ronde, ou *tympanum secundarium*, n'est autre chose qu'un reste non ossifié de la capsule labyrinthique membra-

neuse; sa face externe est recouverte par la muqueuse de la caisse du tympan; sa face interne par le périoste du labyrinthe; cette dernière ne possède pas d'épithélium.

Vaisseaux et nerfs. — Les *artères* de la caisse du tympan viennent de la stylo-mastoïdienne, de la tympanique et de la méningée moyenne. En outre, la carotide fournit quelques rameaux directs à la caisse et à la trompe. Les *veines* vont dans les veines correspondantes. Les *nerfs* sensitifs viennent du rameau de Jacobson et du grand sympathique; les nerfs moteurs ont été vus avec les muscles.

CHAPITRE III

OREILLE INTERNE

Le labyrinthe comprend le labyrinthe osseux avec le conduit auditif interne et le labyrinthe membraneux.

Préparation. — A. *Labyrinthe osseux.* 1° On commencera par isoler le labyrinthe osseux du reste du rocher sur des temporaux d'enfants ou de nouveau-nés; le labyrinthe se laisse alors assez facilement isoler de la substance spongieuse du rocher. On le préparera ensuite sur des temporaux d'adultes, ou la substance compacte du rocher fait corps avec le labyrinthe, ce qui rend la séparation très difficile. On commencera toujours par le canal demi-circulaire supérieur et antérieur dont la saillie est visible sur la face supérieure du rocher. Pour voir l'intérieur du vestibule, on l'ouvrira par sa face supérieure et par sa face externe. 2° Des coupes seront faites dans trois directions principales : une horizontale par le conduit auditif interne; une transversale, par le plan du conduit demi-circulaire vertical antérieur; une antéro-postérieure, pratiquée à 0m 006 en dehors du bord supérieur du rocher et parallèle à ce bord. Ces coupes peuvent du reste être multipliées avec avantage. 3° Enfin, on peut prendre le moule des cavités auditives internes avec une matière solidifiable. On pousse l'injection par la fenêtre ovale. Pour permettre à l'injection de remplir complètement les canaux demi-circulaires, il est bon de pratiquer sur le milieu de leur courbure un petit orifice, qui permet la sortie de l'air contenu dans ces canaux. On enlève ensuite le tissu osseux par la macération dans de l'acide chlorhydrique affaibli.

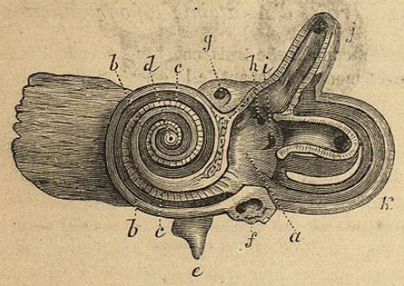

Fig 369. — *Intérieur du labyrinthe, vu par sa face externe ou tympanique* (*).

B. *Labyrinthe membraneux.* L'examen de la partie membraneuse du labyrinthe est extrêmement difficile et laborieux [1].

ARTICLE I — LABYRINTHE OSSEUX

Le labyrinthe osseux se compose de trois parties : une moyenne, qui fait suite à la caisse du tympan, le *vestibule* (fig. 369 *a*); une postérieure, formée par les trois *canaux demi-*

[1] Voyez Voltolini : *Die Zerlegung und Untersuchung des Gehörorganes an der Leiche.* Breslau, 1862.

(*) *a*) Vestibule. — *b*) Lame des contours. — *c*) Lame spirale. — *d*) Orifice du sommet de l'axe du limaçon. — *e*) Aqueduc du limaçon. — *f*) Fenêtre ronde. — *g*) Canal du nerf facial. — *h*) Ouverture du canal demi-circulaire supérieur. — *i*) Ouverture du canal demi-circulaire horizontal. — *j*) Canal demi circulaire supérieur. — *k*) Canal demi-circulaire postérieur.

circulaires (j, k); une antérieure, le *limaçon (b).* Le limaçon, le vestibule et les canaux demi-circulaires sont échelonnés sur une ligne qui se confond presque avec l'axe du rocher. Le conduit auditif interne conduit le nerf acoustique aux diverses parties du labyrinthe. Nous le décrirons en premier lieu.

1° Conduit auditif interne

Ce conduit, long de 0m, 008, s'étend presque transversalement de la face postérieure du rocher au vestibule et à la base du limaçon. Le fond du con-

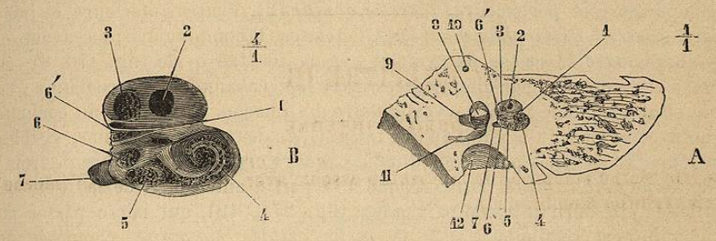

Fig. 370. — *Fond du conduit auditif interne* (*).

duit (fig. 370) forme un cul-de-sac divisé par une crête transversale (1) saillante en deux fossettes. 1° La *fossette supérieure* présente en avant l'orifice interne du canal de Fallope (2), en arrière un groupe d'orifices (3) conduisant à la tache criblée antérieure, à la pointe supérieure de la crête du vestibule; 2° la *fossette inférieure* offre en avant une série de trous disposés suivant une ligne spirale, *tractus spiralis foraminosus* (4) et correspondant à la base du limaçon; un de ces trous, plus volumineux, est central et répond à l'axe du limaçon; à l'endroit où débute cette spirale se voient des trous (5) qui mènent dans la fossette hémisphérique à la tache criblée moyenne; tout à fait en arrière se trouve un orifice isolé, *foramen singulare* (19), entrée d'un conduit qui va à l'am-

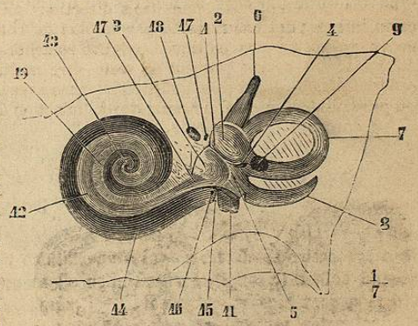

Fig. 371.
Paroi interne du vestibule avec les canaux demi-circulaires et le limaçon (*).

(*) A. Grandeur naturelle. — B. Grossi. — 1) Crête transversale séparant en deux le fond du conduit auditif. — 2) Canal de Fallope. — 3) Orifices conduisant à la tache criblée antérieure — 4) *Tractus spiralis foraminosus.* — 5) Trous conduisant à la tache criblée moyenne. — 6, 6') Trous conduisant à la crête du vestibule. — 7) *Foramen singulare.* — 8) Fenêtre ovale, vue par l'ablation de la paroi externe du vestibule — 9) Ampoule du canal demi-circulaire horizontal. — 10) Partie inférieure du canal vertical postérieur. — 11) Coupe du canal vertical antérieur. — 12) Fosse jugulaire.

(**) 1) Crête du vestibule. — 2) Fossette ovoïde. — 3) Fossette hémisphérique. — 4) Fossette sulciforme. — 5) *Recessus cochlearis.* — 6) Canal vertical antérieur et son ouverture ampullaire. — 7) Canal horizontal. — 8) Canal vertical postérieur. — 9) Ouverture commune des canaux verticaux. — 10) Coupe de la lame des contours. — 11) Origine de la lame spirale. — 12) Lame spirale. — 13) *Hamulus.* — 14) Rampe tympanique. — 15) Crête semi-lunaire. — 16) Aqueduc du limaçon. — 17) Rampe vestibulaire. — 18) Canal du nerf facial — 19) Canal donnant passage à un rameau du nerf vestibulaire.