neuse; sa face externe est recouverte par la muqueuse de la caisse du tympan; sa face interne par le périoste du labyrinthe; cette dernière ne possède pas d'épithélium.

Vaisseaux et nerfs. — Les *artères* de la caisse du tympan viennent de la stylo-mastoïdienne, de la tympanique et de la méningée moyenne. En outre, la carotide fournit quelques rameaux directs à la caisse et à la trompe. Les *veines* vont dans les veines correspondantes. Les *nerfs* sensitifs viennent du rameau de Jacobson et du grand sympathique; les nerfs moteurs ont été vus avec les muscles.

CHAPITRE III

OREILLE INTERNE

Le labyrinthe comprend le labyrinthe osseux avec le conduit auditif interne et le labyrinthe membraneux.

Préparation. — A. *Labyrinthe osseux.* 1° On commencera par isoler le labyrinthe osseux du reste du rocher sur des temporaux d'enfants ou de nouveau-nés; le labyrinthe se laisse alors assez facilement isoler de la substance spongieuse du rocher. On le préparera ensuite sur des temporaux d'adultes, ou la substance compacte du rocher fait corps avec le labyrinthe, ce qui rend la séparation très difficile. On commencera toujours par le canal demi-circulaire supérieur et antérieur dont la saillie est visible sur la face supérieure du rocher. Pour voir l'intérieur du vestibule, on l'ouvrira par sa face supérieure et par sa face externe. 2° Des coupes seront faites dans trois directions principales : une horizontale par le conduit auditif interne; une transversale, par le plan du conduit demi-circulaire vertical antérieur; une antéro-postérieure, pratiquée à 0m 006 en dehors du bord supérieur du rocher et parallèle à ce bord. Ces coupes peuvent du reste être multipliées avec avantage. 3° Enfin, on peut prendre le moule des cavités auditives internes avec une matière solidifiable. On pousse l'injection par la fenêtre ovale. Pour permettre à l'injection de remplir complètement les canaux demi-circulaires, il est bon de pratiquer sur le milieu de leur courbure un petit orifice, qui permet la sortie de l'air contenu dans ces canaux. On enlève ensuite le tissu osseux par la macération dans de l'acide chlorhydrique affaibli.

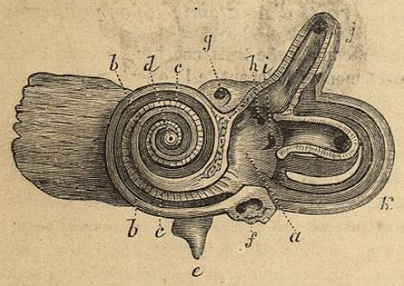

Fig 369. — *Intérieur du labyrinthe, vu par sa face externe ou tympanique* (*).

B. *Labyrinthe membraneux.* L'examen de la partie membraneuse du labyrinthe est extrêmement difficile et laborieux [1].

ARTICLE I — LABYRINTHE OSSEUX

Le labyrinthe osseux se compose de trois parties : une moyenne, qui fait suite à la caisse du tympan, le *vestibule* (fig. 369 *a*); une postérieure, formée par les trois *canaux demi-*

[1] Voyez Voltolini : *Die Zerlegung und Untersuchung des Gehörorganes an der Leiche.* Breslau, 1862.

(*) *a*) Vestibule. — *b*) Lame des contours. — *c*) Lame spirale. — *d*) Orifice du sommet de l'axe du limaçon. — *e*) Aqueduc du limaçon. — *f*) Fenêtre ronde. — *g*) Canal du nerf facial. — *h*) Ouverture du canal demi-circulaire supérieur. — *i*) Ouverture du canal demi-circulaire horizontal. — *j*) Canal demi circulaire supérieur. — *k*) Canal demi-circulaire postérieur.

circulaires (j, k); une antérieure, le *limaçon (b).* Le limaçon, le vestibule et les canaux demi-circulaires sont échelonnés sur une ligne qui se confond presque avec l'axe du rocher. Le conduit auditif interne conduit le nerf acoustique aux diverses parties du labyrinthe. Nous le décrirons en premier lieu.

1° Conduit auditif interne

Ce conduit, long de 0m, 008, s'étend presque transversalement de la face postérieure du rocher au vestibule et à la base du limaçon. Le fond du con-

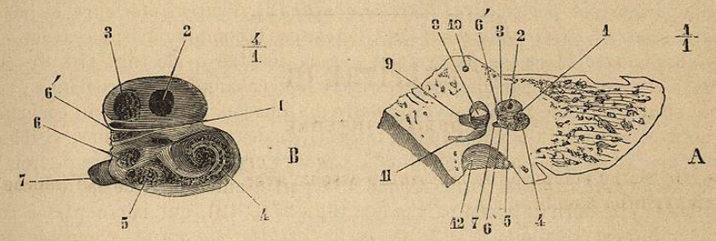

Fig. 370. — *Fond du conduit auditif interne* (*).

duit (fig. 370) forme un cul-de-sac divisé par une crête transversale (1) saillante en deux fossettes. 1° La *fossette supérieure* présente en avant l'orifice interne du canal de Fallope (2), en arrière un groupe d'orifices (3) conduisant à la tache criblée antérieure, à la pointe supérieure de la crête du vestibule; 2° la *fossette inférieure* offre en avant une série de trous disposés suivant une ligne spirale, *tractus spiralis foraminosus* (4) et correspondant à la base du limaçon; un de ces trous, plus volumineux, est central et répond à l'axe du limaçon; à l'endroit où débute cette spirale se voient des trous (5) qui mènent dans la fossette hémisphérique à la tache criblée moyenne; tout à fait en arrière se trouve un orifice isolé, *foramen singulare* (19), entrée d'un conduit qui va à l'am-

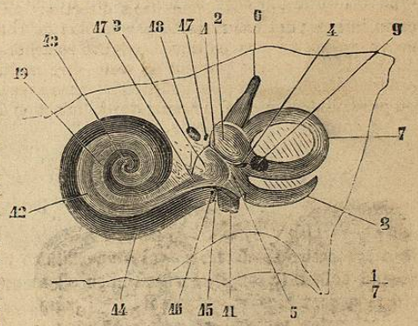

Fig. 371.
Paroi interne du vestibule avec les canaux demi-circulaires et le limaçon (*).

(*) A. Grandeur naturelle. — B. Grossi. — 1) Crête transversale séparant en deux le fond du conduit auditif. — 2) Canal de Fallope. — 3) Orifices conduisant à la tache criblée antérieure — 4) *Tractus spiralis foraminosus.* — 5) Trous conduisant à la tache criblée moyenne. — 6, 6') Trous conduisant à la crête du vestibule. — 7) *Foramen singulare.* — 8) Fenêtre ovale, vue par l'ablation de la paroi externe du vestibule — 9) Ampoule du canal demi-circulaire horizontal. — 10) Partie inférieure du canal vertical postérieur. — 11) Coupe du canal vertical antérieur. — 12) Fosse jugulaire.

(**) 1) Crête du vestibule. — 2) Fossette ovoïde. — 3) Fossette hémisphérique. — 4) Fossette sulciforme. — 5) *Recessus cochlearis.* — 6) Canal vertical antérieur et son ouverture ampullaire. — 7) Canal horizontal. — 8) Canal vertical postérieur. — 9) Ouverture commune des canaux verticaux. — 10) Coupe de la lame des contours. — 11) Origine de la lame spirale. — 12) Lame spirale. — 13) *Hamulus.* — 14) Rampe tympanique. — 15) Crête semi-lunaire. — 16) Aqueduc du limaçon. — 17) Rampe vestibulaire. — 18) Canal du nerf facial — 19) Canal donnant passage à un rameau du nerf vestibulaire.

poule du tube demi-circulaire postérieur ; enfin en arrière et au-dessus du *foramen singulare* et de l'origine du *tractus spiralis* sont des trous très fins allant à la crête du vestibule (6, 6′),

2° Vestibule (fig. 371)

Le vestibule a la forme d'un ovoïde à base supérieure, à pointe dirigée en bas et un peu en avant. Il est séparé par une crête transversale, *crête du vestibule* (1), en deux parties ou fossettes, plus marquées sur la face interne, une supérieure et postérieure, *fossette ovoïde* (2), l'autre antérieure et inférieure, *fossette hémisphérique* (3). A l'état sec, il communique: en avant et en dehors, avec la caisse du tympan par la fenêtre ovale (fig. 170, 8); en arrière et en dehors, par cinq orifices avec les canaux demi-circulaires ; en avant et en bas, avec la rampe vestibulaire du limaçon. En outre, il communique avec le fond du conduit auditif interne par des orifices très fins, visibles à la loupe et groupés pour constituer les *taches criblées* au nombre de trois : 1° la *tache criblée antérieure* répond à la partie antérieure de la crête du vestibule ; elle offre un canal particulier (fig. 371, 19), qui laisse passer un rameau du nerf vestibulaire ; 2° la *tache criblée moyenne*, composée de treize à seize orifices, occupe la fosse hémisphérique; 3° la *tache criblée postérieure* présente huit orifices et occupe l'ampoule du canal demi-circulaire vertical postérieur. Reichert en admet une quatrième dans le *recessus cochlearis* (5), espace compris entre les deux branches postérieures de la crête du vestibule près de l'origine de la lame spirale. La tache criblée supérieure donne passage aux nerfs de l'utricule et des ampoules des canaux demi-circulaires vertical antérieur et horizontal ; la moyenne au nerf du saccule : l'inférieure à l'ampoule du canal demi-circulaire vertical postérieur : la quatrième livre passage à un rameau du nerf cochléaire, qui va à la cloison de séparation du saccule et de l'utricule.

Au sommet du recessus cochléaire se trouve une petite fossette, *fossette sulciforme* (4), conduisant dans un canal, *aqueduc du vestibule*, qui s'ouvre à la face postérieure du rocher [1].

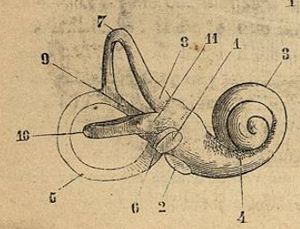

FIG. 372.
Moule du labyrinthe ; vue externe (*).

3° Canaux demi-circulaires

Ces canaux, au nombre de trois, sont situés dans trois plans se coupant tous les trois à angle droit. Le premier, *canal demi-circulaire supérieur* (fig. 372, 7), est supérieur, vertical et coupe transversalement l'axe du rocher. Le deuxième, *canal demi-circulaire postérieur* (5), est vertical aussi, mais parallèle à l'axe du rocher et postérieur au précédent. Le troisième, *canal demi-circulaire horizontal* (10),

[1] Dans ces derniers temps, quelques auteurs sont revenus à l'opinion de Cotugno qui considérait cet aqueduc comme faisant communiquer le liquide du labyrinthe avec le liquide céphalo-rachidien.

(*) 1) Fenêtre ovale. — 2) Fenêtre ronde. — 3) Limaçon. — 4) *Tractus spiralis foraminosus.* — 5) Canal vertical postérieur. — 6) Son ampoule. — 7) Canal vertical supérieur. — 8) Son ampoule. — 9) Partie commune des deux canaux verticaux. — 10) Canal horizontal. — 11) Son ampoule.

est horizontal et a sa convexité dirigée en dehors ; son plan coupe à peu près par son milieu le plan du précédent.

Chacun de ces conduits a deux orifices qui s'ouvrent dans le vestibule ; un de ces orifices est ampullaire, c'est-à-dire présente une petite dilatation. Les deux extrémités non ampullaires des deux canaux verticaux se réunissent pour s'ouvrir par un canal commun (9) dans le vestibule, ce qui réduit le nombre des orifices vestibulaires à cinq au lieu de six. Ils sont tous situés sur la paroi externe du vestibule, et groupés par paires de la façon suivante: une paire supérieure est formée en avant par l'orifice ampullaire du canal supérieur, en arrière par l'orifice commun des deux canaux verticaux ; une paire inférieure est constituée par les deux orifices du canal horizontal, dont l'ampoule se trouve en dehors et en avant : enfin l'orifice ampullaire du canal postérieur s'ouvre plus bas, à la partie inférieure, externe et postérieure du vestibule. La longueur des canaux demi-circulaires est de $0^m,022$ pour le canal postérieur, de $0^m,020$ pour le supérieur, de $0^m,015$ pour l'horizontal.

4° Limaçon

Ainsi nommé à cause de sa ressemblance avec la coquille d'un limaçon, il est situé en dedans et en avant du vestibule, en avant du conduit auditif interne, en arrière de la trompe d'Eustache. Pour bien comprendre sa dis-

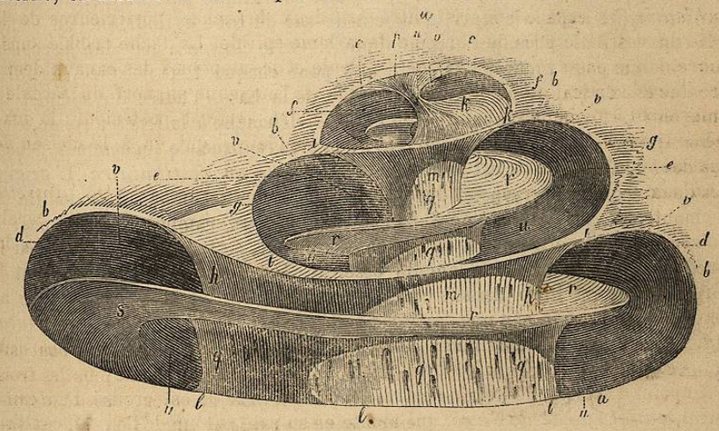

FIG. 373. *Limaçon droit, ouvert, grossi douze fois* (*).

position, on peut le considérer comme formé par l'enroulement autour d'un axe d'un tube cylindrique fermé à un bout.

L'*axe* du limaçon, *modiolus* (fig 373, *m. l*), est constitué par un cône creux, dont la base creusée en entonnoir et percée de trous (*tractus spiralis*

(*) *a*) Base du limaçon. — *b*) Son corps. — *c*) Son sommet — *d*) Premier tour de spire — *e*) Deuxième tour. — *f*) Troisième tour. — *g*) Paroi externe du canal spiral. — *h*) Sa paroi interne. — *i*) Parois intermédiaires. — *k*) Fin de la paroi intermédiaire. — *l*) Base du modiolus. — *m*) Corps du modiolus. — *n*) Son sommet. — *o*) Cul-de-sac de la rampe tympanique. — *p*) Extrémité supérieure de la paroi intermédiaire. — *q*) Orifices du modiolus. — *r*) Lame spirale. — *s*) Son origine au vestibule. — *u*) Rampe tympanique. — *v*) Rampe vestibulaire. — *w*) Cul-de-sac de la rampe tympanique.

foraminosus) correspond au fond du conduit auditif interne. Sa hauteur est de 0m,004 à 0m005. Cet axe est à peu près horizontal, perpendiculaire à l'axe même du rocher et fait avec le conduit auditif interne un angle un peu plus grand qu'un angle droit.

Le *tube cylindrique*, *canal du limaçon* ou *canal spiral*, long de 0m,003, monte en s'enroulant en spirale autour de l'axe, de manière à décrire deux tours et demi de spire (fig. 372, 5), qui se superposent en se rapprochant du sommet de l'axe. Cet enroulement se fait à droite *(dextrorsum)* pour le limaçon gauche, à gauche (*sinistrorsum*) pour le droit [1]. L'extrémité fermée du tube correspond au sommet du cône et du limaçon. L'extrémité ouverte ne prend pas part à l'enroulement, et, au contraire, se tord en sens opposé (fig. 371) pour se porter en bas et en arrière vers la fenêtre ronde et le plancher du vestibule. La lamelle osseuse qui constitue les parois du canal spiral porte le nom de *lame des contours*.

La partie de la lame des contours attenante à l'axe du limaçon se soude avec cet axe et disparaît comme paroi propre; il en est de même dans les parties accolées du canal spiral (fig 373).

Ce canal spiral est divisé en deux tubes secondaires ou *rampes* par une lamelle, *lame spirale*, qui à l'état frais occupe toute la largeur du canal spiral, de sorte que la division en deux rampes est complète; elle en occupe aussi toute la longueur, sauf au sommet, où elle se termine par un bord concave, qui intercepte avec la concavité du cul-de-sac du tube cylindrique un orifice par lequel les doux rampes communiquent. Cette cloison a son plan perpendiculaire à l'axe du limaçon, de sorte que pour chaque tour de spire (fig. 373) une des deux rampes est plus rapprochée de la base, l'autre du sommet du limaçon [2]. La plus rapprochée de la base, débouche à la fenêtre ronde, c'est la *rampe tympanique* ou *postérieure*; la plus rapprochée du sommet débouche dans le vestibule; c'est la rampe *antérieure* ou *vestibulaire* L'origine des deux rampes correspond du côté de la caisse du tympan à la saillie du promontoire. A l'*état sec*, cet isolement des deux rampes n'existe pas; la cloison étant membraneuse dans sa partie externe, cette partie disparait par la macération, et il reste une lamelle osseuse, *lame spirale osseuse*, dont le bord convexe est libre dans le canal spiral (fig. 373, *r*) et qui se termine au sommet du limaçon par une petite pointe recourbée en crochet, *hamulus* (fig. 371, 13), qui contribue à former l'orifice de communication des deux rampes.

Au point d'attache de la lame spirale, l'axe du limaçon est creusé d'un canal spiral, *canal spiral de l'axe*, qui monte en spirale autour de l'axe; il contient une veine et la lame ganglionnaire du nerf acoustique. La lame spirale se compose elle-même de deux minces lamelles séparées par de la substance spongieuse. L'axe et la lame spirale sont du reste percés de canaux pour le passage des vaisseaux et des nerfs.

Au commencement de la rampe tympanique, en avant de la fenêtre ronde, se trouve un petit orifice, orifice de *l'aqueduc du limaçon* (fig. 371, 16), qui

[1] La spirale *dextrorsum* ou *dextriotrope* se fait dans le sens des aiguilles d'une montre; la *spirale sinistrorsum* ou *lævitrope* se fait en sens inverse (de Candolle, Listing).

[2] Les noms de *rampe inférieure* et *supérieure* donnés quelquefois aux deux rampes sont vicieux; en effet, la rampe inférieure par rapport à l'axe du limaçon, est en réalité supérieure par rapport au plan du corps.

s'ouvre par son autre extrémité dans une fossette triangulaire à la face inférieure du rocher; en arrière de cet orifice se trouve une crête, *crête semilunaire* (15), qui va vers la fenêtre ronde.

ARTICLE II — LABYRINTHE MEMBRANEUX

Le *nerf auditif*, arrivé au fond du conduit auditif interne, se divise en deux branches: une antérieure, une postérieure.

1° La *branche antérieure*, *nerf du limaçon* (fig. 374), fournit d'abord un fin rameau qui pénètre dans la tache criblée du *recessus cochlearis* et se rend à l'extrémité vestibulaire du canal du limaçon et à la cloison de séparation du saccule et de l'utricule. Elle donne ensuite une série de filets, qui passent par les trous du *tractus spiralis* et se rendent au premier tour du limaçon.

Le reste du nerf pénètre dans l'axe jusqu'à son sommet, et de sa partie superficielle spiralée se détachent des faisceaux qui se rendent vers la lame spirale osseuse. Arrivés au niveau du canal spiral, ils forment là une bande ganglionnaire continue, *ganglion spiral*, où se trouvent des cellules nerveuses, et pénètrent alors entre les deux lamelles de la lame spirale osseuse.

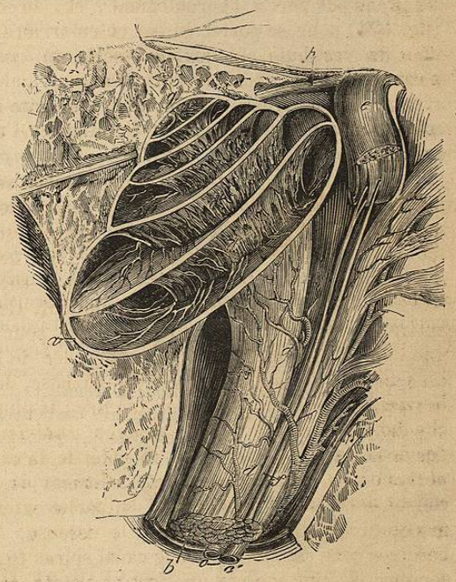

Fig. 374.

Limaçon ouvert pour montrer la disposition des deux rampes et la distribution du nerf auditif (*).

2° La *branche postérieure*, *nerf vestibulaire* (fig. 375), après un gonflement léger, *gonflement gangliforme de Scarpa*, se divise en trois rameaux: 1° le *supérieur* va par les orifices situés en arrière de l'orifice du canal de Fallope (fig. 370, 3) à la tache criblée antérieure et se termine par trois branches pour l'utricule et les ampoules du canal vertical supérieur et du canal horizontal; 2° le *moyen* va à la tache criblée moyenne et au saccule; 3° l'*inférieur* passe par le *foramen singulare* et va à l'ampoule du canal vertical inférieur.

Le *périoste* du labyrinthe est très mince et très vasculaire.

(*) *a*) Limaçon. — *b*) Nerf auditif. — *c*) Vaisseaux. — *d*, *d*) Ramifications vasculaires. — *e*) Tronc du nerf facial renversé en haut par sa partie postérieure. — *f*) Nerf intermédiaire de Wrisberg. — *g*) Sommet du limaçon. — *h*) Tronc commun des nerfs pétreux.