Vaisseaux et nerfs de la pituitaire. — Les *artères* viennent de la maxillaire interne (sphéno-palatine, sous-orbitaire et alvéolaire) et de l'opthalmique (ethmoïdales antérieures et postérieures et frontales pour les sinus frontaux). Les *veines* vont, les antérieures à la veine faciale, les supérieures au trou borgne et au sinus longitudinal supérieur, les postérieures dans la veine sphéno-palatine. Les *lymphatiques*, niés par Sappey, sont cependant admis par la plupart des anatomistes. Les *nerfs* de sensibilité générale viennent de la branche ophthalmique de Willis et du maxillaire supérieur. Quant aux nerfs olfactifs, leur terminaison est encore inconnue. Tout ce qu'on sait, c'est qu'ils sont composés de fibres pâles constituées par un paquet de fibrilles variqueuses, qui probablement entrent en connexion avec les cellules olfactives.

QUATRIÈME SECTION

ORGANE DU GOUT

L'organe du goût, qui se compose de la muqueuse linguale, a été décrit avec le canal alimentaire (p. 727).

CINQUIÈME SECTION

PEAU

La peau forme sur toute la surface du corps un revêtement qui se moule sur les parties sous-jacentes et se continue au niveau des ouvertures naturelles avec les muqueuses intestinale, respiratoire, oculaire et urinaire. Elle se compose de deux parties : une partie profonde, le *derme*, et une partie superficielle, l'*épiderme*, et présente des productions épidermiques, poils et ongles. En outre, elle possède deux sortes de glandes, glandes sudoripares et glandes sébacées, et, de plus, deux glandes volumineuses très développées chez la femme, glandes mammaires, qui ont des relations étroites avec les organes génitaux. Elle est rattachée aux parties sous-jacentes par le tissu cellulaire sous-cutané.

ARTICLE I — CARACTÈRES GÉNÉRAUX DE LA PEAU

La peau a une étendue de plus d'un mètre carré (un tiers de mètre carré en plus, Sappey). Son épaisseur, considérable au talon, à la plante du pied et à la paume de la main, devient excessivement faible dans certaines régions (paupières, etc.) et du côté de la flexion. Sa *couleur* varie suivant les races. Blanche dans la race caucasique, elle est jaune brunâtre dans la race mongole, brun foncé dans la race malaise, noire chez les nègres, et présente enfin chez les indigènes de l'Amérique une teinte qui peut varier du jaune au rouge cuivre.

Cette coloration, moins intense chez la femme et susceptible de très grandes différences individuelles, varie suivant les régions du corps.

Sa surface offre la saillie des poils diversement répartis sur les divers points de la peau, et les orifices visibles à l'œil nu des glandes sudoripares.

La peau présente des plis nombreux, plis musculaires dus à la contraction

des muscles sous-jacents, plis articulaires, rides, etc. On trouve en outre à la paume des mains et à la plante des pieds des séries linéaires de papilles séparées par des sillons disposés dans un certain ordre.

La face profonde de la peau est inégale et les fibres qui en partent se continuent avec les fibres du tissu cellulaire sous-cutané.

De la peau dans les différentes régions

1° *Tête.* — Sur la calotte crânienne la peau *(cuir chevelu)* est lisse, épaisse, résistante, très peu extensible. Elle s'amincit vers le front et surtout vers la région temporale, pour se continuer avec la peau de la face. Celle-ci, très épaisse au niveau des sourcils et du menton, où elle a les caractères du cuir chevelu, est encore assez épaisse sur le nez, les lèvres et les parties postérieures et inférieures des joues ; elle devient, au contraire, d'une minceur extrême au niveau des paupières.

2° *Cou.* — Très fine sur les parties antérieures du cou ($0^m,002$), elle acquiert une très grande épaisseur à la nuque ($0^m,004$) et ressemble au cuir chevelu.

3° *Tronc.* — En arrière, dans la région dorsale, elle a à peu près la même épaisseur et les mêmes caractères qu'à la nuque ; en avant et sur les côtés, elle ressemble à celle du cou ; autour du mamelon et dans les creux axillaire et inguinal, elle acquiert une très grande minceur. Sur la ligne médiane de l'abdomen se trouve la cicatrice ombilicale ou *ombilic*. Dans la région périnéale et sur les bourses (voy. *scrotum)*, la peau est fine, très brune, et présente sur la ligne médiane une crête saillante ou *raphé*.

4° *Membre supérieur.* — La peau du membre supérieur, mince du côté de la flexion, épaisse et dense du côté de l'extension, n'offre de caractères spéciaux qu'à la main ; là c'est l'inverse ; la peau est fine sur la face dorsale, épaisse, au contraire, sur la face palmaire ($0^m,0025$) où elle est complètement dépourvue de poils, même rudimentaires, et de follicules sébacés. L'extrémité de la face dorsale des dernières phalanges supporte les ongles.

5° *Membre inférieur.* — On retrouve là absolument les mêmes caractères qu'au membre supérieur, avec cette différence que la peau présente partout une plus grande épaisseur, dont le maximum répond au talon.

ARTICLE II — STRUCTURE DE LA PEAU

§ I — Derme cutané

Le derme ou *chorion* est une membrane blanche, demi-transparente, élastique, très résistante et d'une épaisseur variable (sur les paupières et le prépuce, elle a $0^m,0005$; sur la face, l'oreille, le mamelon, le pénis, le scrotum, $0^m,001$; à la paume des mains et à la plante des pieds $0^m,0025$ à $0^m,0028$, et $0,0017$ à $0^m,002$ sur les autres régions). Sa face externe est, surtout dans certaines régions, couverte de papilles ; après l'ablation de l'épiderme (macération, etc.), elle est lisse et criblée d'orifices glandulaires. Sa partie profonde *(couche réticulaire)* circonscrit des aréoles remplies de graisse; isolée de la couche superficielle ou *papillaire*, elle a l'aspect d'une membrane criblée.

Structure. — Le derme se compose de faisceaux entre-croisés de tissu connectif avec des cellules plasmatiques et des fibres élastiques très nombreuses et plus volumineuses dans les couches profondes. Son tissu devient plus homogène dans les parties superficielles et est limité du côté de l'épiderme par un liséré amorphe. Elle est traversée par des glandes sudoripares et par les follicules pileux avec les muscles lisses et les glandes sébacées qui leur sont annexées.

Papilles. — Les papilles du derme présentent leur plus grand développement à la paume de la main et à la plante du pied. Elles sont beaucoup plus clair-semées sur les autres parties du corps, et on peut trouver sur la peau de la face et des membres des endroits assez étendus complètement dépourvus de papilles. Au pied et à la main, elles sont disposées en doubles séries linéaires parallèles, et dans le sillon de séparation viennent s'ouvrir les conduits des glandes sudoripares. Ces séries linéaires de papilles ont des directions différentes et déterminées pour chaque région, et qui rappellent les lignes de direction des poils (voyez *poils*). Ces papilles elles-mêmes sont très nombreuses (Meissner en a compté 400 sur une ligne carrée de la face palmaire des doigts). Leur hauteur est de 0mm,1 à 0mm,2; leur forme est en général conique (main et pied) ou hémisphérique, quelquefois pédiculée (gland, mamelon). Elles peuvent être simples ou composées.

Fig. 378.
Coupe de la peau (*).

Elles se composent d'une substance fondamentale d'aspect homogène qui, par certains réactifs, paraît formée par des fibres à direction verticale.

On divise ces papilles en deux espèces : papilles vasculaires et papilles nerveuses.

1° *Papilles vasculaires.* — Celles-ci, beaucoup plus nombreuses, ne contiennent que des anses vasculaires et pas de fibre nerveuse terminale.

2° *Papilles nerveuses et corpuscules du tact.* — Les papilles nerveuses, au nombre de une pour quatre papilles à la pulpe du doigt (Meissner), contiennent un corpuscule ovoïde particulier *(corpuscules du tact* ou *de Meissner)*. Chaque corpuscule possède une enveloppe fibreuse, qui contient une masse molle, claire, finement granulée, et présente des stries transversales correspondant au trajet des fibres nerveuses. A chaque corpuscule aboutissent une ou deux fibres nerveuses primitives qui paraissent se terminer dans des renflements spéciaux, *disques tactiles de Ranvier*. Ces corpuscules, très nombreux sur la pulpe des troisièmes phalanges, se rencontrent encore avec des formes un peu plus simples au bord rouge des lèvres, sur le mamelon, et paraissent manquer ou être du moins extrêmement rares sur les autres régions cutanées.

Vaisseaux et nerfs du derme. — Les *artères* fournissent un réseau capillaire qui se distribue surtout à la couche papillaire; de ce réseau partent des anses qui se rendent dans les papilles. Les *veines* vont dans les veines sous-cutanées. Les *lymphatiques* forment dans la partie superficielle du derme des réseaux très fins, qui envoient dans le centre des papilles des prolongements en cæcum, et sont, d'après Teichmann, toujours séparés de la couche profonde de l'épiderme par un réseau capillaire sanguin. Les *nerfs* proviennent des trente et une racines spinales postérieures, sauf pour le segment antérieur de la tête, innervé par la grosse racine du trijumeau (voy. fig. 379), la topographie de l'innervation cutanée). Ils constituent dans la couche papillaire de riches plexus portant des filets qui se rendent aux corpuscules du tact.

(*) On trouve de haut en bas l'épiderme, la couche papillaire du derme, la couche réticulaire, et plus profondément, une glande sudoripare, dont le canal excréteur traverse les couches sus-jacentes.

§ II — Épiderme

L'épiderme est une membrane complètement dépourvue de vaisseaux et de nerfs et constituée uniquement par des cellules épithéliales. Elle recouvre la surface externe du derme; sa face profonde se moule sur les inégalités de cette face externe, tandis que sa face superficielle tend à s'égaliser et ne présente pas sauf dans certaines régions (paume des mains et plante des pieds), des saillies et des dépressions correspondantes. Son épaisseur est par conséquent plus considérable dans l'intervalle des papilles qu'à leur niveau. Cette épaisseur varie du reste en général avec l'épaisseur même du derme. Considérable à la plante du pied (1mm,7 à 2 mm,8) et à la paume de la main (0mm6 à 0mm,2), elle est beaucoup plus faible dans les autres régions, et peut être évaluée en moyenne à 0mm,1.

Structure de l'épiderme. — L'épiderme se compose de deux couches : une couche superficielle ou *couche cornée*, et une couche profonde, *couche muqueuse de Malpighi*. Ces couches se séparent assez facilement l'une de l'autre (macération, ébullition, vésicants). Leur épaisseur relative varie dans les diverses régions; sur la face, le cou, les parties sexuelles, la couche de Malpighi est trois à six fois plus épaisse; ailleurs elles sont égales (côté dorsal des membres, etc.), ou, enfin, la couche cornée, comme à la main et au pied, est six à douze fois plus épaisse.

1° *Couche cornée.* — Elle est sèche, dure, transparente, incolore et a une apparence lamelleuse. Sa face interne présente des dépressions légères, qui correspondent au sommet des papilles, dont elles sont séparées par une couche mince du réseau de Malpighi. Elle se compose de lamelles, *lamelles cornées de l'épiderme*, dont les inférieures ont encore un noyau et se rapprochent des lamelles superficielles de la couche muqueuse, tandis que les lamelles cornées superficielles sont plus irrégulières et dépourvues de noyau.

2° *Couche de Malpighi.* — Cette couche, molle, humide, adhérente au derme, se moule sur sa face externe et présente par suite une disposition inverse de ses saillies et de ses dépressions; il en résulte une épaisseur beaucoup moindre au niveau du sommet des papilles, par suite un aspect réticulé, *réseau de Malpighi*. Elle se compose de cellules à noyau à des degrés différents de développement et de forme variable. Les plus rapprochées de la couche cornée sont un peu aplaties, horizontales et hérissées à leur surface de prolongements qui les unissent aux prolongements des cellules voisines. Plus profondément les cellules sont plus petites, arrondies ou ovales, et alors verticales; leur membrane d'enveloppe devient moins distincte. Enfin, tout à fait contre le derme est appliquée une couche simple de cellules cylindriques, à noyau foncé et à direction verticale.

La *couleur* de la peau provient uniquement de cette couche muqueuse. Elle est due à une accumulation de pigment, qui a lieu surtout dans les couches profondes et spécialement dans les cellules cylindriques appliquées directement sur le derme. La pigmentation porte à la fois sur le noyau et sur le contenu de la cellule. Elle ne diffère chez le nègre que par la quantité considérable des dépôts pigmentaires.

§ III — Productions épidermique de la peau

I. Ongles

Les ongles sont des lames cornées d'une épaisseur de 0m,0003 à 0m,0004, dépendant de l'épiderme, avec lequel elles se détachent lorsque ce dernier est

séparé du derme sous-jacent par la macération. Les ongles sont reçus dans un repli du derme, *rainure unguéale*, en forme de fer à cheval, plus profonde dans sa partie supérieure ; elle limite, sauf en avant, une surface quadrangulaire, connue sous le nom de *lit de l'ongle*, qui reçoit la plus grande partie de sa face inférieure. L'ensemble des parties du derme en contact avec l'ongle constitue la *matrice* de l'ongle.

A. *Ongle.* — L'ongle, isolé de l'épiderme auquel il est annexé, a la forme d'un rectangle allongé et présente deux faces, deux bords et deux extrémités. La *face supérieure* est convexe transversalement, et striée dans le sens longitudinal. La *face inférieure*, concave, est creusée de sillons longitudinaux, séparés par des crêtes linéaires, qui s'engrènent avec des crêtes et des sillons correspondants du lit de l'ongle. Les deux bords latéraux sont parallèles, rectilignes et logés en arrière dans les parties latérales de la rainure unguéale. L'*extrémité postérieure* ou *racine* de l'ongle est plus molle que le reste et cachée en grande partie dans la rainure unguéale, sauf quelquefois sa partie antérieure semi-lunaire, qui constitue la *lunule*. La racine se termine en arrière par un bord mince et tranchant très flexible.

L'ongle se compose, comme l'épiderme, d'ane couche muqueuse et d'une couche cornée, séparées l'une de l'autre par une limite très nette, bien visible sur une coupe transversale, sous forme d'un liséré sombre.

1° La *couche muqueuse*, adhérente à toute la surface de la matrice unguéale, recouvre la face inférieure de l'ongle à l'exception de son extrémité libre, et, tout à fait en arrière, une très petite étendue de la face supérieure de la racine. Elle se continue sans ligne de démarcation avec la couche de Malpighi de l'épiderme du doigt. Elle est composée de cellules à noyau, allongées et aplaties au niveau de la racine dans les parties profondes, semblables partout ailleurs aux cellules de la couche de Malpighi de l'épiderme.

2° La *couche cornée* s'unit à la couche muqueuse par de petites crêtes s'engrenant avec des sillons correspondants de cette dernière. Cette couche se compose d'une masse dure, transparente, homogène, dans laquelle on ne voit qu'indistinctement des lamelles aplaties et allongées. Par les alcalis, ces lamelles se gonflent et laissent voir des cellules épithéliales pourvues d'un noyau. La couche cornée de l'ongle n'est pas en continuité directe avec celle de l'épiderme; celle-ci lui forme une sorte de gaine incomplète ; en avant, la couche cornée de l'épiderme s'enfonce d'une très petite quantité entre la face inférieure de l'ongle et le *lit unguéal*; au niveau de la rainure unguéale, elle s'enfonce aussi entre les bords de cette rainure et la face supérieure de l'ongle, et à la partie postérieure de l'ongle, elle s'avance, sur la face dorsale de l'ongle, sous forme d'une couche mince qui recouvre ordinairement la lunule et circonscrit en arrière, par un liséré blanc jaunâtre, la surface libre de l'ongle.

Matrice de l'ongle. — La matrice de l'ongle a la même structure que le derme cutané. La surface du lit de l'ongle est garnie de 70 à 80 petites *crêtes* linéaires, qui commencent en arrière au fond de la rainure unguéale, dans sa partie moyenne, et partent de là comme d'un pôle pour se diriger en avant, les moyennes directement, les latérales en décrivant d'abord une courbe à concavité interne. Ces crêtes, d'abord très serrées et petites, après un trajet de $0^m,006$ à $0^m,008$ deviennent subitement plus saillantes et constituent de véritables lames. Cette limite des crêtes et des lames se fait suivant une ligne convexe en avant, qui divise le lit de l'ongle en deux parties inégales : une postérieure semi-lunaire, très peu vasculaire, blanchâtre *(lunule)*, cachée

complètement en général dans la rainure unguéale ; l'autre antérieure, plus étendue, vasculaire, rosée, qui répond au corps de l'ongle ou à sa partie visible. Ces crêtes interceptent des sillons, dans lesquels pénètrent des prolongements de la couche de Malpighi de l'ongle. Ces crêtes linéaires sont pourvues de papilles vasculaires.

II. Poils

Le poil se compose d'une partie libre, *tige du poil*, et d'une partie implantée dans une dépression de la peau ou *follicule pileux ;* c'est la *racine du poil*.

A. La *tige du poil* se termine par une extrémité finement arrondie, quelquefois divisée. Les poils présentent des caractères particuliers suivant la région du corps sur laquelle ils sont implantés, et, à ce point de vue, on peut les diviser en trois groupes : 1° les uns sont mous et longs, comme les cheveux ; 2° les autres sont courts, raides et épais (sourcils, cils, vibrisses) ; 3° les autres enfin, *poils follets (lanugo)*, très courts et très fins, constituent une sorte de duvet sur la plus grande partie de la surface cutanée.

La *longueur* des poils est très variable ; pour les poils de l'aisselle et du pubis, elle atteint $0^m,03$ à $0^m,8$; les poils des sourcils, les cils et les vibrisses ont de $0^m,008$ à $0^m,015$; les poils follets varient de $0^m,002$ à $0^m,014$. Leur *épaisseur*, à l'exception des poils courts et raides, comme les cils, est en général en rapport avec leur longueur. Les cheveux blonds, ordinairement plus fins, ont de $0^{mm},008$ à $0^{mm},067$ d'épaisseur ; les cheveux noirs, de $0^{mm},067$ à $0^{mm},077$. Les poils follets n'ont guère que $0^{mm},067$. Les poils, et en particulier les cheveux, offrent des différences de raideur et de flexibilité, variables dans les différentes races, et peuvent être lisses, bouclés, frisés, crépus. Ils sont *lisses* et droits dans les races américaines, chez les Chinois, les Japonais, les Malais ; ils sont *bouclés* dans les races aryenne et sémitique, chez les Polynésiens et les Australiens; *frisés* chez les Égyptiens et les Abyssiniens et sporadiquement chez les Sémites et dans les races caucasiques ; enfin ils sont *crépus* chez les nègres et les Hottentots.

Ces différences correspondent à des différences de forme. Les cheveux lisses sont cylindriques ; les cheveux bouclés et frisés sont, au contraire, légèrement comprimés dans le sens de l'ondulation. Dans les cheveux crépus du nègre, un des diamètres l'emporte de plus de moitié sur l'autre, ce qui leur donne une forme aplatie. Les poils de la barbe, du pubis, ont ordinairement sur une coupe une forme elliptique, anguleuse ou cannelée.

La *couleur* des cheveux et des poils varie depuis le ton le plus clair (jaune lin) jusqu'au noir. Les cheveux noirs se rencontrent dans tous les points du globe et sous toutes les latitudes (Esquimaux, nègres, Indous, Malais) ; toutes les races colorées ont les cheveux noirs, de même que quelques groupes parmi les races blanches (Étrusco-Pélages, Caucasiens). Les cheveux rouges ont des représentants dans toutes les races.

L'*élasticité* des cheveux est assez considérable; ils peuvent s'allonger de près d'un tiers sans se rompre et reprendre ensuite leur longueur primitive. Leur *ténacité* est assez forte ; un cheveu supporte sans se briser un poids de 180 grammes.

Distribution des poils. — Les poils existent sur toute la surface cutanée,

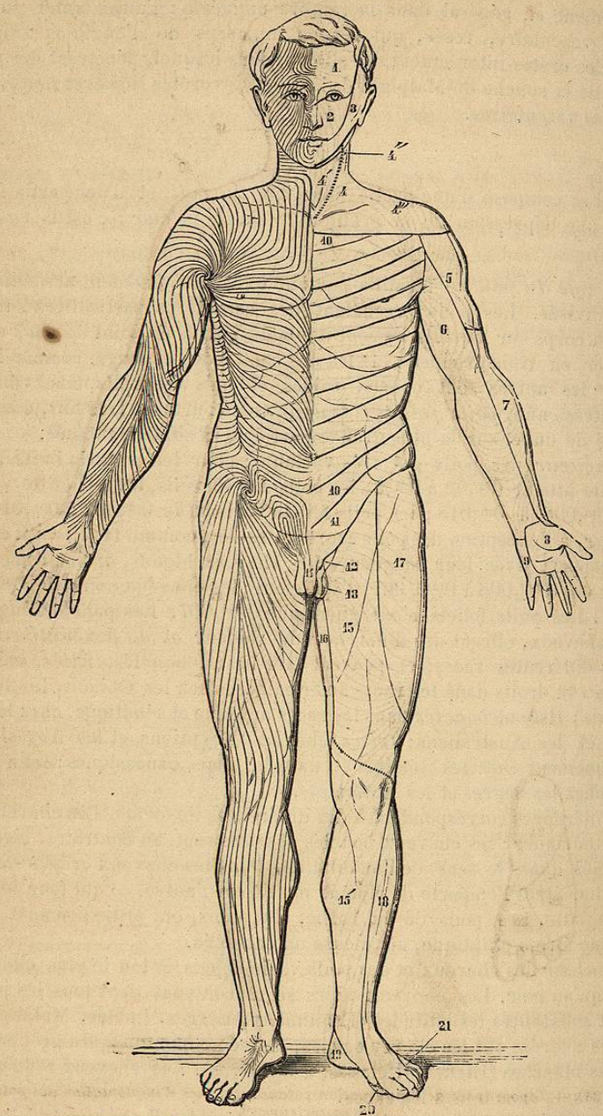

FIG. 379. — *Topographie de l'innervation cutanée et lignes d'implantation des poils; face antérieure* (*).

(*) 1) Région innervée par le nerf ophthalmique de Willis. — 2) Maxillaire supérieur. — 3) Maxillaire inférieur. — 4) Plexus cervical. — 4') Branche cervicale superficielle. — 4'') Branche auriculaire. — 4''') Branches descendantes. — 5) Nerf circonflexe. — 6) Brachial cutané interne. — 7) Musculo-cutané. — 8) Médian. — 9) Cubital. — 10 à 10') Nerfs intercostaux. — 11) Branches abdomino-scrotales. — 12)

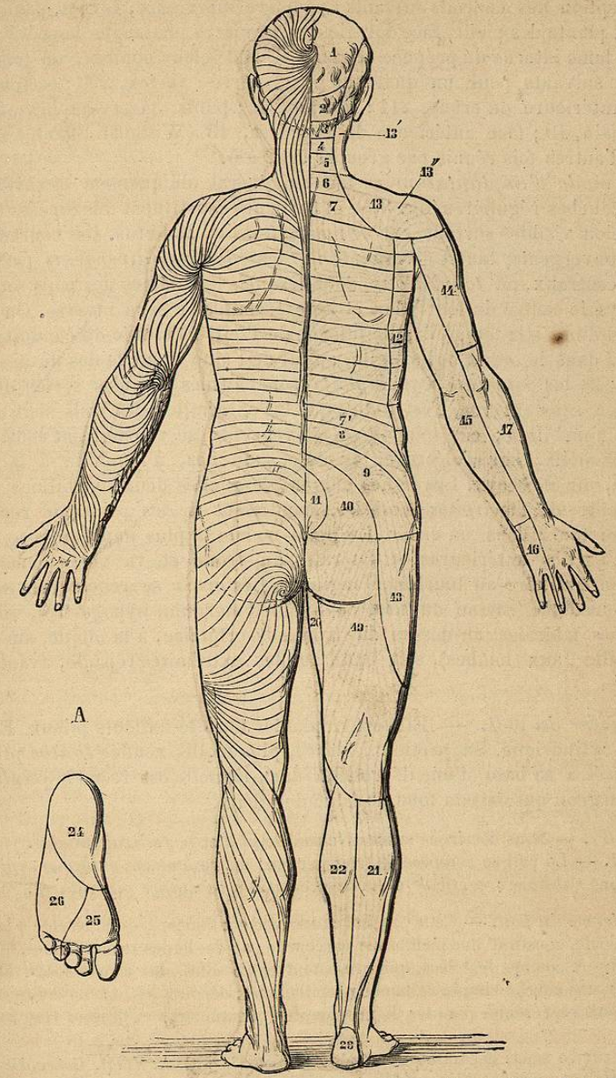

FIG. 380. — *Topographie de l'innervation cutanée et lignes d'implantation des poils; face postérieure* (*).

Branche génito-crurale. — 13) Nerf ischiatique. — 14) Honteux interne. — 15) Nerf crural. — 15') Saphène interne. — 16) Nerf obturateur. — 17) Nerf fémoro-cutané. — 18) Sciatique poplité externe. — 19) Tibial postérieur. — 20) Plantaire interne. — 21) Saphène externe.

(*) 1) Branche postérieure du deuxième nerf cervical. — 2, 3, 4, 5, 6) Idem des troisième, quatrième, cinquième, sixième et septième nerfs cervicaux. — 7 à 7') Branches postérieures des nerfs dorsaux. — 8) Premier, 9) deuxième, 10) troisième nerf lombaire. — 11) Quatrième et cinquième nerfs lombaires