à l'exception des endroits suivants : paupière supérieure, lèvres, paume de la main et plante des pieds, face dorsale des dernières phalanges des doigts et des orteils, lame interne du prépuce et gland. Quant à leur nombre, on trouve les chiffres suivants pour un quart de pouce carré : vertex, 293 ; occiput, 225; partie antérieure du crâne, 211 ; menton, 39 ; pubis, 34 ; avant-bras, 23 ; dos de la main, 19 ; face antérieure de la cuisse, 13 (Withoff). Tantôt ils sont isolés, d'autres fois réunis par groupes de 2 à 5.

Leur *mode d'implantation* se fait en général obliquement et suivant des lignes courbes régulières (fig. 379, et 380), qui constituent des espèces de courants, bien visibles surtout sur le nouveau-né et le fœtus. Ces courants sont tantôt convergents, tantôt divergents : 1° les *courants divergents* partent de points centraux, ou *tourbillons*, dans lesquels les racines des poils sont dirigées vers le centre du tourbillon et les extrémités en sens inverse. On trouve ces tourbillons à la tête, à l'angle interne de l'œil, à l'entrée du conduit auditif externe, dans le creux de l'aisselle, au pli de l'aine et sur le dos du pied et de la main ; 2° les *courants convergents* sont formés par des séries de poils dirigés en sens inverse, c'est-à-dire que les extrémités des poils sont tournés vers le tourbillon ; ces tourbillons convergents se rencontrent sous l'angle de la mâchoire, sur l'olécrane, au-dessus du nez, à l'ombilic, à la racine du pénis, sur le coccyx. Les lignes suivant lesquelles deux tourbillons voisins se rencontrent, ou *lignes nodales*, aboutissent à des points de rencontre de quatre tourbillons ou *croix*. La ligne nodale la plus importante se trouve sur les parties antérieures et latérales du tronc et va verticalement du tourbillon axillaire au tourbillon inguinal. Les *croix* se rencontrent soit sur la ligne médiane (racine du nez, os hyoïde, sternum, hypogastre), soit sur les parties latérales au-dessus du trou sus-orbitaire, à la nuque, au-dessus de l'oreille (aux lombes), soit enfin sur les extrémités (épaule, avant-bras, jambe) [1].

B. *Racine du poil.* — Elle est implantée dans le follicule pileux. Elle est toujours cylindrique. Sa partie inférieure, plus molle, renflée *(bulbe pileux)*, est creusée à sa base d'une dépression dans laquelle est reçue la *papille du poil*, bourgeon qui naît du fond du follicule pileux.

Structure. — Nous décrirons successivement le *poil* et le *follicule pileux*.

A. *Poil.* — Le poil se compose de trois parties : un revêtement extérieur, *épiderme du poil*, une *substance corticale* et un axe central ou *substance médullaire*.

1° *Épiderme du poil.* — Cette couche, excessivement mince, très adhérente à la substance corticale, constitue une membrane parcourue par des lignes transversales, foncées, irrégulières et comme dentelées, qui présentent entre elles des anastomoses. Elle est formée par une couche simple de lamelles épithéliales, dépourvues de noyau, dont les contours sont représentés par les lignes foncées mentionnées ci-dessus. Ces lamelles

[1] Voy. sur ce sujet : Eschricht, *Müller's Arch.*, 1837. — C.-A. Voigt, *Ueber die Richtung der Haare am menschlichen Körper*, 1856.

et nerfs sacrés. — 12) Nerfs intercostaux. — 13) Plexus cervical. — 13') Branches auriculaire et mastoïdienne. — 13'') Branches descendantes. — 14) Nerf circonflexe. — 15) Brachial cutané interne. — 16) Cubital. — 17) Radial. — 18) Branche fémoro-cutanée. — 19) Nerf ischiatique. — 20) Nerf obturateur. — 21) Sciatique poplité externe. — 22) Saphène interne. — 23) Sciatique poplité interne. — A. Plante du pied. — 24) Branche plantaire du nerf tibial postérieur. — 25) Nerf plantaire interne. — 26) Nerf plantaire externe.

s'imbriquent de façon que les inférieures recouvrent les supérieures. Au niveau de la racine, elles cessent brusquement (Morel) et sont remplacées par des cellules à noyau, qui se continuent peu à peu avec les cellules du bulbe.

2° *Substance corticale* (fig. 381, 2). — Elle est striée suivant sa longueur, transparente dans les poils blancs, colorée plus ou moins régulièrement dans les autres, et se décompose par les réactifs en fibres aplaties à bords dentelés, et claires ou foncées suivant la couleur des poils. Ces fibres se composent elles-mêmes de lamelles aplaties, allongées, pourvues d'un noyau. Ces lamelles contiennent du pigment, qui se dépose souvent par amas et forme des taches disséminées. D'autres taches proviennent d'espaces remplis d'air, ce qui se voit surtout sur les cheveux blancs et blonds. Ces espaces remplis d'air manquent dans les cheveux foncés et dans la racine.



Fig. 381. — *Cil coupé en travers au niveau de son follicule* (*).

Au niveau du bulbe (fig. 382, 6) on trouve, au lieu de ces lamelles, des cellules molles, polygonales, à noyau très net et contenant des granulations tantôt incolores, tantôt pigmentaires. La partie supérieure de la racine présente des formes de transition entre les cellules du bulbe et les lamelles corticales de la tige.

3° *Substance médullaire* (fig. 381, 1 et 382, 8). — Elle constitue un cordon qui s'arrête au-dessus du bulbe pileux, et peut même manquer complètement (poils follets, cheveux colorés). Ce cordon est formé par 1 à 5 traînées de cellules rectangulaires, renfermant un noyau très pâle et quelquefois des bulles d'air. Le diamètre de la moelle est à celui du poil entier comme 1 est à 3 ou à 5.

B. *Follicule pileux* (fig. 382). — Le follicule pileux est une dépression de la peau qui reçoit la racine du poil, et par suite se compose, comme la peau, de deux parties : une partie dermique, *follicule proprement dit*, et un revêtement épidermique, *gaine de la racine du poil*.

a) *Follicule proprement dit.* — Il comprend trois couches : 1° une *couche externe* (1) fibreuse, vasculaire, dont les fibres ont en général la direction longitudinale ; 2° une *couche moyenne* (2) de même nature, mais dont les fibres ont la direction transversale ; 3° une *couche interne* (3) amorphe, transparente, qui reste toujours dans le follicule quand on arrache le cheveu. Ces trois couches se continuent avec le derme cutané.

Du fond du follicule s'élève un petit renflement conique (fig. 382, 7), *papille du poil*, analogue aux papilles du derme. Elle est formée par un tissu connectif fibrillaire vague avec des noyaux et un réseau capillaire et recouverte à sa surface par des cellules adhérentes à celles du bulbe pileux.

(*) 1) Substance médullaire. — 2) Substance corticale. — 3) Couche épidermique interne. — 4) Couche épidermique externe. — 5) Couche dermique interne du follicule. — 6) Couche dermique externe. — 7) Glandes sébacées (D'après Morel et Villemin, *Histologie humaine*, pl. XXXIII).

b) *Gaine de la racine du poil.* — Cette gaine, intermédiaire à la racine du poil et au follicule, se compose de deux couches : 1° une *couche externe* (fig. 382, 4), continuation de la couche de Malpighi; elle a la même structure que cette dernière et tapisse tout l'intérieur du follicule; 2° une *couche interne* (3), qui s'arrête ordinairement au tiers supérieur du follicule et présente une fermeté et une élasticité remarquables. Elle se compose de cellules allongées, sans noyau, sauf les plus rapprochées de la racine (*couche de Huxley*), qui possèdent un noyau, et sont en outre plus larges et moins longues.

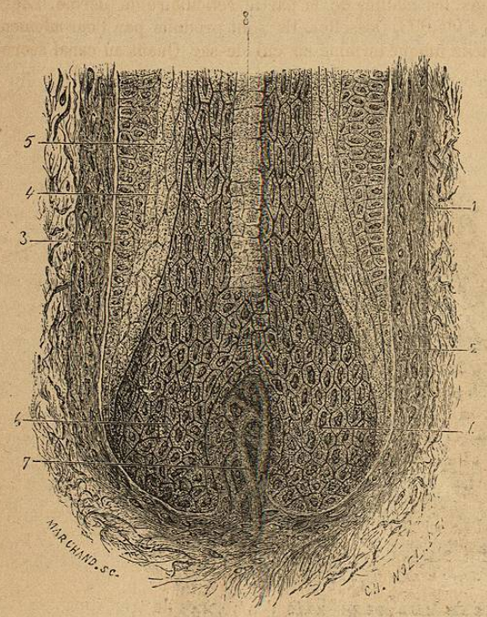

Fig. 382. — *Follicule pileux* (*).

Aux follicules pileux sont annexés d'abord les *glandes sébacées* (voyez plus loin), puis de petits faisceaux musculaires lisses *(muscles de l'horripilation)*. Ces faisceaux naissent de la partie superficielle du derme cutané et se dirigent obliquement dans le même sens que l'inclinaison du poil, contournent les glandes sébacées annexées au follicule et vont s'insérer au follicule à la réunion de son tiers moyen et de son tiers inférieur. Ils ont $0^m,0015$ à $0^m,002$ de longueur. Ils redressent le poil *(chair de poule)* et peuvent comprimer les glandes sébacées.

IV — Glandes de la peau

I. Glandes sudoripares

Les glandes sudoripares (fig. 378) sont des glandes en tube qui existent sur toute la surface de la peau, à l'exception des lèvres, des bords des paupières, du gland et de la lame interne du prépuce. Elles sont très nombreuses à la paume des mains et à la plante des pieds, et se trouvent en plus grande quantité à la face antérieure du corps et sur les membres supérieurs. Dans la concavité du pavillon et le conduit auditif externe elles présentent une forme spéciale et constituent les *glandes cérumineuses*. Les conduits excréteurs des glandes sudoripares s'ouvrent à la surface de la peau par des orifices très étroits, qui, à la paume de la main et à la plante des pieds, sont rangés en séries linéaires régulières et parfaitement visibles.

(*) 1) Couche dermique externe du follicule. — 2) Couche dermique interne. — 3) Liséré amorphe du follicule. — 4) Couche épidermique externe. — 5) Couche épidermique interne. — 6) Bulbe pileux. — 7) Papille vasculaire. — 8) Cellules de la substance médullaire. — (D'après Morel et Villemin, pl. XXXIII).

Structure. — Ces glandes se composent d'un glomérule sécréteur et d'un canal excréteur.

1° *Glomérule glandulaire* (fig. 383). — Ces glomérules forment des granulations arrondies, jaunâtres, logées dans les mailles de la partie réticulaire du derme. Leurs dimensions varient de $0^m,005$, à $0^m,003$, (aisselle). Ils sont produits par l'enroulement sur lui-même d'un canal sécréteur unique terminé en cul-de-sac. Quant au canal sécréteur même, il présente de dehors en dedans une membrane externe fibreuse, une paroi propre amorphe et un épithélium pavimenteux. Dans les grosses glandes (aisselle) on trouve dans les parois des fibres musculaires lisses longitudinales. Une capsule fibreuse entoure le glomérule.

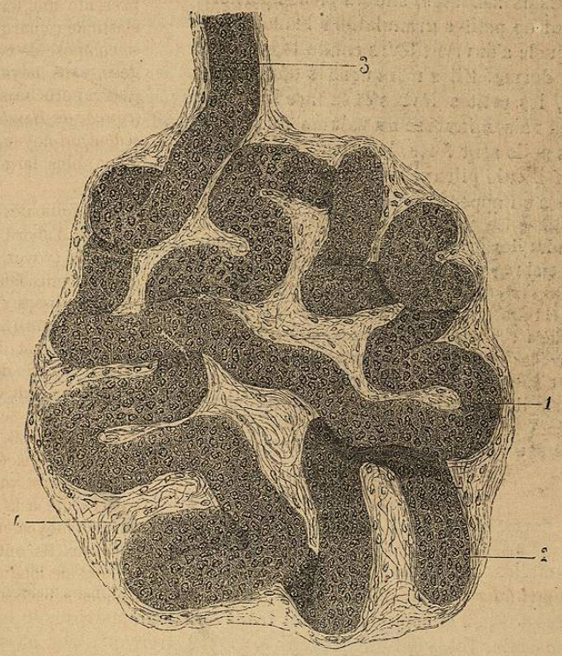

Fig. 383. — *Glomérule d'une glande sudoripare* (*).

2° *Conduit excréteur.* — Il part du glomérule, traverse verticalement le derme et arrive à l'épiderme, qu'il traverse en s'enroulant en spirale, pour venir s'ouvrir obliquement à la surface de la peau. A son passage à travers l'épiderme, il est dépourvu de parois propres et limité simplement par les cellules épidermiques.

Les *vaisseaux* forment autour du glomérule un riche réseau capillaire; les *nerfs* y sont inconnus.

Glandes cérumineuses. — Les glandes cérumineuses ne diffèrent des glandes sudo-

(*) 1) Canal sécréteur tapissé de son épithélium. — 2) Noyau des cellules épithéliales. — 3) Origine du canal excréteur. — 4) Gangue connective parsemée de cellules plasmatiques (Gross. 165). — (D'après Morel et Villemin, *Histologie humaine*, pl. XXIV).