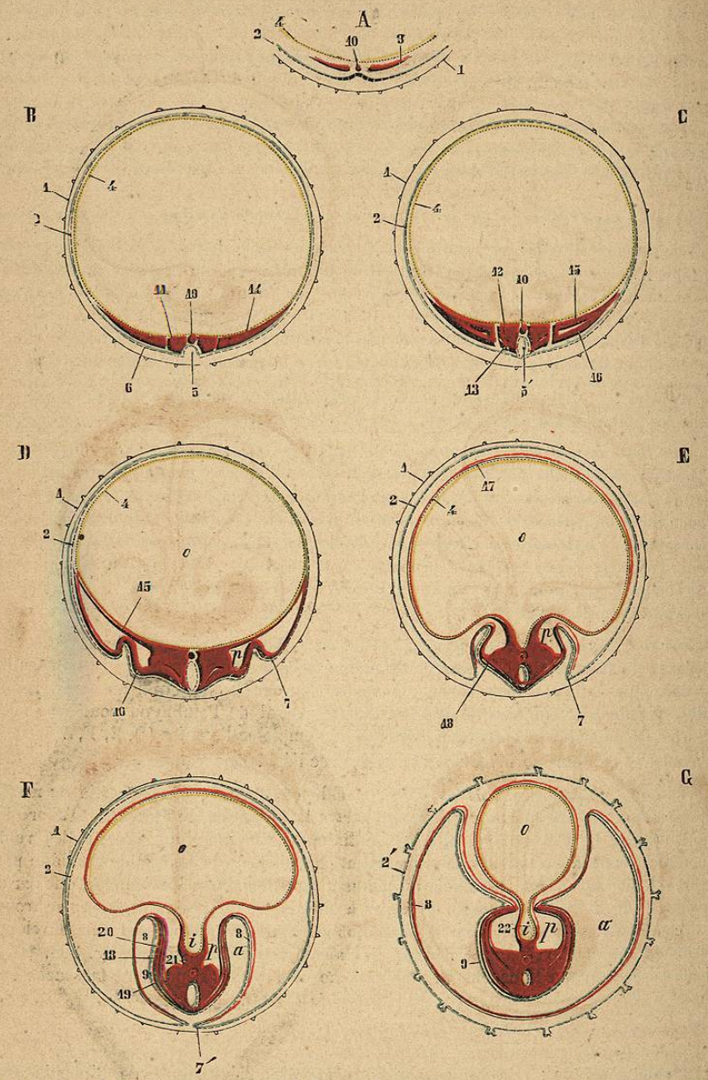

FIG. 397. — *Développement des trois feuilles du blastoderme, coupes transversales (figures schématiques)* (*).

(*) A. Portion de l'œuf avec la zone transparente et l'aire embryonnaire. — B, C, D, E, F, G, H. Stades divers du développement. — O. Vésicule ombilicale. — *a)* Amnios. — *i)* Intestin. — *p)* Cavité péritonéale. — 1) Membrane vitelline. — 2) Feuillet externe du blastoderme. — 3) Feuillet moyen du blastoderme. — 4) Son feuillet interne. — 5) Lames médullaires et sillon médullaire. — 5') Canal médullaire — 6) Lames épidermiques. — 7) Capuchons latéraux de l'amnios. — 7') Les mêmes arrivant presque au contact. — 8) Lame interne épithéliale de l'amnios. — 9) Épiderme de l'embryon. — 10) Corde dorsale. 11) Lame vertébrale. — 12) Lames musculaires. — 14) Lames latérales. — 15) Lame fibro-intestinale.

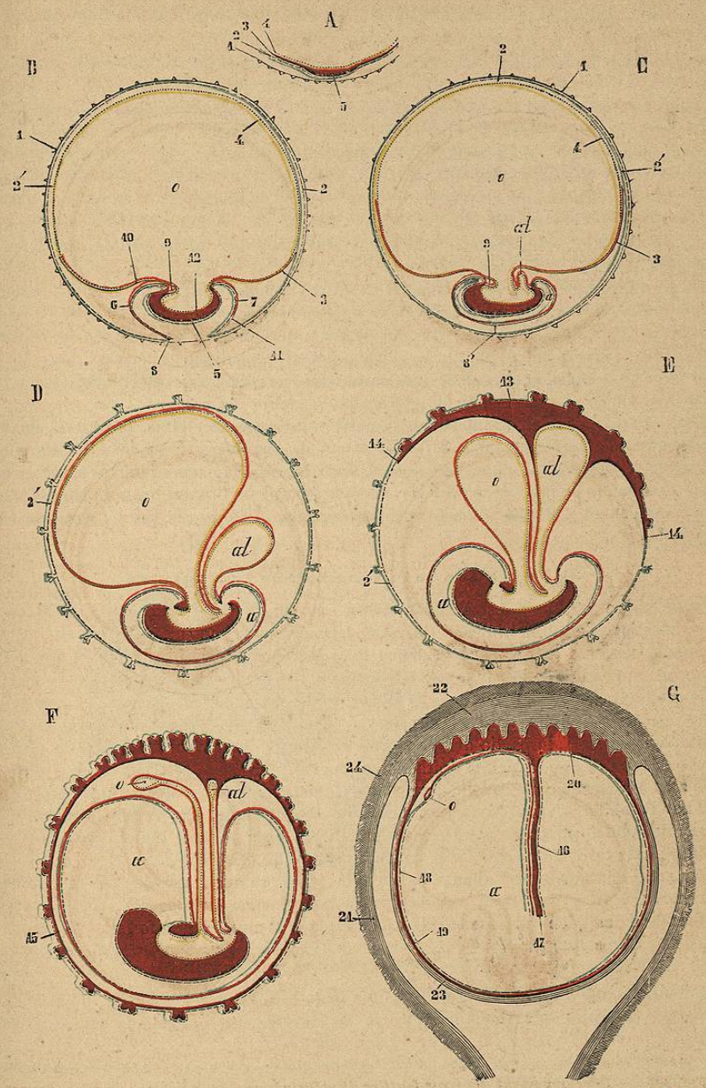

FIG. 398. — *Développement des trois feuillets du blastoderme, coupes antero-postérieures (figures schématiques)* (*).

— 16) Lame cutanée. — 17) Feuillet interne fibreux de la vésicule ombilicale. — 18) Lames musculaires se prolongeant vers les lames cutanées. — 19) Feuillet externe des lames cutanées. — 20) Feuillet interne des mêmes lames. — 21) Mésentère. — 22) Feuillet fibreux de l'intestin. — NOTA. Les lignes jaunes indiquent les parties qui appartiennent au feuillet interne du blastoderme ; les lignes rouges appartiennent au feuillet moyen ; les lignes bleues au feuillet externe.

(*) A. Portion de l'œuf avec la membrane vitelline et l'aire embryonnaire. — B, C, D, E, F. Stades

bot, dont la concavité est tournée vers le centre de l'œuf (fig. 397, E, et 398, B). Le feuillet interne du blastoderme se trouve alors divisé en deux parties : une partie intra-embryonnaire, qui tapisse la concavité de l'embryon, c'est la *gouttière intestinale* (fig. 397, F. *i* et 368, B, 12), et une partie extraembryonnaire formée par le reste de ce feuillet interne, c'est la *vésicule ombilicale* (O). D'abord cette gouttière est largement ouverte et les deux cavités de l'intestin futur et de la vésicule ombilicale communiquent par un large orifice ; mais bientôt cet orifice se rétrécit au fur et à mesure de la formation des parois ventrales, s'allonge en même temps qu'il se rétrécit, et devient un simple canal qui fait communiquer l'intestin avec la vésicule ombilicale, c'est le *conduit vitellin* ou *omphalo-mésentérique* (fig. 397, G et 398, E). Ce conduit s'oblitère plus tard par les progrès du développement, et la cavité intestinale est alors complètement fermée (fig. 398, F).

La gouttière intestinale se termine en avant et en arrière par deux culs-de-sac dus à l'incurvation vers le côté ventral des deux extrémités céphalique et caudale de l'aire embryonnaire (fig. 398, B, C, etc.). Le cul-de-sac antérieur plus profond, *cavité-céphalo-intestinale*, correspond à la région du capuchon céphalique et formera plus tard le pharynx et l'œsophage; le cul-de-sac postérieur, *cavité pelvi-intestinale*, répond au capuchon caudal et contribuera plus tard à la formation du rectum.

Les deux cavités céphalo-intestinale et pelvi-intestinale se mettent bientôt en communication avec l'extérieur (ou mieux avec la cavité de l'amnios par les deux orifices buccal et anal (fig. 398, D). En outre, la cavité céphalo-intestinale, dans sa partie antérieure ou pharyngienne, présente en arrière de l'orifice buccal les quatre fentes pharyngiennes déjà méntionnées à propos du feuillet blastodermique externe et qui ne sont que temporaires.

2° Formation de la vessie et de l'allantoïde

La gouttière intestinale est à peine formée que sur la paroi antérieure de la cavité pelvi-intestinale le feuillet interne du blastoderme se déprime (fig. 398, C) et constitue une petite vésicule *(al)* d'abord contenue dans la concavité de l'embryon et qui paraît un simple appendice de la cavité pelvi-intestinale. Cette vésicule s'agrandit peu à peu (D) et devient extraembryonnaire dans la plus grande partie de son étendue. La partie de cette vésicule qui reste dans l'intérieur de l'embryon constituera plus tard la *vessie* (épithélium vésical) ; la partie qui se trouve en dehors de l'embryon devient la *vésicule allantoïde* (ou mieux sa partie épithéliale); les deux cavités de la vessie et de l'allantoïde sont réunies par un canal d'abord large, puis plus étroit, *canal allantoïdien*, qui sort par l'ombilic à côté du conduit omphalo-mésentérique. La partie intrafœtale du canal allantoïdien allant de la vessie à l'ombilic, a reçu le nom d'*ouraque*. Ce canal s'oblitère plus tard, de même que le conduit vitellin (fig. 398, F).

La partie épithéliale de l'allantoïde n'a elle aussi qu'une existence assez éphémère (voy. fig. C à G) et ne prend aucune part à la formation du placenta. C'est la partie fibreuse de l'allantoïde qui joue le rôle essentiel dans la nutrition du fœtus.

III. Feuillet moyen du blastoderme

Le feuillet moyen du blastoderme constitue toute la masse de l'embryon, à l'exception des parties centrales du système nerveux et des revêtements épithéliaux cutané et mu-

divers de développement. — G. Œuf dans l'utérus et formation des caduques. — 1) Membrane vitelline. — 2) Feuillet externe du blastoderme. — 2') Vésicule séreuse. — 3) Feuillet moyen du blastoderme. — 4) son feuillet interne. — 5) Ébauche de l'embryon futur. — 6) Capuchon céphalique de l'amnios. — 7) Capuchon caudal. — 8) Endroit où l'amnios se continue avec la vésicule séreuse. — 8') Ombilic postérieur. — 9) Cavité cardiaque. — 10) Feuillet externe fibreux de la vésicule ombilicale. — 11) Feuillet externe fibreux de l'amnios. — 12) Feuillet interne du blastoderme qui formera l'intestin. — 13) 14) Feuillet externe de l'allantoïde s'étendant à la face interne de la vésicule séreuse. — 15) Le même, appliqué complètement à la face interne de la vésicule séreuse. — 16) Cordon ombilical. — 17) Vaisseaux ombilicaux. — 18) Amnios. — 19) Chorion. — 20) Placenta fœtal. — 21) Muqueuse utérine. — 22) Placenta maternel. — 23) Caduque réfléchie. — 24) Tissu musculaire de l'utérus. — Nota. Même remarque que pour la figure précédente.

queux avec leurs glandes annexes. Comme organes extrafœtaux, il constitue la partie fibreuse de l'amnios, de la vésicule ombilicale et de l'allantoïde.

Quand la gouttière primitive est formée, l'on voit paraître dans l'intérieur de ce feuillet moyen et dans l'axe de cette gouttière primitive un cordon cylindrique, *corde dorsale* ou *notocorde*. D'après Hensen, la corde dorsale se formerait aux dépens de l'entoderme ; mais il n'y a là d'après Kölliker, qu'une apparence due à ce que la partie moyenne de l'entoderme s'amincit tellement a ce niveau que la corde dorsale paraît se continuer avec les parties latérales du feuillet interne (fig. 397. A, 10). Les parties situées immédiatement de chaque côté de la corde dorsale forment les *lames vertébrales* (fig. 397, B. 11). les parties périphériques de ce feuillet ont reçu le nom de *lames latérales* (fig. 367, B, 14). Dans la région du tronc, ces lames latérales se séparent bientôt des lames vertébrales; dans la région céphalique, au contraire, elles y restent réunies et leur ensemble porte le nom de *lames céphaliques*. Nous allons suivre le développement successif : 1° de la corde dorsale et des lames vertébrales; 2° des lames latérales; 3° des lames céphaliques.

1° Développement de la corde dorsale et des lames vertébrales

La corde dorsale se termine en avant par une extrémité pointue, qui n'atteint guère que le milieu de la partie céphalique du canal médullaire, en arrière par une extrémité fusiforme. Les lames vertébrales se divisent bientôt en tronçons disposés par paires et paraissant de chaque côté de la corde dorsale (fig. 407, 7) comme de petites taches sombres quadrangulaires ; ce sont les *protovertèbres* ou *prévertèbres*, ébauches des vertèbres

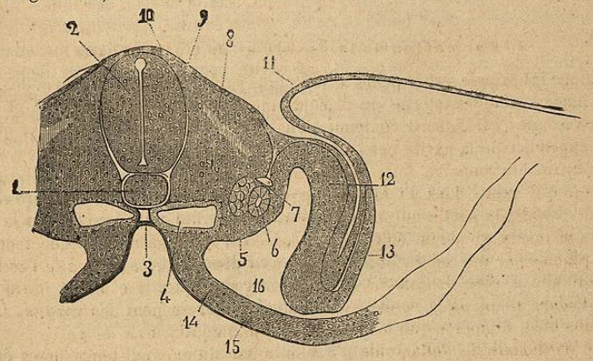

Fig. 399. — *Coupe d'un embryon de poulet au commencement du troisième jour* (*).

futures et des racines des nerfs. La première paire qui paraît, répond à la partie antérieure du cou, et il s'en développe successivement de nouvelles au-dessous d'elle. Il se déclare ensuite dans chaque tronçon une cavité, *cavité protovertébrale* (fig. 399, 8), qui divise la protovertèbre en deux parties : une partie dorsale, plus mince, *lame musculaire* (fig. 397, C, 13), et une partie ventrale, plus épaisse, *protovertèbre proprement dite* (12).

a) *Lames musculaires*. — Ces lames vont se rejoindre sur la ligne médiane du dos

(*) 1) Corde dorsale. — 2) Moelle épinière. — 3) Gouttière intestinale. — 4) Aortes primitives. — 5) Corps de Wolff. — 6) Canal excréteur des corps de Wolff. — 7) Veine cardinale — 8) Vestige de la cavité proto-vertébrale. — 9) Lame musculaire. — 10) Lame épidermique. — 11) Repli amniotique ou capuchon latéral. — 12) Lame cutanée. — 13) Lame cutanée formant le feuillet fibreux de l'amnios. — 14) Lame fibro-intestinale. — 15) Feuillet intestino-glandulaire. — 16) Cavité pleuro-péritonéale. — (D'après Kolliker, *Embryologie*).

en arrière du canal médullaire et contribuent à former les muscles des gouttières vertébrales et peut-être la peau du dos. Elles s'accroissent en outre du côté ventral (fig. 396, E, 18) dans l'épaisseur des *lames cutanées* (voy. plus bas) et constituent les muscles intercostaux et les muscles abdominaux; elles prennent part, en outre, probablement à la formation des extrémités.

b) *Protovertèbres proprement dites* — Ces protovertèbres ou *prévertèbres* s'accroissent autour du canal médullaire et de la corde dorsale en même temps qu'elles se soudent toutes entre elles, et engainent complètement ces deux organes de façon à représenter un double canal (en 8 de chiffre), dont la partie commune est intermédiaire à la corde dorsale et au canal médullaire. Le canal ventral constitue la *gaine externe de la corde*, et représente l'ébauche des corps et des disques des vertèbres futures; le canal dorsal (*membrane réunissante supérieure*) entoure le canal médullaire et représente les futurs arcs vertébraux avec leurs ligaments, ainsi que les racines des nerfs. Il y a donc à ce moment une colonne vertébrale complète membraneuse, mais sans traces de division ou de vertèbres distinctes. Cette segmentation se fait plus tard (voy. développement du rachis), ainsi que la formation des racines nerveuses, et en même temps les lames protovertébrales s'accroissent du côté ventral en dedans des lames musculaires pour constituer les arcs costaux (côtes et cartilages), les nerfs intercostaux et probablement une partie des extrémités. A ce moment ces lames protovertébrales se sont soudées aux lames musculaires et aux lames latérales.

2° Développement des lames latérales

Les lames latérales (fig. 397, B, 11) se séparent, sauf à la tête, des lames vertébrales et se divisent bientôt en deux feuillets : l'un interne, *lame fibro-intestinale* (fig. 397, C, 15) ; l'autre externe, *lame cutanée* (16), réunis du côté de la ligne médiane par une partie intermédiaire ou *lame moyenne*. La cavité comprise entre ces deux feuillets, *cavité pleuro-péritonéale* ou *cœlome (p)*, constituera plus tard en grande partie la cavité du péritoine. Après cette division en deux feuillets, les lames latérales ne tardent pas à se souder de nouveau avec les lames vertébrales (fig. 369, D). Nous allons suivre successivement l'évolution de ces différents feuillets.

a) *Lame fibro-intestinale* ou *splanchno-pleure*. — Cette lame, qui tapisse immédiatement la face interne du feuillet interne du blastoderme, ne s'étend d'abord que très peu au delà de l'aire embryonnaire (fig. 397, C, 15) ; puis, à mesure que la gouttière intestinale se forme, elle s'étend de plus en plus en dépassant les limites de l'embryon et forme bientôt un revêtement fibreux complet autour de l'intestin et autour de la vésicule ombilicale (fig. 397, E, F, G), feuillet dans lequel se développent des vaisseaux. Elle se comporte de même avec la vésicule allantoïde qu'elle contribue à former primitivement (voy. *Allantoïde*) et autour de laquelle elle constitue une enveloppe vasculaire (fig. 398, D). Cette enveloppe prend bientôt un développement considérable (E), s'applique (13, 14) à la face interne de la vésicule séreuse (2), forme le feuillet vasculaire interne du chorion secondaire (F, 15) et s'hypertrophie au point de contact de l'œuf avec la matrice pour constituer le placenta fœtal (G, 20).

b) *Lames cutanées* ou *somato-pleure*. — Elles se comporte différemment du côté dorsal et du côté ventral de l'embryon.

Du côté dorsal, elles vont à la rencontre l'une de l'autre entre les lames épidermiques et les lames musculaires, et forment le derme du dos en se soudant sur la ligne médiane.

Du côté ventral, elles se divisent en deux feuillets (fig. 397, F, 19, 20), entre lesquels viennent s'interposer les prolongements des lames musculaires (18) et des protovertèbres qui constituent les muscles intercostaux, les côtes et les nerfs intercostaux. Le feuillet externe (19) constituera le derme du tronc, le feuillet interne (20) formera le feuillet pariétal du péritoine.

Les lames cutanées, une fois arrivées à l'ouverture ombilicale, ne se terminent pas à cette ouverture, mais se prolongent en dehors de l'embryon pour tapisser toute la face externe de l'amnios, dont elles constituent le feuillet fibreux (fig. 397, F, G) ; mais elles ne participent pas à la formation de la vésicule séreuse, qui est purement épithéliale.

c) *Lames moyennes ou mésentériques*. — Ces lames, après s'être soudées sur la ligne médiane, enveloppent la corde dorsale et contribuent à la production du corps de Wolff, de l'aorte, des veines cardinales, etc , et surtout du mésentère (fig. 397, F, 20).

3° Développement des lames céphaliques

Dans la partie céphalique de l'aire embryonnaire qui constitue la moitié de la longueur de cette aire, les lames latérales restent soudées aux lames vertébrales pour constituer les lames céphaliques, et il n'y a pas non plus de segmentation de ces lames et par suite de protovertèbres.

Ces lames céphaliques se recourbent en dedans comme toute l'extrémité céphalique de l'embryon, et contribuent à former les parois du cul-de-sac intestinal antérieur ou de la cavité céphalo-intestinale. Cette cavité céphalo-intestinale se divise en deux parties : une partie antérieure ou pharyngienne, et une partie postérieure ou œsophagienne.

La *cavité pharyngienne* se met plus tard en communication avec l'extérieur, d'abord par l'ouverture buccale (fig. 398, D), puis par les fentes pharyngiennes, et la partie des lames céphaliques, qui contribue à former sa paroi antérieure (lames pharyngiennes), s'épaissit pour former les arcs pharyngiens qui limitent ces fentes.

La *cavité œsophagienne* présente bientôt dans l'épaisseur de sa paroi ventrale une division des lames céphaliques, division qui aboutit à la formation d'une cavité, *cavité cardiaque* (fig. 398, B, 9), communiquant avec la cavité pleuro-péritonéale et dans laquelle se formera le cœur.

Du côté dorsal, la partie moyenne des lames céphaliques (analogue des protovertèbres) enveloppe la partie antérieure du canal médullaire ou les vésicules cérébrales (*membrane réunissante supérieure*) et se divise en deux feuillets : un feuillet externe qui constitue le derme du crâne, un feuillet interne qui forme la capsule crânienne membraneuse.

DEUXIÈME SECTION

DÉVELOPPEMENT DE L'ŒUF ET DES ANNEXES DU FŒTUS

§ I — Vesicule ombilicale

Chez les mammifères et surtout chez l'homme, la vésicule ombilicale ne joue qu'un rôle transitoire et beaucoup moins important que chez les oiseaux et les reptiles. Formée d'abord par toute la partie extraembryonnaire du feuillet interne du blastoderme (fig. 398, B, C, O), elle se compose alors d'une seule membrane de nature épithéliale (2), doublée, *dans la région de la tache embryonnaire seulement* (fig. 398, B, 3), par une lamelle fibreuse vasculaire dépendant du feuillet blastodermique moyen (lame fibro-intestinale). Peu à peu cette lame fibro-intestinale s'étend de plus en plus (fig. 398, C, 3) et finit enfin par entourer complètement la vésicule ombilicale (D). A ce moment (quatrième à cinquième semaine) elle a acquis son entier développement, a une grosseur de $0^m,011$ à $0^m,013$, et se compose de deux tuniques : une tunique externe, fibreuse, vasculaire, une interne épithéliale. A la vésicule ombilicale correspond une première forme de circulation (voy. plus bas), et les vaisseaux qu'elle possède, *vaisseaux omphalo-*