Enveloppes des centres nerveux. — D'après Kölliker, les enveloppes des centres nerveux ne proviennent pas des lames médullaires, mais des lames protovertébrales. Elles sont déjà visibles sur l'embryon humain de six semaines. La tente du cervelet se développe de très bonne heure et représente à l'origine une cloison presque verticale percée en haut d'une ouverture excentrique et placée entre le cerveau moyen et le cerveau intermédiaire, puis entre le cerveau moyen et le cerveau postérieur pour se placer enfin définitivement entre le cerveau antérieur et le cerveau postérieur, changements de situation qui sont dus au développement inégal de ces différents segments du cerveau. La faux du cerveau paraît dès que se fait la division de la vésicule cérébrale antérieure en deux hémisphères.

§ II. — Nerfs

D'après des recherches récentes, les ganglions spinaux proviennent de la moelle elle-même et non des lames protovertébrales ; il en est de même des racines antérieures et postérieures, et probablement de tous les ganglions périphériques et des ganglions du grand sympathique; cependant de nouvelles recherches sont encore nécessaires sur ce point. Les limites de ce livre ne permettent pas de donner les diverses théories émises sur la formation des nerfs périphériques.

Le *grand sympathique* paraît d'abord comme un cordon noueux, visible dans sa partie thoracique sur un embryon de $0^m,02$ (Kölliker). Bischoff a vu le ganglion cervical supérieur sur un embryon de $0^m,03$. A la fin du deuxième mois le cordon du sympathique est bien évident. Au troisième mois on voit le plexus cœliaque (Lobstein), dont le développement paraît lié à celui des capsules surrénales, et les grands nerfs splanchniques.

ARTICLE III. — ORGANES DES SENS

§ I. — Appareil de la vision

Les premières traces du globe oculaire sont ce qu'on appelle les *vésicules oculaires primitives*. Ce sont deux saillies vésiculaires qui paraissent dans la troisième semaine à la partie antérieure, de chaque côté de la vésicule cérébrale antérieure.

Leur cavité communique avec celle de cette vésicule d'abord largement, puis par un pédicule creux, qui formera plus tard le nerf optique. Quand la vésicule cérébrale antérieure s'est divisée en cerveau antérieur et cerveau intermédiaire, la vésicule oculaire primitive correspond à la face inférieure de ce dernier. La vésicule oculaire est recouverte immédiatement par le derme de l'embryon (feuillet épidermique et probablement céphalique du feuillet moyen du blastoderme). Ce revêtement cutané prend part aussi à la formation du globe oculaire. Le feuillet épidermique formera le cristallin et l'épithélium de la conjonctive et de la cornée, le feuillet céphalique donnera naissance au corps vitré, à la partie fibreuse de la sclérotique et de la cornée, et à la choroïde et à l'iris.

Nous allons suivre le développement de ces différentes parties.

Formation du cristallin (fig. 425). — Le feuillet épidermique s'épaissit bientôt au niveau de la vésicule oculaire, et au niveau de cet épaississement il offre une petite dépression, *fossette cristalline* (A, 3), qui peu à peu se transforme en une vésicule close (B, 2), s'isolant complètement du reste du feuillet épidermique. Cette vésicule, ébauche du cristallin, déprime en s'enfonçant la partie antérieure de la vésicule ocu-

— 5) Cordons cunéiformes. — 6) Racines antérieures. — 7) Racines postérieures. — 8) Ganglion spinal. — 9) Pie-mère. — 10) Dure-mère. — 11) Corps de la vertèbre. — 12) Restes de la corde dorsale. — 13) Arc vertébral. — 14) Restes de la membrane réunissante supérieure. — (D'après Kölliker).

laire qui se replie contre la partie postérieure; cette vésicule forme alors une sorte de cupule (B), d'abord en contact avec le cristallin et qui s'en écarte plus tard à mesure que se développe le corps vitré (C). Cette cupule représente alors une vésicule à deux feuillets, *vésicule oculaire secondaire*, dont le feuillet interne (4) constituera la rétine, et le feuillet externe (5) la couche pigmentaire de la choroïde.

La vésicule qui constitue le cristallin primitif est formée de cellules épithéliales radiées, qui se multiplient et remplissent complètement sa cavité; chacune de ces cellules se transforme ensuite en fibres du cristallin. Cette vésicule est entourée par une membrane transparente amorphe, *capsule cristalline*, qu'on trouve déjà au deuxième mois de la vie fœtale et qui paraît n'être autre chose qu'une formation cuticulaire.

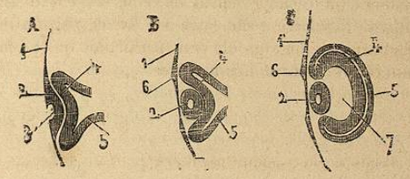

FIG. 425. — *Développement du cristallin* (*).

Le cristallin est enveloppé, en outre, chez le fœtus par une membrane, *capsule vasculaire du cristallin* (fig. 426), qui existe au deuxième mois et reçoit par sa partie postérieure les divisions de l'artère hyaloïdienne ou *capsulaire*, branche de l'artère centrale de la rétine, qui, chez le fœtus, traverse d'arrière en avant le corps vitré. La *membrane pupillaire* ou *de Wackendorff*, qui obture la pupille, et la *membrane capsulo-pupillaire*, qui s'étend des bords de la pupille à la périphérie du cristallin, ne sont que des parties de cette capsule vasculaire décrites à tort comme des membranes distinctes. La membrane pupillaire est très adhérente à l'iris, auquel elle est unie par ses vaisseaux (fig. 426, *de*). Il n'y a pas de veine hyaloïdienne; cependant, d'après Liebreich, il y aurait une veine capsulaire accompagnant l'artère. Toutes les veines de la capsule cristalline vasculaire se jettent dans les veines de l'iris et de la choroïde. Au sixième ou septième mois, cette capsule vasculaire commence à disparaître; ses vaisseaux s'oblitèrent, et il n'en reste plus de traces à la naissance. Cette capsule vasculaire provient des lames céphaliques refoulées avec le cristallin; quant au cristallin même, c'est une formation épidermique.

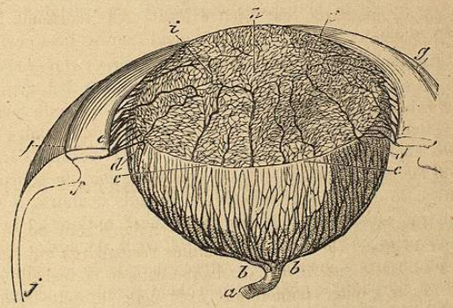

FIG. 426. — *Capsule vasculaire du cristallin et membrane pupillaire* (*).

Formation de la membrane fibreuse de l'œil. — Elle se forme aux dépens de la partie du derme qui ne s'est pas repliée pour constituer le cristallin; le feuillet épidermique donne l'épithélium de la conjonctive, les lames céphaliques (derme cutané) la partie

(*) A. B. C. Stades du développement. — 1) Feuillet épidermique. — 2) Épaississement de ce feuillet. — 3) Fossette cristalline. — 4) Vésicule oculaire primitive, dont la partie antérieure est déprimée par le cristallin. — 5) Partie postérieure de la vésicule oculaire primitive et feuillet externe de la vésicule oculaire secondaire. — 6) Endroit où le cristallin s'est séparé du feuillet épidermique. — 7) Cavité de la vésicule oculaire secondaire occupée par le corps vitré. — (D'après Remak.)

(**) *a)* Artère hyaloïdienne. — *b)* Ses branches. — *c)* Membrane pupillaire. — *d)* Branches qu'elle reçoit de l'iris. — *e)* Iris. — *f)* Procès ciliaires. — *g)* Partie antérieure de la choroïde. — *h)* Centre de la membrane pupillaire. — *i)* Son réseau vasculaire. — *j)* Choroïde. — (D'après Littré et Ch. Robin.)

fibreuse proprement dite. Cette membrane forme à l'origine une capsule qui enveloppe la vésicule oculaire secondaire et présente à sa partie inférieure une fente antéro-postérieure liée au développement du corps vitré. A la fin du troisième mois on peut déjà distinguer la cornée transparente de la sclérotique proprement dite.

Formation du corps vitré et développement de la vésicule oculaire secondaire. — La vésicule oculaire primitive constitue à l'origine une cavité qui communique avec celle de la vésicule cérébrale antérieure par le pédicule creux du nerf optique. La vésicule oculaire secondaire se forme par un refoulement de la partie antérieure et inférieure de la vésicule oculaire primitive et son accolement à la partie postérieure et supérieure, pour constituer une capsule à deux feuillets qui reçoit le cristallin comme un œuf est reçu dans le coquetier. Le cristallin est d'abord en contact avec le feuillet antérieur de cette cupule (fig. 425, B). Mais bientôt le derme qui forme la membrane fibreuse du globe oculaire présente à la partie inférieure de ce globe un repli qui refoule la partie de la vésicule oculaire primitive, comme le cristallin en avait refoulé la partie antérieure. Ce repli, qui détermine la production de la fente scléroticale, une fois arrivé entre le cristallin et le feuillet antérieur de la vésicule oculaire secondaire, s'hypertrophie de plus en plus, sauf au niveau du pédicule qui le rattache au derme primitif, refoule de plus en plus en arrière, en haut et sur les côtés le feuillet antérieur de la vésicule oculaire secondaire et occupe alors la cavité de cette vésicule (fig. 425, C, 7), dont l'ouverture antérieure est occupée par le cristallin. Le corps vitré est donc un produit connectif. A l'origine, il est enveloppé par une capsule vasculaire, analogue à celle du cristallin, dont les vaisseaux proviennent de ceux de la rétine et communiquent en avant avec ceux de la capsule vasculaire du cristallin. Elle disparaît à une époque indéterminée.

Formation du nerf optique, de la rétine et de la couche pigmentaire de la choroïde. — Le nerf optique est creux à l'origine et fait communiquer la cavité de la vésicule cérébrale antérieure avec la cavité de la vésicule oculaire primitive; pendant que cette vésicule s'invagine pour former la vésicule oculaire secondaire par le développement du repli dermique du corps vitré, le nerf optique s'aplatit de haut en bas, puis s'incurve de façon à représenter une gouttière dont la concavité est inférieure et se continue avec la fente inférieure de la vésicule oculaire. Il est probable que l'accolement des parois supérieure et inférieure du nerf optique et la formation de cette gouttière sont dus à la même cause, et que ce repli dermique du corps vitré refoule aussi le nerf optique pour constituer l'artère centrale de la rétine et l'axe connectif du nerf. Les deux bords de la gouttière marchent ensuite en bas et vers la ligne médiane et finissent par se souder, de façon que le nerf reprend sa forme cylindrique.

Les deux feuillets de la vésicule oculaire secondaire (fig. 425, C) interceptent entre eux une cavité cupuliforme, reste de la cavité de la vésicule oculaire primitive; mais cette cavité devient de plus en plus étroite par l'accolement des deux feuillets et se réduit sur une coupe à une simple fente, qui finit même pas disparaître comme la cavité du nerf optique. Les deux feuillets se développent en même temps pour former la rétine et la couche pigmentaire de la choroïde. Le *feuillet interne*, plus épais, constitue la *rétine*. Cette membrane se termine en avant au bord du cristallin par un épaississement qui diminue peu à peu à partir du cinquième mois pour former la partie ciliaire de la rétine. Chez l'embryon, la rétine présente des plis qui disparaissent à la fin de la vie fœtale. La tache jaune ne paraît qu'après la naissance. Le *feuillet externe*, plus mince, forme le pigment de la choroïde [1], qui paraît déjà dès la quatrième semaine. Ce pigment manque à la partie inférieure et interne du globe oculaire, ce qui détermine la production d'une ligne blanchâtre, regardée par quelques auteurs comme une fente, *fente choroïdienne*, liée au développement du corps vitré et de la vésicule oculaire secondaire.

Formation de la choroïde proprement dite et de l'iris. — Le développement de la choroïde présente encore beaucoup d'obscurités. Remak la fait provenir, comme la

[1] D'après Müller, ce feuillet externe formerait la membrane des bâtonnets.

couche pigmentaire, du feuillet externe de la vésicule oculaire. Pour Kölliker, au contraire, elle proviendrait de la même source que la membrane fibreuse de l'œil. La choroïde ne dépasse pas d'abord le bord du cristallin; puis de sa partie antérieure se développe l'iris comme un anneau membraneux, d'abord très étroit, qui s'élargit de plus en plus à mesure que la pupille se rétrécit. Le bord pupillaire de l'iris rencontre bientôt la capsule vasculaire du cristallin, contracte des adhérences avec cette capsule, dont la partie antérieure et médiane bouche, sous le nom de *membrane pupillaire*, l'orifice de la pupille, pour ne disparaître qu'au septième mois. La couronne ciliaire commence à se développer au deuxième mois.

Annexes du globe oculaire. — Les *paupières* se forment à la fin du troisième mois; ce sont d'abord de petits replis cutanés qui recouvrent le globe; puis peu à peu ils s'accroissent; leurs bords arrivent au contact et se soudent du troisième au quatrième mois pour se rouvrir à la fin de la vie fœtale. La conjonctive oculo-palpébrale est assez développée au troisième mois de la vie fœtale. Les glandes de Meibomius ne commencent à se former que lorsque les paupières sont déjà soudées, c'est-à-dire au plus tôt à la fin du quatrième mois. Elles se développent par un bourgeonnement épithélial.

Les *muscles de l'œil* sont déjà visibles dans le cours du troisième mois.

La *glande lacrymale* paraît à la fin du quatrième mois et est d'abord un bourgeon épithélial plein. La coroncule lacrymale et les conduits lacrymaux paraissent un peu après. Le canal lacrymo-nasal consiste à l'origine en une gouttière située entre le bourgeon nasal externe et le bourgeon maxillaire inférieur, gouttière qui commence à se former au milieu du deuxième mois et qui se convertit plus tard en canal nasal et sac lacrymal.

§ II — Oreille

A. *Oreille interne.* — La première ébauche du labyrinthe paraît dans la troisième semaine. Le labyrinthe est à l'origine une vésicule, *vésicule auditive*, située dans la

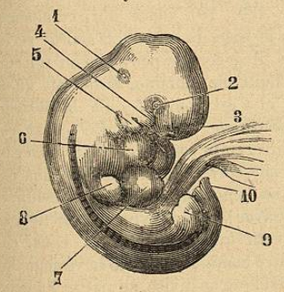

Fig. 427. — *Embryon de quatre semaines* (*).

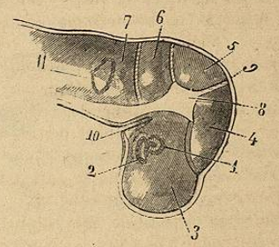

Fig. 428. — *Crâne d'un embryon de quatre semaines coupé par le milieu et vu par sa partie interne* (*).

région du deuxième arc pharyngien (fig. 410, 11 et 427, 1). Cette vésicule ne communique pas avec la cavité de la vésicule cérébrale postérieure, comme on le croyait d'abord, mais se forme comme le cristallin par une dépression en cul-de-sac du feuillet

(*) 1) Vésicule auditive. — 2 Vésicule oculaire. — 3) Fossette olfactive. — 4) Bourgeon maxillaire supérieur. — 5) Bourgeon maxillaire inférieur. — 6) Oreillette droite. — 7) Ventricule droit. — 8) Extrémité antérieure. — 9) Extrémité postérieure. — 10) Extrémité caudale. — (D'après Kölliker.)

(*) 2) Vésicule oculaire. — 2) Nerf optique aplati. — 3) Cerveau antérieur. — 4) Cerveau intermédiaire. — 5) Cerveau moyen. — 6) Cerveau postérieur. — 7) Arrière-cerveau. — 8) Partie antérieure de la tente du cervelet. — 9) Sa partie latérale située à ce moment entre le cerveau intermédiaire et le cerveau moyen. — 10) Repli en cul-de-sac de la cavité pharyngienne. — 11) Vésicule auditive vue par transparence. — (D'après Kölliker.)

épidermique, *fossette auditive*, qui finit par se fermer pour se transformer en vésicule close. Cette vésicule, d'abord arrondie, devient bientôt piriforme (fig. 428, 11) et se divise en deux parties : une partie inférieure plus large, sphérique, et une partie supérieure allongée, étroite, qui paraît un appendice de la première, c'est l'*appendice du vestibule* (fig. 429, 8), qui disparaît par la suite et dont la signification est inconnue.

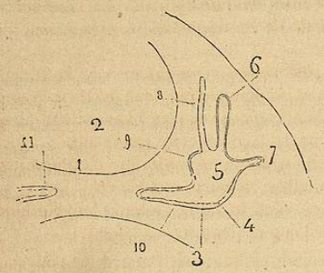

Fig. 429. — *Coupe transversale du crâne d'un embryon de veau* (*).

La vésicule labyrinthique, d'abord formée simplement par le feuillet épidermique, reçoit bientôt une mince enveloppe connective des lames céphaliques, en même temps que la masse extérieure du blastème qui l'entoure prend peu à peu l'aspect du cartilage et forme l'ébauche du rocher. L'enveloppe connective immédiate de la vésicule labyrinthique se vascularise et se divise ensuite en trois couches : une interne, qui adhère intimement à l'épithélium de la vésicule labyrinthique et formera la partie fibreuse du labyrinthe membraneux ; une externe, qui s'accole à la partie cartilagineuse du labyrinthe pour en constituer le périchondre ; une moyenne, molle, lâche, formée par du tissu connectif embryonnaire (tissu muqueux) ; cette couche se résorbe peu à peu et donne naissance à une cavité intermédiaire entre les deux couches précédentes, cavité qui se remplit d'un liquide, la *périlymphe*.

Le développement des différentes parties qui composent le labyrinthe membraneux se fait de la façon suivante :

Le *limaçon* représente à l'origine un cul-de-sac allongé de la vésicule labyrinthique (fig. 429, 10), placé horizontalement dans la base du crâne. D'abord rectiligne, il se courbe peu à peu en spirale ; à la huitième semaine, il ne fait qu'un tour et n'est complet qu'à la onzième ou douzième semaine. Ce canal cochléaire, embryonnaire, aplati de haut en bas, ne représente pas tout le limaçon, mais seulement la lame spirale membraneuse avec la rampe tympanique. Le tissu connectif qui enveloppe ce canal cochléaire comme le reste de la vésicule labyrinthique se divise, au niveau des deux faces de ce canal, en trois couches : une interne, qui forme l'enveloppe fibreuse du canal limacéen ; une externe, qui s'applique sur la face interne de la cavité cartilagineuse du limaçon, dont elle constitue le périchondre, et une moyenne

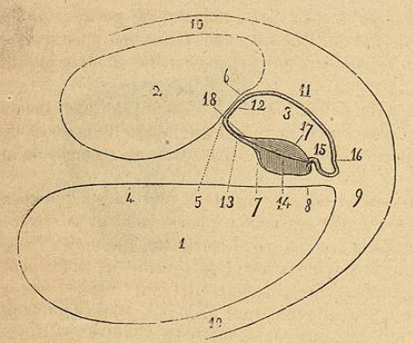

Fig. 430. — *Coupe du premier tour de limaçon d'un embryon de veau* (*).

(*) 1) Partie inférieure de la base du crâne. — 2) Cavité du crâne. — 3) Cavité du crâne contenant la vésicule labyrinthique. — 4, 5) Cavité de la vésicule labyrinthique. — 6) Canal demi-circulaire supérieur. — 7) Canal demi-circulaire externe. — 8) Appendice du vestibule. — 9) Ébauche du saccule. — 10) Ébauche du limaçon. — 11) Limaçon du côté opposé. — (D'après Kölliker.)

(**) 1) Rampe tympanique. — 2) Rampe vestibulaire. — 3) Rampe auditive et rampe collatérale, confondues ici. — 4) Partie de la lame spirale qui s'ossifiera plus tard. — 5) Lieu d'insertion de la membrane de Reissner. — 6) Membrane de Reissner. — 7) Limbe de la lame spirale. — 8) Membrane basilaire. — 9) Ligament spiral. — 10) Périoste interne du limaçon. — 11) Région de la saillie et de la strie vasculaire. — 12, 13, 14, 15, 16) Epithélium du canal cochléaire très épaissi en 14. — 17, 18) Membrane de Corti. — (D'après Kölliker.)

gélatiniforme (tissu muqueux), qui se transforme plus tard en une cavité remplie de liquide et qui donne naissance à la rampe tympanique et à la rampe vestibulaire. Au quatrième mois, la lame spirale membraneuse est bien visible, ainsi que la strie vasculaire et le ligament spiral. L'épithélium du canal cochléaire (fig. 430, 12, 13, 14, 15) présente à la partie inférieure de ce canal un épaississement (14) recouvert par la future membrane de Corti (17), analogue aux formations cuticulaires. L'organe de Corti, d'après Kölliker, serait une production épithéliale (15) et paraît déjà au cinquième mois. La lame spirale osseuse et l'axe du limaçon ne s'ossifient qu'à la fin de la vie fœtale et sans passer par l'état cartilagineux [1].

Les *canaux demi-circulaires* sont d'abord trois replis semi-lunaires de la vésicule labyrinthique primitive ; ces replis s'agrandissent et se soudent par leur partie moyenne, de façon à déterminer la production de trois canaux qui prennent bientôt leur forme définitive. La cavité de la périlymphe se produit de la façon décrite plus haut.

L'*utricule* et le *saccule* sont les parties restantes de la vésicule labyrinthique, qui ne se sont pas transformées en canaux semi-circulaires et canal cochléaire.

Le *nerf auditif* se forme indépendamment du cerveau et de la vésicule labyrinthique et ne se réunit qu'ensuite à l'arrière-cerveau et à l'organe auditif.

B. *Oreille moyenne* et *oreille externe*. — L'*oreille moyenne* et l'*oreille externe* proviennent de la première fente pharyngienne qui, sur l'embryon humain, est encore complètement ouverte à quatre semaines et ne se ferme qu'incomplètement à la cinquième, tandis que les autres fentes pharyngiennes disparaissent. C'est d'abord une fente ou un canal qui communique avec le pharynx. Ce canal s'oblitère bientôt dans sa partie moyenne par une sorte de cloison annulaire, qui s'accroît peu à peu et finit par se souder complètement pour fermer la membrane du tympan. Le canal primitif se trouve alors scindé en deux canaux secondaires : l'un externe, extrêmement court, qui correspond au conduit auditif externe ; l'autre interne, plus long, qui forme la caisse du tympan et la trompe d'Eustache.

La *membrane du tympan* est à l'origine à peu près horizontale, position qu'on retrouve encore en partie à la fin de la vie fœtale. Elle est aussi beaucoup plus épaisse que chez l'adulte, ce qui tient surtout à l'épaisseur de l'épiderme du conduit auditif externe.

La *caisse du tympan* est remplie chez le fœtus, d'après Trœltsch, par une masse gélatiniforme, analogue à celle qu'on rencontre dans le labyrinthe. Il en serait de même de la trompe d'Eustache. Cette masse gélatineuse disparaîtrait au moment de la naissance.

Pendant la vie fœtale, la trompe d'Eustache est très courte et plus large que chez l'adulte ; son orifice tympanique est plus évasé que son orifice pharyngien, et sa direction est presque horizontale. Le cartilage de la trompe paraît au quatrième mois.

Les *osselets de l'ouïe* passent par l'état cartilagineux avant de s'ossifier et se forment à la fin du deuxième mois ou au commencement du troisième. Ils sont d'abord situés très haut par rapport à la caisse du tympan et acquièrent plus tard seulement leur position définitive. Leur ossification se fait au quatrième mois, en allant du périoste vers les parties profondes, et se trouve achevée au cinquième mois. Chez le nouveau-né, ils sont à peu près aussi gros que chez l'adulte.

Le *cartilage de la conque* commence à se former au deuxième mois et se développe très vite. Les glandes cérumineuses sont visibles au cinquième mois.

C. *Temporal*. — Le temporal se développe par quatre points d'ossification, qui donnent naissance à quatre pièces distinctes : l'écaille, le rocher avec la partie mastoïdienne, l'anneau tympanique et l'apophyse styloïde.

L'*écaille* appartient aux os secondaires du crâne ; son point d'ossification paraît au troisième mois à la base de l'apophyse zygomatique.

(1) Comparez la fig. 430, qui représente l'état embryonnaire du limaçon, aux fig. 375 et 376