l'aorte, est détourné vers les poumons; il passe de moins en moins dans le canal artériel, qui se rétrécit, puis s'oblitère au deuxième ou troisième jour. Le sang revient en masse des poumons par les veines pulmonaires, qui se dilatent; le courant sanguin des veines pulmonaires remplit alors l'oreillette gauche et s'oppose à ce que le courant provenant de la veine cave inférieure pénètre dans cette oreillette par le trou de Botal; ce trou s'oblitère à son tour dès qu'il ne donne plus de passage à un courant sanguin, et ainsi s'établit la circulation pulmonaire définitive. La fermeture du trou de Botal n'est achevée qu'au bout de quelques semaines [1].

§ VI — Glandes et vaisseaux lymphatiques

Leur développement est très peu connu. Les glandes lymphatiques paraissent vers le milieu de la vie fœtale.

ARTICLE V — APPAREIL DE LA DIGESTION

§ I — Canal alimentaire

La formation de la première ébauche de l'intestin a déjà été décrite (p. 969) avec la formation de la vésicule ombilicale, à laquelle elle est liée. L'intestin originaire représente un tube fermé à ses deux extrémités et communiquant largement avec la vésicule ombilicale par le conduit vitellin. Le cul-de-sac antérieur, *cavité céphalo-intestinale* ou *intestin antérieur*, forme le pharynx et l'œsophage; le cul-de-sac postérieur, *cavité pelvi-intestinale* ou *intestin postérieur*, forme la partie inférieure du rectum; la partie intermédiaire, ou *intestin moyen*, donne naissance au reste du tube digestif, estomac, intestin grêle et gros intestin jusqu'au milieu du rectum, autrement dit à la partie du tube digestif en rapport avec le péritoine. La cavité buccale, d'une part, la cavité recto-anale de l'autre, ne se forment pas aux dépens de l'intestin primitif, mais représentent à l'origine des dépressions du feuillet corné du blastoderme et ne se mettent que plus tard en communication avec les culs-de-sac antérieur et postérieur de l'intestin primitif.

Formation de la cavité buccale. — La cavité buccale commence à se former du quinzième au dix-huitième jour. C'est d'abord une simple dépression du feuillet externe du blastoderme, dépression circonscrite par les bourgeons maxillaires supérieurs et inférieurs (fig. 409, 2). Cette dépression, *cul-de-sac buccal* de Remak, s'agrandit de plus en plus pour constituer bientôt (fig. 410) une large cavité qui s'ouvre au dehors par une fente transversale; le fond de cette cavité avoisine le cul-de-sac antérieur de l'intestin primitif (cavité céphalo-intestinale). dont il n'est séparé que par une mince membrane, *membrane pharyngienne;* cette membrane elle-même se résorbe peu à peu, et les deux cavités communiquent alors d'abord par une fente longitudinale, puis par une large ouverture.

La cavité buccale à l'origine est commune aux fosses nasales et au tube digestif, et ce n'est qu'à la fin du deuxième mois que commence à se former la voûte palatine, qui

[1] Il importe de se rappeler, pour l'intelligence de la circulation fœtale placentaire, que beaucoup de vaisseaux appelés *veines* contiennent du sang artériel et réciproquement. Ainsi, la veine ombilicale, le canal veineux, contiennent du sang artériel; l'artère pulmonaire, le canal artériel, contiennent du sang veineux, etc. En outre, des vaisseaux qui, chez l'adulte contiennent du sang artériel, contiennent du sang veineux chez le fœtus; exemple : les veines pulmonaires. Ces mots *artériel* et *veineux* appliqués au sang du fœtus n'ont pas la même signification que chez l'adulte, et n'ont qu'une valeur relative (voy. les *Traités de physiologie*). Ils sont employés ici uniquement pour la commodité de la démonstration.

les divise en deux parties, une supérieure respiratoire, une inférieure digestive. Ce développement a été décrit plus haut (voy. *Dévelop. de la face*, p. 991).

La soudure des deux moitiés originaires de la voûte palatine se fait d'avant en arrière, et cette soudure est complète pour la voûte palatine osseuse à la neuvième semaine; mais la soudure des deux moitiés qui constituent primitivement le voile du palais ne se fait que plus tard, vers la fin du troisième mois. La luette paraît déjà avant la soudure sous forme d'une petite saillie située à l'extrémité postérieure de chacune des des deux moitiés du voile.

La *langue* se développe dans la cinquième semaine; elle représente d'abord un soulèvement situé en arrière des bourgeons maxillaires inférieurs soudés à cette époque (fig. 411, 9 et 412). A ce soulèvement vient se joindre un bourgeon naissant de la face interne du deuxième arc pharyngien, et les deux réunis constituent le corps charnu de la langue (principalement l'hyo-glosse et le génio-glosse). L'épithélium lingual provient du feuillet externe du blastoderme. Les papilles paraissent au troisième mois, les follicules de la base de la langue au quatrième mois.

La *lèvre* supérieure se développe par trois bourgeons, un médian, qui provient du bourgeon incisif, deux latéraux, qui proviennent des bourgeons maxillaires supérieurs. Son développement est en connexité intime avec celui de la mâchoire supérieure et du palais (voy. *Os de la face*). La lèvre inférieure se développe aux dépens des bourgeons maxillaires inférieurs par deux moitiés latérales, qui se soudent sur la ligne médiane comme pour le maxillaire inférieur.

Développement du pharynx et de l'œsophage. — Le pharynx, d'abord très court, s'agrandit peu à peu à mesure que la tête se forme et que le cœur prend sa situation définitive. Le développement de l'œsophage est peu connu : il commence aussi par être très court et s'allonge ensuite graduellement.

Les *amygdales* paraissent au quatrième mois sous forme d'une ouverture linéaire située sur la même ligne que l'ouverture de la trompe d'Eustache. Leurs follicules clos ne se distinguent que vers le sixième mois.

Développement de l'intestin moyen. — L'intestin moyen représente à l'origine un tube de calibre uniforme (fig. 443, e^1, e^2), communiquant avec la vésicule ombilicaie *(d)*. Ce tube est d'abord rectiligne ou appliqué contre la colonne vertébrale; puis il s'écarte de cette colonne et constitue une anse rattachée au rachis par le mésentère (fig. 443, *o*). Les modifications suivantes que subit ce tube intestinal ont pour but la formation de l'estomac, de l'intestin grêle et du gros intestin.

1° *Estomac.* — La partie supérieure de l'intestin se dilate et représente un réservoir fusiforme à grand axe vertical, situé sur la ligne médiane et rattaché au rachis par un court repli partant de sa partie postérieure. Cette partie postérieure se dilate plus que le reste et constituera plus tard le grand cul-de-sac. Bientôt l'estomac devient oblique de vertical qu'il était et son extrémité inférieure se dirige à droite, en même temps que sa face gauche devient antérieure, sa face droite postérieure, et que son bord antérieur se tourne en haut et à droite pour former la petite courbure rattachée déjà au foie par le repli du petit épiploon.

Les glandes de l'estomac paraissent de la septième à la huitième semaine dans le feuillet intestino-glandulaire comme des bourgeons épithéliaux pleins qui se creusent d'une cavité à partir de la douzième ou de la treizième semaine. Jusqu'à cette époque la couche glandulaire et la couche fibreuse des parois stomacales ne présentent aucune union intime; et c'est seulement à ce moment que se forment, aux dépens de la face interne de la couche fibreuse, des prolongements qui se développent et constituent autour des glandes un réseau connectif, ébauche du derme de la muqueuse. L'adhérence des couches devient tout à fait intime du cinquième au septième mois.

2° *Intestin.* — La partie du tube intestinal qui suit immédiatement l'estomac ne prend pas part à la formation de l'anse intestinale mentionnée plus haut, et par suite n'a

pas de mésentère; aussi reste-t-elle accolée à la paroi abdominale postérieure, et c'est elle qui constitue le *duodénum*. Seulement à cause du changement de position de l'estomac, cette portion de l'intestin, d'abord verticale, se trouve entraînée avec lui et prend peu à peu la direction qu'elle a chez l'adulte.

Le reste du tube intestinal primitif s'écarte peu à peu du rachis et forme une anse, dont la convexité est tournée en avant et dont la concavité donne attache au mésentère (fig. 443, *o)*. Du sommet de l'anse part le conduit vitellin qui fait communiquer l'in-

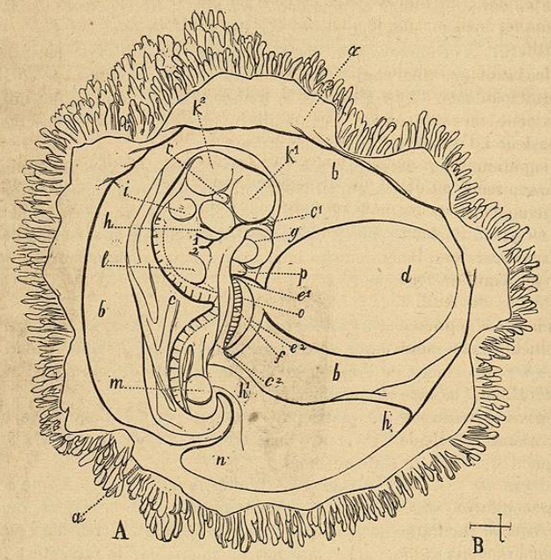

Fig. 443. — *Embryon humain de vingt et un jours* (*).

testin avec la vésicule ombilicale *(d)*. Bientôt les deux branches de l'anse s'accolent (fig. 444) et se placent dans le cordon jusqu'à la fin du troisième mois, époque où l'anse rentre peu à peu dans la cavité abdominale. Pendant que l'anse intestinale est encore dans le cordon, la branche postérieure présente à peu de distance du sommet, et par suite à une certaine distance de l'insertion du conduit vitellin, un léger renflement, première trace du cæcum et de l'appendice iléo-cæcal. A la septième semaine les deux branches de l'anse subissent un déplacement, grâce auquel la branche postérieure se porte en avant et à droite de l'antérieure; en même temps les circonvolutions de l'anse antérieure et du sommet qui constituent l'intestin grêle commencent à se former, et dès la huitième semaine, on trouve dans le cordon un petit peloton de circonvolutions intestinales.

(*) A. Grossi. — B. Grandeur naturelle. — *a a)* Chorion renversé. — *b)* Espace entre le chorion et l'amnios. — *c)* Amnios qui est encore ouvert depuis c^1, en avant jusqu'à c^2, en arrière. — *d)* Vésicule ombilicale. — e^1, e^2) Intestin. — *f)* Corps de Wolf. — *g)* Cœur. — *h)* Bourgeon maxillaire inférieur. — *i)* Oreille. — k^1, k^2) Vésicules cérébrales antérieure et moyenne. — *l)* Ébauche du membre supérieur. — *m)* Ébauche du membre inférieur. — *o)* Mésentère. — *p)* Foie. — *r)* Œil. — 1) Deuxième arc pharyngien. — 2) Troisième arc pharyngien. — (D'après R. Wagner).

La branche postérieure, qui deviendra le gros intestin, s'agrandit à son tour, et forme au troisième mois une grande anse atteignant l'estomac et recouverte par le grand épiploon (fig. 445). Le cæcum (3) se trouve à ce moment sur la ligne médiane, et le côlon ascendant (4) est très court, tandis que les autres parties du gros intestin sont plus complètement formées (5). Le côlon ascendant n'est bien formé qu'au sixième mois ; les cellules et les ligaments du côlon sont visibles au septième mois. Cette rotation de l'anse intestinale primitive, qui détermine la position du gros intestin par rapport à l'intestin grêle, st encore assez peu expliquée ; en tout cas ce n'est pas un phénomène mécanique, mais un simple phénomène d'accroissement végétatif.

Jusqu'à la huitième semaine la muqueuse de l'intestin grêle est tout à fait lisse, sans villosités et sans glandes. Les glandes de Lieberkuhn, à l'inverse des glandes stomacales, seraient à l'origine, d'après Kölliker, des culs-de-sac de l'épithélium, et non des bourgeons pleins. Les villosités apparaissent au début du troisième mois. Les glandes de Brunner ne se forment que plus tard vers le cinquième mois, et un mois plus tard paraissent les plaques de Payer, qui se forment aux dépens du feuillet fibro-intestinal. Au septième mois les follicules clos sont évidents.

D'après Kölliker, la muqueuse du gros intestin se développerait comme celle de l'estomac.

Développement de l'intestin postérieur. — Il contribue à former le rectum et ne présente du reste rien de particulier.

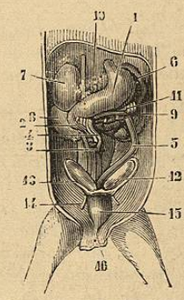

Fig. 445. — *Embryon féminin de 3 mois* (**).

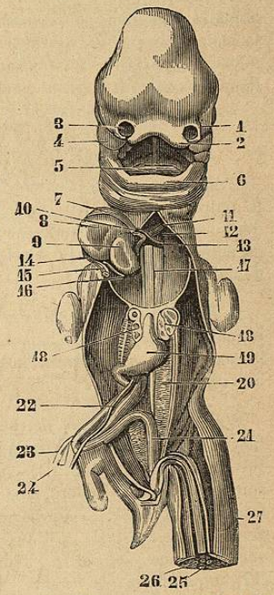

Fig. 444. — *Embryon humain de 35 jours* (*).

Développement de l'anus. — L'anus se développe, comme la cavité buccale, par une dépression du feuillet externe, qui se met ultérieurement en communication avec l'intestin postérieur de la même façon que la cavité buccale avec l'intestin antérieur. Cette cavité anale originaire étant commune aux organes urinaires et sexuels en même temps qu'aux organes digestifs, son développement sera décrit plus loin.

(*) 1) Bourgeon nasal externe. — 2) Bourgeon nasal interne. — 3) Fossette olfactive. — 4) Bourgeon maxillaire supérieur. — 5) Langue. — 6) Maxillaire inférieur. — 7) Ventricule droit. — 8) Ventricule gauche. — 9) Oreillette gauche. — 10) Bulbe de l'aorte. — 11) Premier arc aortique persistant, qui forme l'aorte ascendante. — 12) Deuxième arc aortique persistant, qui forme la crosse de l'aorte. — 13) Troisième arc aortique ou canal artériel. — 14) Tronc veineux commun primitif. — 15) Tronc de la veine cave supérieure et de l'azygos droite. — 16) Tronc de la veine cave supérieure et de l'azygos gauche. — 17) Ébauche des artères pulmonaires. — 18) Poumons. — 19) Estomac. — 20) Corps de Wolff. — 21) Intestin postérieur. — 22) Veine omphalo-mésentérique gauche. — 23) Artère omphalo-mésentérique droite. — 24) Conduit vitellin. — 25) Artère ombilicale. — 26) Veine ombilicale. — 27) Cordon. — (D'après Coste).

(**) 1) Estomac. — 2) Duodénum coupé à sa terminaison. — 3) Cœcum. — 4) Côlon ascendant. — 5) Côlon descendant. — 6) Rate. — 7) Capsule surrénale. — 8) Rein droit. — 9) Rein gauche. — 10) Petit épiploon. — 11) Grand épiploon coupé. — 12) Ovaire. — 13) Ligament rond de l'utérus. — 15) Vessie. — 16) Ouraque. — (D'après Kölliker)

§ II — Annexes du canal alimentaire

I. Dents et dentition

Le développement des dents comprend trois stades : un stade de formation du germe dentaire, une stade d'ossification et une stade d'éruption. Ces trois stades se passent de la même façon pour toutes les dents, soit temporaires, soit permanentes, mais pas à la même époque. Nous étudierons d'abord la formation des dents en général, puis la dentition temporaire et enfin la dentition permanente.

1° Dents

L'émail des dents provient de l'épithélium de la cavité buccale ; l'ivoire, le cément et la pulpe dentaire du derme muqueux sous-épithélial. D'après leur développement les dents seraient donc plutôt assimilables aux poils qu'aux os, dont les rapprochent leurs caractères physiques. Le développement des dents commence par la formation du germe dentaire.

1° *Formation du germe dentaire* (fig. 446). — Les premiers germes dentaires, qui paraissent à la sixième semaine de la vie fœtale, se développent dans la profondeur de la muqueuse qui remplit la gouttière osseuse formée à cette époque par les deux maxillaires.

Structure du germe dentaire. — Les germes dentaires se composent de trois parties : l'*organe adamantin* ou *de l'émail, la papille dentaire* et le *sac dentaire*. 1° Le *sac dentaire* (fig. 446, D) constitue l'enveloppe extérieure du germe dentaire et se compose de deux couches, une couche externe (18) connective, dense, et une couche interne (19) molle, gélatiniforme. 2° La *papille dentaire*, qui se soulève du fond du sac dentaire, se compose de deux parties : *a*, une partie médiane ou axe (16), formée par une substance connective contenant des vaisseaux et des nerfs ; *b*, une couche externe (17), *membrane de l'ivoire*, formée par des cellules juxtaposées revêtant la papille dentaire à la manière d'un épithélium, *cellules dentaires*. Beaucoup d'auteurs admettent en outre une membrane limitante externe, *membrane préformative*, qui séparerait la papille dentaire de l'organe de l'émail ; mais elle paraît n'être qu'un produit de l'art. 3° L'*organe adamantin* constitue une sorte de capuchon dont la concavité coiffe le sommet de la papille dentaire et dont la convexité s'applique à la face interne du sac dentaire. Il se compose de trois couches : *a*, une externe, épithéliale (13), qui possède à sa face externe des bourgeons (21) avec lesquels s'engrènent des villosités vasculaires du sac dentaire ; *b*. une couche moyenne (14) ou *pulpe de l'émail*, d'aspect gélatiniforme, dont les cellules les plus internes forment la *membrane intermédiaire d'Hannover* ou *matrice de l'émail* (15) ; *c*, une couche interne épithéliale (12) ou *membrane de l'émail*. Un prolongement, *gubernaculum dentis* (11), rattache l'organe de l'émail et le germe dentaire à l'épithélium buccal.

C'est l'organe de l'émail qui paraît en premier lieu. Avant la formation des germes dentaires, l'épithélium buccal, qui remplit les gouttières dentaires des maxillaires, se compose de trois couches : une couche externe, épaisse, de cellules pavimenteuses (fig. 446) A, 5), une couche moyenne, mince, de petites cellules arrondies (4), et une couche profonde, de cellules cylindriques (3). Au-dessous se trouve le derme de la muqueuse (2). Au moment de la formation des germes dentaires, l'épithélium offre un soulèvement (A') *crête dentaire* de Kölliker. C'est de la partie profonde de cette crête dentaire que se développe l'organe de l'émail, aux dépens seulement des deux dernières couches (3 et 4). Ce germe de l'émail représente alors (A, C) une sorte de bourgeon, limité à l'extérieur par une couche de cellules cylindriques (7)

et renfermant à l'intérieur des cellules arrondies (8). Bientôt le fond de ce germe de l'émail se déprime comme le fond d'une bouteille (B) et prend la forme d'un petit capuchon rattaché par un court pédicule à l'épithélium de la crête dentaire. A ce stade,

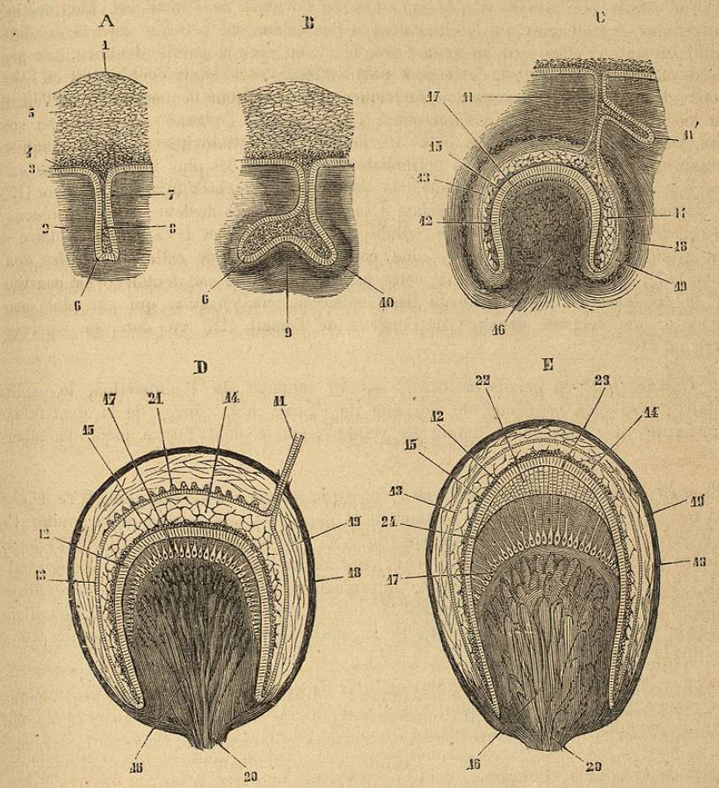

Fig. 446. — *Développement des dents : figures demi-schématiques* (*).

(*) A. Première ébauche de l'organe de l'émail. — B. Première trace de la papille dentaire et du sac dentaire. — C. Stade plus avancé. — D. Germe dentaire complètement formé. — E. Ossification du germe dentaire ; apparition de l'émail et de l'ivoire.

1) Crête dentaire. — 2) Derme de la muqueuse. — 3) Couche profonde de l'épithélium ; cellules cylindriques. — 4) Couche moyenne ; cellules arrondies. — 5) Couche superficielle ; cellules pavimenteuses. — 6) Germe de l'organe de l'émail. — 7) Sa partie extérieure formée par les cellules cylindriques de la couche épithéliale profonde. — 8) Son intérieur, rempli par les cellules arrondies de la couche épithéliale moyenne. — 9) Saillie du derme muqueux soulevant le fond de l'organe de l'émail et constituant l'ébauche de la papille dentaire. — 10) Premières traces du sac dentaire. — 11) Pédicule rattachant l'organe de l'émail à l'épithélium buccal *(gubernaculum dentis)*. — 11) Première trace de l'organe de l'émail de la dent permanente. — 12) Membrane de l'émail formée par les cellules internes cylindriques de l'organe de l'émail. — 13) Cellules externes de l'organe de l'émail. — 14) Cellules intermédiaires étoilées formant la pulpe de l'émail. — 15) Membrane intermédiaire ou cellules germinatives. — 16) Papille dentaire. — 17) Cellules de l'ivoire. — 18) Partie externe du sac dentaire. — 19) Partie interne de ce sac plus lâche. — 20) Pédicule de la papille dentaire donnant passage aux vaisseaux et aux nerfs. — 21) Bourgeons épithéliaux de le membrane externe de l'organe de l'émail. — 22) Prisme de l'émail. — 23) Prétendue membrane préformative. — 24) Ivoire de nouvelle formation avec les fibres dentaires.