Arrivé dans la région inguinale, le *gubernaculum* traverse obliquement la paroi abdominale avec un prolongement péritonéal *(prolongement vaginal)*, en dehors duquel il est situé et va s'insérer en s'étalant à la face interne du scrotum. Le mécanisme et la cause de la descente du testicule à travers le canal inguinal jusque dans le scrotum sont encore controversés et ne sont pas suffisamment éclaircis. En général, du huitième au neuvième mois, le testicule est arrivé dans le scrotum. La gaine musculaire du *gubernaculum* constitue une portion du crémaster. La partie du prolongement vaginal du péritoine qui se trouve dans les bourses forme la tunique vaginale qui communique jusqu'au moment de la naissance avec la grande cavité péritonéale par un canal étroit, *canal vaginal*. Ce canal s'oblitère dans les premiers jours qui suivent la naissance et il n'en reste plus de traces, sauf parfois un cordon fibreux mince, *ligament vaginal*.

§ III — Organes génitaux externes

On trouve pour les organes génitaux externes, comme pour les organes génitaux internes, un état indifférent qui précède la distinction des deux sexes.

I. État indifférent

L'intestin postérieur est, à l'origine, comme l'intestin antérieur, terminé en cul-de-sac et sans communication avec l'extérieur. L'ouverture anale se fait, comme l'ouverture buccale, aux dépens d'une dépression en cul-de-sac du revêtement cutané, dépression qui s'agrandit peu à peu en même temps que la cloison de séparation disparaît. A ce moment (quatrième semaine) on trouve à l'extrémité postérieure du corps une seule ouverture (fig. 456, I, 1), qui mène dans une cavité simple ou *cloaque*, dans laquelle s'ouvre en avant l'ouraque ou la vessie future, en arrière le rectum. Vers le milieu du deuxième mois il se produit dans cette cavité une cloison transversale, ébauche du périnée, qui la divise en deux cavités secondaires : une postérieure, *cavité* ou *ouverture anale;* une antérieure, dans laquelle s'ouvre la vessie, *ouverture uro-génitale*.

Sinus uro-génital. — La vessie reçoit dans sa partie supérieure les deux uretères, et dans sa partie inférieure les quatre conduits de Wolff et de Müller ; c'est cette partie inférieure de la vessie, située entre ces quatre conduits et l'ouverture de la vessie dans le cloaque, qui a reçu le nom de *sinus uro-génital*.

Premières traces des organes génitaux externes. — Dans la sixième semaine, avant même que la division du cloaque en ouverture anale et ouverture uro-génitale soit faite, paraît en avant du cloaque un tubercule, *tubercule génital* (I, 2), qui se trouve bientôt entouré par deux replis cutanés, *replis génitaux* (II, 5). Vers la fin du deuxième mois, le tubercule génital s'est accru et présente à sa partie inférieure un sillon, *sillon génital* (4), qui se dirige vers l'ouverture cloacale. Quand la séparation des deux ouverture anale et uro-génitale est accomplie, toutes ces parties ont pris un développement assez marqué, sans que pourtant la distinction sexuelle soit encore possible (III).

II. Développement du type féminin (fig. 456, A, B, C.)

Le sinus uro-génital présente et constitue le vestibule du vagin. Le tubercule génital forme le clitoris ; les deux lèvres du sillon génital forment les petites lèvres ; les grandes lèvres sont constituées par les replis génitaux. Le sillon génital reste ouvert, sauf en arrière où sa soudure constitue le raphé périnéal.

III. Développement du type masculin (fig. 456, A′, B′, C′.)

Chez l'homme les organes génitaux externes acquièrent un développement plus complet. Le tubercule génital constitue le pénis, et dès le troisième mois présente un

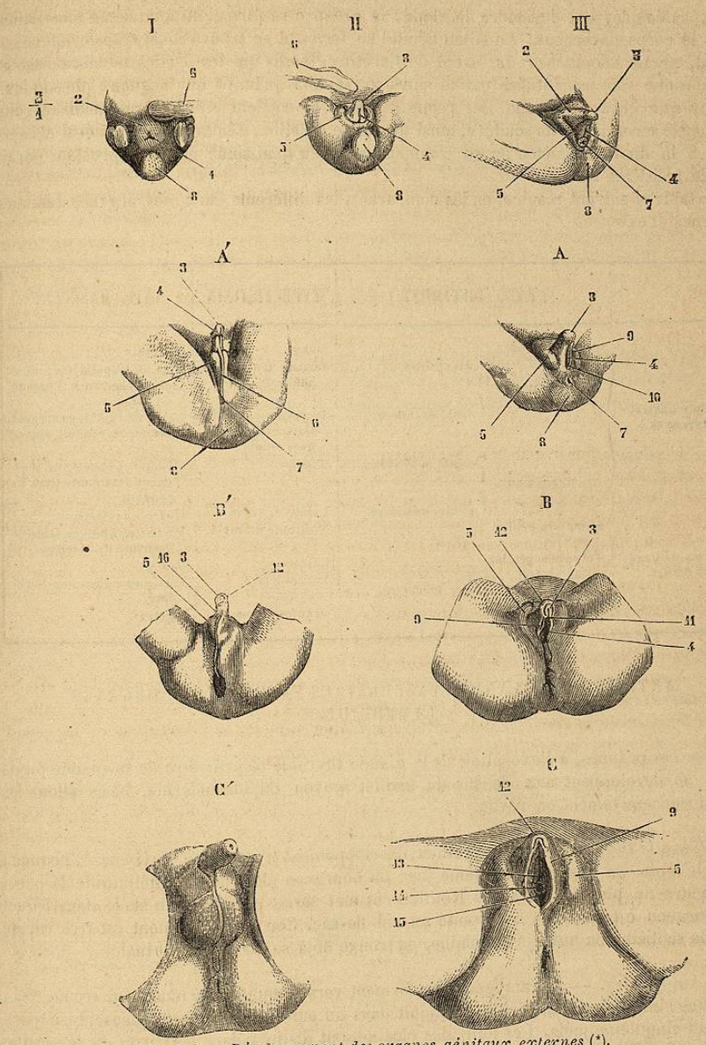

Fig. 456. — *Développement des organes génitaux externes* (*).

(*) 1) Cloaque. — 2) Tubercule génital. — 3 (Gland. — 4) Sillon génital. — 5) Plis génitaux externes (grandes lèvres ou plis scrotaux). — 6) Cordon ombilical. — 7) Anus. — 8) Extrémité caudale et tubercule coccygien. — 9) Petites lèvres. — 10) Sinus uro-génital. — 11) Frein du clitoris. — 12) Prépuce du gland ou du clitoris. — 13) Ouverture de l'urèthre. — 14) Ouverture du vagin. — 15) Hymen. — 16) Raphé scrotal.

Etat indifférent. — I. Embryon de 0m,016. — II. Embryon de 0m,020. — III. Embryon de 0m,027.

Type féminin. — A Embryon de 0m,031. — B. Embryon du milieu du cinquième mois. — C. Embryon du commencement du sixième mois.

Type masculin. — A. Embryon de 0m,057 (fin du troisième ou début du quatrième mois). — B′ Embryon du milieu du quatrième mois. — C′ Embryon de la fin du quatrième mois. — (D'après Ecker).

petit renflement qui deviendra le gland ; le prépuce se forme au quatrième mois, ainsi que le corps caverneux. Le sillon génital se ferme et se trouve ainsi transformé en un canal, partie spongieuse du canal de l'urèthre, tandis que les parties membraneuse et prostatique sont constituées par le sinus uro-génital primitif qui acquiert plus de longueur que chez la femme. Les replis génitaux se soudent sur la ligne médiane pour former le scrotum ; cette soudure, ainsi que celle du sillon génital est en général accomplie à la fin du troisième ou au commencement du quatrième mois. La prostate paraît dès le troisième mois.

Le tableau suivant résume, en les comparant, les différents états des organes génitaux internes et externes.

	ÉTAT INDIFFÉRENT		TYPE FÉMININ	TYPE MASCULIN
ORGANES GÉNITAUX INTERNES.	Glande génitale		Ovaire.	Testicule.
	Corps de Wolff	canalicules	Organe de Rosenmüller.	Tête de l'épididyme : vaisseaux aberrants ; organe de Giraldès.
		canal excréteur	Disparu : canal de Gartner de quelques animaux.	Canal de l'épididyme ; canal déférent ; conduit éjaculateur.
	Conduit de Müller	partie supérieure	Trompe.	Hydatide pédiculée de Morgagni (extrémité libre du conduit).
		partie inférieure	Utérus et vagin.	Utricule prostatique.
	Sinus uro-génital		Vestibule du vagin.	Parties prostatique et membraneuse de l'urèthre.
ORGANES GÉNITAUX EXTERNES.	Tubercule génital		Clitoris.	Penis.
	Sillon génital		Petites lèvres.	Partie spongieuse de l'urèthre.
	Replis génitaux		Grandes lèvres.	Scrotum.

ARTICLE IX — GLANDES VASCULAIRES SANGUINES ET ORGANES LYMPHOIDES

Tous ces organes, à l'exception de la glande thyroïde et peut-être de la glande pituitaire, se développent aux dépens du feuillet moyen du blastoderme. Nous allons les passer successivement en revue.

1° *Glande thyroïde.* — Son premier développement n'a pas été suivi chez l'homme ; chez le lapin on trouve au dixième jour un bourgeon plein de l'épithélium de la paroi antérieure du pharynx. D'après Kölliker cet état serait précédé d'un stade dans lequel le bourgeon est creux et représente un cul-de-sac. Son développement est très rapide et, à la septième ou huitième semaine, on trouve déjà sa structure normale.

2° *Amygdales.* — Les amygdales se forment vers le quatrième mois. On trouve d'abord une simple fente linéaire qui conduit dans un cul-de-sac de la muqueuse, bien marquée au cinquième mois. Les follicules clos ne sont distincts dans les parois de ce sac que vers les derniers mois de la vie fœtale. Il en est de même pour les *follicules clos* de la base de la langue. Les *plaques de Payer* paraissent vers le sixième mois.

3° *Thymus.* — Le thymus est un organe transitoire, qui disparaît chez l'adulte. Son premier développement est encore peu connu ; cependant il existe déjà dès la 7e semaine et paraît être primitivement, d'après Kölliker, une formation épithéliale. A l'état de développement complet, comme il existe chez le nouveau-né, le thymus constitue un organe blanc rosé, de forme irrégulière, situé à la partie inférieure du cou, en avant de la trachée et se prolongeant en bas dans le médiastin antérieur jusqu'au niveau

de la cinquième côte. Il est ordinairement composé de deux moitiés fusiformes ou symétriques, réunies en haut par une sorte d'isthme.

Comme structure, le thymus comprend une enveloppe fibreuse mince et un parenchyme mou, séparable en lobes et en lobules, dont la coupe laisse échapper à la pression un suc laiteux. Chaque moitié est creusée d'un canal central, dans lequel s'ouvrent par de petites fentes linéaires les cavités centrales des lobules. Les lobules eux-mêmes se composent de granulations identiques comme structure aux follicules clos.

Les *vaisseaux* du thymus sont très nombreux. Les *artères* viennent de la mammaire interne et de la thyroïdienne inférieure. Ordinairement un gros tronc artériel, accompagné par une veine, marche le long du canal central de l'organe. Les *veines* vont aux mammaires internes, thyroïdiennes inférieures, innominées. Les *lymphatiques* accompagnent les artères. Les *nerfs* viennent du ganglion cervical inférieur et du premier ganglion dorsal et accompagnent la branche artérielle qui vient de la mammaire interne.

Vers quinze ans, la glande subit la régression graisseuse, et de vingt-cinq à trente ans elle a tout à fait disparu et est remplacée par du tissu graisseux, qui se confond peu à peu avec le tissu cellulaire du médiastin.

4° *Rate.* — La rate paraît au deuxième mois. Son développement est assez lent Elle ne consiste d'abord qu'en cellules embryonnaires, et les vaisseaux et les trabécules ne se forment que dans le troisième mois. Les corpuscules de Malpighi ne se rencontrent qu'à la fin de la vie fœtale.

5° *Capsules surrénales.* — Elles se forment au deuxième mois et constituent à l'origine une seule masse placée en avant de l'aorte. Elles sont d'abord plus volumineuses que les reins, et ce n'est qu'à partir du troisième mois que le volume de ces derniers prédomine.

ARTICLE X — PÉRITOINE

La cavité péritonéale est limitée à l'origine par la lame fibro-intestinale, la lame cutanée et les lames moyennes, et on ne trouve pas de trace de séreuse péritonéale. Cette séreuse se forme sur place par transformation histologique des tissus qui limitent cette cavité. Un repli de cette séreuse, le *mésentère primitif*, attache l'intestin à la colonne vertébrale. Ce mésentère est vertical et situé sur la ligne médiane, et forme peu à peu, par suite du développement et des changements de position de certaines portions du canal intestinal, le mésentère proprement dit et le mésocôlon transverse.

La partie du mésentère primitif qui va à l'estomac a reçu le nom de *mésogastre.* Ce mésogastre est à l'origine, comme l'estomac lui-même, vertical et médian et se compose de deux feuillets, un droit et un gauche. Cette insertion du mésogastre se fait à l'endroit de l'estomac qui prend le plus de développement et qui deviendra la grande courbure, de façon que le feuillet gauche du mésogastre se prolonge sur la face antérieure de l'estomac, le feuillet droit sur sa face postérieure ; ces deux feuillets se rejoignent à la petite courbure pour se continuer jusqu'au foie, comme l'épiploon gastro-hépatique. A mesure que l'estomac devient transversal, le mésogastre change de situation et forme alors un repli transversal allant directement de la grande courbure à la paroi abdominale postérieure ; il limite ainsi une sorte de bourse, ébauche de l'arrière-cavité des épiploons, dont la paroi postérieure est constituée par le mésogastre, l'antérieur par l'estomac dont le fond est tourné à gauche et l'entrée (hiatus de Winslow) à droite. Puis, cette bourse s'agrandit en bas au-dessous de la grande courbure, au-dessous de laquelle on trouve déjà au deuxième mois un court repli, ébauche du grand épiploon. Ce repli s'allonge ensuite et descend de plus en plus. La bourse épiploïque originaire descend d'abord jusqu'à l'extrémité inférieure de ce repli ; mais bientôt, par suite de la soudure des feuillets du grand épiploon, elle s'oblitère en partie. La lame postérieure du grand épiploon se rend à l'origine directement à la colonne vertébrale, sans contracter d'adhérences avec le mésocôlon transverse ; mais ces adhérences s'établissent vers le quatrième mois et il devient bientôt impossible de les séparer.