

lésions antérieures des vaisseaux ; il n'est pas étonnant dès lors de retrouver son siège d'élection précisément là où les lésions de l'endartérite chronique sont naturellement le plus accentuées (crosse aortique, face postérieure de l'aorte descendante). L'alcoolisme, la goutte, l'athritisme, qui altèrent la structure des vaisseaux, peuvent donc être considérés comme favorisant sa production. La syphilis a été aussi incriminée par Welch qui lui a attribué en partie la fréquence des anévrysmes de l'aorte dans l'armée anglaise.

L'altération primitive des parois vasculaires n'avait pas échappé à Scarpa : « *Les dégénérescences stéatomateuses, ulcéreuses, fongueuses et squameuses de la tunique interne des artères, écrivait-il, sont la cause la plus commune de la rupture de la tunique propre de l'aorte et par conséquent de l'anévrysme.* »

Les grands efforts prédisposent à l'anévrysme de l'aorte. Morgagni avait depuis longtemps signalé sa fréquence chez les cochers. Les malades que nous avons observés nous-mêmes avaient tous des professions qui nécessitaient un travail manuel pénible ou de puissants efforts de voix.

Les traumatismes de la région thoracique paraissent dans quelques cas ne point avoir été étrangers au développement de la maladie.

ANATOMIE PATHOLOGIQUE. — Nous ne pouvons pas, à propos des anévrysmes de l'aorte, entrer dans tous les détails anatomiques que comporte une pareille question ; nous renvoyons pour ce qui est des altérations générales de texture aux traités spéciaux, où l'on trouvera tous les développements désirables sur le mécanisme de l'ectasie vasculaire, la structure des parois de la poche, la nature des caillots qu'elle renferme, etc. (voy. Broca, *Traité des anévrysmes* ; Léon Le Fort, article du *Dict. encyclopédique*). Nous indiquerons les particularités qui sont propres à l'anévrysme de l'aorte : sa disposition, sa forme, ses rapports, etc.

Disons tout d'abord qu'il n'y a plus lieu de discuter sur la question de savoir si un anévrysme de l'aorte est mixte interne, mixte externe, faux primitif ou faux consécutif, etc., question qui, au temps de Corvisart et de Laennec, divisait les pathologistes ; les recherches de Cornil et Ranvier ont prouvé que, dans les artères frappées d'artérite chronique, la tunique moyenne tend à disparaître, et que toute poche anévrysmale qui se forme dans ces conditions est constituée par les deux membranes interne et externe adossées et modifiées par l'inflammation.

L'anévrysme est dit *fusiforme* si l'aorte s'est laissée distendre

régulièrement dans toute la circonférence d'un segment limité. Ici tous les degrés peuvent s'observer, depuis la dilatation la plus légère jusqu'à une distension égale au volume d'un poing et davantage. La poche est dite *sacciforme* si la dilatation porte sur un point limité de la circonférence d'un segment vasculaire. Enfin on a donné le nom d'anévrysmes kystogéniques ou cupuliformes à de petites poches anévrysmales régulièrement hémisphériques, siégeant surtout à l'origine de l'aorte et qui semblent avoir pour point de départ un foyer athéromateux rompu.

Laennec a le premier rapporté dans son *Traité de l'auscultation médiate*, une remarquable observation d'anévrysme disséquant de l'aorte (1). Selon Laennec, le sang se serait infiltré entre la tunique moyenne et la tunique externe et aurait pénétré ainsi jusqu'au niveau des iliaques primitives. Selon Peacock, dont les recherches ont été confirmées par celles de Duguet et de Ball, le sang pénétrerait toujours entre les tuniques interne et moyenne ou entre les lames de cette dernière. La tunique externe serait incapable de résister à la pression sanguine.

Le *siège* le plus commun des anévrysmes de l'aorte thoracique est par ordre de fréquence : 1° la partie ascendante de la crosse ; 2° sa convexité ; 3° la portion descendante. Le *volume* de la tumeur varie depuis celui d'une aveline jusqu'à celui d'une tête de fœtus ; le plus souvent la tumeur est unique, on peut cependant en rencontrer deux et même trois sur des points assez rapprochés et chez le même individu.

Comme dans toute poche anévrysmale, on trouve dans les anévrysmes de l'aorte des caillots mous et cruoriques au centre de la poche, et à la périphérie des caillots fibrineux stratifiés en contact avec la paroi. Dans certains points de la périphérie, la fibrine peut subir la désintégration granuleuse, de façon à former de petites anfractuosités irrégulières (Vulpian). On observe encore entre les lames de fibrine des lacunes ou des îlots jaunâtres formés par des granulations graisseuses et du pigment sanguin.

En augmentant de volume, la poche anévrysmale détermine dans les organes voisins des altérations. Parfois c'est un travail d'inflammation chronique, qui peut contribuer à augmenter l'épaisseur de ses parois en formant tout autour d'elle comme une carapace

(1) Obs. LIV. — Jean Millet, Anévrysme disséquant de l'aorte, chez un sujet attaqué d'hypertrophie simple du ventricule droit (t. III, p. 420).



résistante. Le plus souvent, l'anévrysme use les tissus avec lesquels il se trouve en contact (et ceci est dû aux mouvements d'expansion et aux battements dont il est le siège); c'est ainsi qu'on voit les corps vertébraux s'ulcérer et se détruire, le sternum et les côtes s'user jusqu'à disparaître sur une large surface, les bronches, l'œsophage se perforer, etc. Enfin la tumeur s'use elle-même et finit par se rompre; elle s'ouvre alors, soit à l'extérieur soit dans les bronches, l'œsophage, le médiastin, le tronc brachio-céphalique (Zoja), voire même la veine cave, donnant ainsi naissance à un anévrysme artérioso-veineux, variété dont Bouilland a rapporté plusieurs exemples. La rupture dans le péricarde a été plusieurs fois observée: la mort arrive presque subitement par compression brusque du cœur (voy. H. Lagrolet, thèse de Paris; 1878).

La perforation peut se faire sur un ou plusieurs points à la fois; ses dimensions varient à l'infini; quelquefois c'est à peine si elle laisse introduire un stylet.

Il n'est pas rare de rencontrer des tubercules dans les poumons des malades morts d'anévrysme aortique. Il est probable qu'il existe entre les deux lésions des rapports directs de cause à effet. Nous aurons à interpréter plus loin ces différents faits. Enfin, parmi les lésions secondaires, il faut mentionner encore l'insuffisance aortique, complication très fréquente quand l'anévrysme siège près de l'origine de l'aorte, et l'hypertrophie du ventricule gauche, qui peut être considérée comme à peu près constante.

DESCRIPTION. — « Peu de maladies sont aussi insidieuses que l'anévrysme de l'aorte; on ne le reconnaît que lorsqu'il se prononce à l'extérieur. On peut à peine le soupçonner lorsqu'il comprime quelque organe essentiel et en gêne les fonctions d'une manière grave; et, lorsqu'il ne produit ni l'un ni l'autre de ces effets, souvent le premier indice de son existence est une mort aussi subite que celle qui est donnée par un coup de feu. J'ai vu mourir de cette manière des hommes que l'on croyait dans l'état de santé le plus florissant et qui ne s'étaient jamais plaints de la plus légère incommodité. On peut donc dire que l'anévrysme de l'aorte par lui-même n'a point de signes qui lui soient propres. Tous ceux qui ont été indiqués par les auteurs et particulièrement par Corvisart annoncent seulement l'altération ou la compression des organes environnants » (Laennec, t. I, p. 449). Il y a plus de quarante années que ces lignes ont été écrites, et dans bien des cas encore aujourd'hui il est permis d'en vérifier l'exactitude.

Dans un certain nombre de circonstances cependant, l'affection peut se révéler: 1° par des signes physiques; 2° par des troubles fonctionnels.

Les signes physiques sont fournis par l'examen du thorax, par l'étude du pouls.

L'examen du thorax permet de constater parfois de la voussure dans la région qui correspond à la crosse aortique; la percussion donne un son mat au même niveau. Il existe souvent dans le même point un centre de battements nettement distinctifs des battements cardiaques; d'autres fois c'est un simple soulèvement qu'on reconnaît seulement en examinant le thorax à jour frisant, ou en fixant avec de la cire molle un mince drapeau de papier (Green) au niveau de la région suspecte; les oscillations de cet index suffisent pour démontrer des battements non perceptibles à un examen superficiel.

Les battements sont simples ou doubles pour chaque systole cardiaque. Il y a là une question de siège: les battements doubles ne se rencontrent que dans les anévrysmes de l'aorte ascendante. Le premier battement est dû à la pénétration de l'ondée systolique dans l'intérieur de la poche; le second est d'une interprétation plus difficile et a peut-être des origines multiples (théories de Bellingham, Jaccoud, etc.).

Le double battement est, croyons-nous, susceptible d'une interprétation rationnelle, si l'on veut bien comparer ce qui se passe dans une poche anévrysmale avec ce que l'on observe souvent dans la pulsation artérielle. La pulsation artérielle présente quelquefois au doigt qui l'explore la sensation d'un double soulèvement; le tracé sphygmographique traduit alors cette impression par une ligne ascensionnelle très brusque, suivie d'un dôme ascendant qui va terminer le sommet de la pulsation; ce qui veut dire que la dilatation se fait comme en deux temps: un premier pendant lequel l'artère cède sans résistance à la pression artérielle; un second pendant lequel l'artère résiste à la distension.

Ne pourrait-on pas admettre que, dans les anévrysmes, les choses se passent d'une façon analogue, une distension en deux temps donnant lieu à un double battement (Franck).

Quoi qu'il en soit, ces battements retardent toujours sur la systole cardiaque, et ils sont expansifs. Quelquefois la tumeur est ébranlée dans son ensemble par un mouvement presque continu, représentant une sorte de thrill, qu'on peut attribuer à la mise en



vibration des lamelles de fibrine et des aspérités qu'elles forment dans l'intérieur de la poche.

Dans les points où l'on a pu constater ces modifications, l'auscultation fait reconnaître deux signes nouveaux, des *claquements* ou des *souffles* : ceux-ci, comme les battements, peuvent être simples ou doubles; ils sont doubles lorsque la tumeur se trouve à proximité de l'orifice aortique; alors le premier claquement est dû au choc de l'ondée systolique contre les parois de la poche, le second n'est qu'un claquement sigmoïdien propagé. Quand ces claquements sont remplacés par des souffles, c'est qu'il est survenu quelque modification anatomique nouvelle dans la structure de la poche, de l'aorte ou du cœur; c'est l'athérome, la compression de l'aorte par la tumeur, pour le premier souffle; une insuffisance aortique pour le second (1).

Le tracé cardiographique ou sphygmographique recueilli directement sur la tumeur peut dans un certain nombre de cas reproduire fidèlement ces diverses particularités, témoin le tracé ci-joint, obtenu chez une malade qui offrait une tumeur anévrysmale faisant une énorme saillie, et qui était affectée en même temps d'une large insuffisance aortique; le crochet qui caractérise le sommet de la pulsation semble en être une preuve catégorique.

Il faut bien savoir cependant que ce signe ne suffit pas pour affirmer l'insuffisance aortique. Nous avons eu déjà l'occasion de dire que le crochet de Corrigan est simplement la preuve d'une faible tension artérielle; or, dans aucune condition, mieux que dans une large poche anévrysmale, la tension ne doit se trouver plus subitement abaissée.

L'examen des tracés sphygmographiques du pouls radial nous fournit des renseignements plus sûrs. Un tracé constitué par des *ondulations régulières*, dans lesquelles la ligne d'ascension atteint une longueur presque égale à la ligne de descente, indique en

(1) Il semble pourtant, dans certains cas, que les bruits de souffle puissent reconnaître directement pour point de départ le passage du sang à travers l'orifice de la poche. Pour le premier souffle, la haute pression que le sang acquiert dans l'aorte au moment de la systole ventriculaire rend le fait très vraisemblable; mais il n'est pas impossible que le second souffle ait une même origine : savoir, le reflux du sang de la tumeur dans l'aorte. Le retrait brusque de la poche élastique fortement distendue peut, en effet, donner au sang une pression suffisante pour engendrer un bruit de souffle; d'autant mieux qu'au moment où il se produit, c'est-à-dire pendant la diastole cardiaque, la pression dans l'aorte se trouve à son minimum.

général l'existence d'une dilatation vasculaire, d'une poche anévrysmale en amont des vaisseaux explorés.

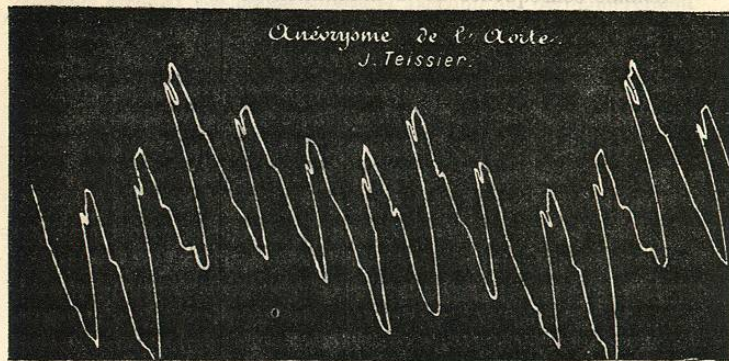


FIG. 20. — Tracé recueilli avec le sphygmographe sur une tumeur anévrysmale de la crosse de l'aorte. Insuffisance aortique concomitante. L'influence des mouvements respiratoires se traduit par une pulsation plus élevée que toutes les quatre pulsations.

Les recherches de Marey et de François-Franck ont démontré que la vitesse de transmission de l'onde est notablement diminuée par l'interposition d'une *poche extensible*; le mouvement qui à l'état normal anime les artères d'une façon intermittente se trouve par cela même transformé en un mouvement presque continu. Ces caractères sont appréciables sur les tracés fournis par les deux artères radiales ou par l'artère radiale gauche seulement, suivant le siège occupé par la tumeur (fig. 21 et 22).



FIG. 21. — Anévrysmes de l'aorte. Artère radiale droite. (Lorain.)




FIG. 22. — Anévrysmes de l'aorte. Artère radiale gauche. (Lorain.)



Les différences qui existent entre ces deux graphiques sont absolument caractéristiques.

Comme conséquence de la diminution de vitesse dans la transmission de l'onde, nous avons à enregistrer le *retard du pouls sur la systole cardiaque*; ce retard est égal des deux côtés si l'anévrisme s'est développé avant l'origine des grosses artères, il est plus accentué à gauche si la tumeur siège entre le tronc branchio-céphalique et la carotide primitive gauche (1), il est enfin perceptible seulement pour les vaisseaux du membre inférieur si l'anévrisme s'est développé sur le trajet de l'aorte descendante.

Mais il faut bien savoir que les signes fournis par la forme et l'intensité du pouls sont loin d'avoir la valeur du *retard de la pulsation*, car, ainsi que cela résulte des travaux de François-Franck, il se peut faire qu'une tumeur autre qu'un anévrisme comprimant le premier ganglion thoracique produise dans le membre correspondant une paralysie vaso-motrice qui donne à la pulsation et au tracé une amplitude inaccoutumée.

Parmi les symptômes fonctionnels qui peuvent être considérés comme indicateurs ou révélateurs de la lésion anévrysmale, il faut citer, à côté des palpitations : de la dyspnée et des douleurs névralgiques de siège varié qui sont la conséquence de compressions exercées sur les troncs nerveux, à leur sortie des trous vertébraux. L'angine de poitrine est un phénomène d'ordre analogue, résultant de l'irritation ou du tiraillement du pneumogastrique. Les troubles fonctionnels causés par la compression d'autres nerfs (phrénique, pneumogastrique, récurrent, sympathique, etc.) varieront suivant que le nerf sera excité par la compression, ou fonctionnellement supprimé. Ainsi la compression du phrénique entraînera, soit le hoquet, soit la paralysie du diaphragme; celle des nerfs laryngés produira des accès d'asthme, le spasme de la glotte ou la paralysie des cordes vocales inférieures; or, comme la compression est en

(1) Il existe des cas exceptionnels où les choses ne se passent pas ainsi : c'est lorsqu'il y a anomalie dans l'origine des gros vaisseaux qui naissent de la crosse. Il arrive parfois que la carotide primitive et la sous-clavière du côté droit naissent directement de l'aorte; de plus, la sous-clavière droite peut avoir son point d'émergence au-dessous de celui de la sous-clavière gauche; pour gagner le membre supérieur droit, elle se dirige alors de gauche à droite, s'insinuant entre l'œsophage et la colonne vertébrale, et donnant lieu à cette particularité anatomique et clinique qu'on a décrite sous le nom de *dysphagia lusoria* (voy. Jaccoud, *Nouv. Dict. de médecine et de chirurgie*).

général unilatérale, il n'y aura le plus souvent qu'une seule corde paralysée, ce qui donnera à la voix un timbre tout spécial, un *caractère bitonal* sur lequel Russel et Jaccoud ont particulièrement attiré l'attention.

La compression du grand sympathique se révèle par des phénomènes dits *pupillaires* (dilatation ou resserrement), phénomènes habituellement aussi unilatéraux.

Ralfe a rapporté plusieurs cas d'anévrysmes de l'aorte qui s'étaient signalés par une polyurie très accentuée.

Si la compression porte sur un gros tronc vasculaire, on verra des œdèmes, variables suivant le siège ou la nature du vaisseau comprimé (œdème limité à la face, à un bras, ou enfin généralisé). Oulmont, Raynaud, Barth, Beaumetz ont recueilli plusieurs observations de compression avec oblitération de la veine cave supérieure. On a noté aussi des dilatations lymphatiques comme conséquence de la compression du canal thoracique.

Une *dysphagie prononcée* caractérise la compression de l'œsophage, du pneumogastrique ou du récurrent, dont certains filets se rendent aux muscles constricteurs de l'œsophage et du pharynx. Quant à la compression d'un gros tuyau bronchique, c'est à une diminution notable dans l'intensité du murmure respiratoire qu'on la reconnaîtra. La compression d'une lame pulmonaire peut donner naissance à un souffle extracardiaque qui présente parfois une grande netteté.

MARCHE ET TERMINAISONS. — Il n'est pas impossible de voir guérir les anévrysmes de l'aorte, soit spontanément par oblitération de la poche, grâce à la production de caillots, soit à la suite du traitement employé (iodure de potassium, électropuncture). Mais ce sont là des faits exceptionnels. Le plus habituellement, la poche anévrysmale se rompt, soit à l'extérieur, et le malade est emporté par une hémorragie foudroyante; soit dans les bronches, l'œsophage, le médiastin, le péricarde ou les plèvres, et il succombe à la suite d'une hématoméme ou d'une hémoptysie, ou bien encore avec les signes des grandes hémorragies internes. Dans les cas de rupture dans le péricarde la mort arrive presque subitement, ainsi que nous l'avons dit, par compression du cœur.

La rupture de la poche dans la veine cave a été plusieurs fois observée, ainsi que l'ouverture dans le canal vertébral; cette dernière complication est signalée par l'apparition brusque de phénomènes paraplégiques.



La tuberculose accompagne fréquemment l'anévrysme de l'aorte; 18 fois sur 46 cas d'anévrysmes, d'après un relevé de Hanot. Ce fait, relaté déjà par Robert Mayne, a été l'objet de différentes interprétations. Victor Hanot et Ducastel y voient des lésions trophiques qui seraient le résultat de la compression du pneumogastrique et qu'ils comparent à ces pneumonies secondaires qu'on peut provoquer par la section du nerf vague. Cependant il est des faits, et en particulier celui de Maurice Raynaud, dans lesquels la tuberculose ne siègeait pas du côté du pneumogastrique comprimé. Barety, d'autre part, rapporte plusieurs observations dans lesquelles le pneumogastrique était emprisonné dans des masses ganglionnaires et où il n'existait pas trace de pneumonie secondaire. Ne vaudrait-il pas mieux, si l'on se rappelle la fréquence des dégénérescences tuberculeuses consécutives aux rétrécissements de l'artère pulmonaire, admettre, avec Maurice Raynaud, que la tuberculose peut être le résultat de la compression de l'artère pulmonaire par la poche anévrysmale? Certaines observations, en effet, et en particulier celles d'Hanot, de Pitres, de Raynaud, de B. Teissier et d'Oulmont, dans lesquelles on a pu voir nettement le foyer tuberculeux répondre à la branche de l'artère pulmonaire comprimée par l'anévrysme, semblent plaider en faveur de cette manière de voir. En tout cas, l'interprétation du fait doit être réservée.

DIAGNOSTIC. — Quand on constate chez un malade, avec de la dyspnée, des palpitations, des douleurs rétro-sternales, une voussure thoracique présentant des *battements expansifs* et des souffles, le diagnostic est aisé : il y a anévrysme de l'aorte. Ces différents signes éloignent toute idée de tumeur fluctuante (abcès froid ou kyste) ou même de tumeur solide placée entre l'aorte et la paroi thoracique (une pareille tumeur pourrait présenter, en effet, des battements et un bruit de souffle systolique, mais il n'y aurait ni *expansion* ni double souffle).

Il n'en est plus de même lorsque la tumeur est profondément située et qu'elle échappe à la palpation et même à l'auscultation, lorsque, en un mot, il n'y a de manifeste que des signes de compression; car une tumeur solide du médiastin peut s'accompagner de symptômes analogues, et ce n'est qu'en s'appuyant sur les anamnétiques, en considérant l'état général du malade, en étudiant minutieusement l'état de ses vaisseaux, qu'on arrivera à formuler une opinion qui, jusqu'à l'apparition de quelque signe décisif :

comme le double centre de battements, la tumeur pulsatile, etc., sera toujours incertaine. Il faudra songer aussi, avant de porter un jugement définitif, à la possibilité d'une dilatation névro-paralytique de l'aorte thoracique. Le diagnostic en pareil cas est souvent fort difficile, d'autant qu'on peut observer les signes habituels de la dilatation anévrysmale : les battements, les souffles, le pouls de Corrigan, etc. L'étude attentive du malade, de son caractère, de son impressionnabilité, la généralisation des accidents à d'autres portions du système circulatoire, le traitement enfin, aideront à lever les doutes (voy. note additionnelle à la page 109).

On a pris plusieurs fois pour un anévrysme de la crosse de l'aorte le *rétrécissement de l'artère pulmonaire*; on aura quelque chance d'éviter l'erreur, en se souvenant que le souffle du rétrécissement pulmonaire, souvent énorme il est vrai, est unique, qu'il se propage directement dans le sens de la clavicule gauche, qu'il n'existe pas en même temps de double centre de battements, enfin qu'il n'y pas de modification dans la forme du pouls, ni de retard appréciable.

Une autre question encore fort délicate est celle qui consiste à préciser le siège de la tumeur. Pour la *portion ascendante de la crosse*, il n'y a généralement pas de difficulté : double claquement ou double souffle, retard de la pulsation radiale, égale des deux côtés; mais les tumeurs de la convexité de l'aorte, qui tendent à gagner les régions supérieures de la poitrine, sont faciles à confondre avec un anévrysme du tronc brachio-céphalique, de la carotide primitive ou de la sous-clavière. On a cru cependant longtemps que l'anévrysme du tronc brachio-céphalique devait entraîner constamment une diminution dans l'intensité de la pulsation radiale droite. François-Franck a montré que dans certains cas, au contraire, cette pulsation était plus énergique (1). Le signe qui, au point de vue du diagnostic, a certainement le plus de valeur, *c'est le retard dans la pulsation radiale droite*.

C'est encore l'étude du retard du pouls comparé au niveau de la carotide et de la radiale qui nous permettra de distinguer l'anévrysme développé à l'origine de la carotide primitive ou de la sous-

(1) L'exagération de l'intensité pulsatile de la radiale serait due, en pareil cas, à une parésie vaso-motrice généralisée à tout le membre et sous la dépendance de la compression par la tumeur du premier ganglion thoracique (François-Franck.)



clavière. Les expériences sur l'appareil circulatoire schématique et l'examen clinique ont démontré à François Franck « que, dans l'anévrysme brachio-céphalique, le retard du transport de l'onde est exagéré à la fois dans la carotide et dans l'humérale : dans l'anévrysme situé à l'origine de l'artère sous-clavière, le retard exagéré ne s'observe que sur l'humérale; la carotide ne présente que le retard normal. »

L'anévrysme de la convexité de la crosse s'accompagne le plus ordinairement du retard du pouls radial gauche sur la pulsation radiale droite. A lui appartiennent les compressions précoces, surtout du côté de l'appareil laryngo-trachéal; quant à l'anévrysme de la concavité, il est fort difficile de le distinguer; la compression qu'il exerce dès l'origine sur les oreillettes, entrave rapidement la circulation et donne lieu à des symptômes qui rappellent beaucoup ceux des lésions organiques du cœur.

L'anévrysme artérioso-veineux se distinguera par des troubles dans la circulation de retour (œdème, cyanose), qui seront circonscrits au domaine de la veine intéressée : dans les portions supérieures du tronc et à la face, si l'anévrysme s'est rompu dans la veine cave supérieure; dans le segment inférieur du corps, si c'est dans la veine cave inférieure; les phénomènes de stase veineuse seront généralisés, si la poche s'est ouverte dans l'artère pulmonaire ou dans les cavités droites. Comme signe physique, on perçoit fréquemment un frémissement vibratoire continu à redoublements, on entend un murmure continu à renforcement systolique. Ces caractères pourtant ne sont pas constants. Le foyer de ces bruits, quand il existe, varie avec le siège même de la tumeur.

Les anévrysmes de l'aorte thoracique viennent le plus souvent faire saillie sur les côtes de la colonne vertébrale; ils s'accompagnent de douleurs intercostales violentes; il est rare d'y constater des bruits de souffle, mais ils provoquent souvent de l'ostéite vertébrale, qui rend fort douloureux les mouvements du tronc et qui force parfois les malades à prendre dans leur lit les attitudes les plus bizarres. En pareille circonstance, les phénomènes paraplégiques sont fréquents. Des symptômes de même ordre caractérisent l'anévrysme de l'aorte au niveau de son passage à travers le diaphragme. Cette variété est assez fréquente; les phénomènes douloureux en sont un des meilleurs signes (Stokes).

A côté de ces pseudo-névralgies qui sont presque constantes et sur lesquelles on a beaucoup insisté dans ces dernières années (Scheele),

à cause de leur ténacité et de leur résistance à tous les traitements rationnels, on a cité encore comme un signe de grande valeur pour le diagnostic des tumeurs anévrysmales de l'aorte descendante, ce que Hope a appelé le « *double jogging impulse* ». La double impulsion cardiaque saccadée est constituée par deux battements successifs, dont le second est la conséquence d'un mouvement communiqué, transmis au cœur lui-même par une tumeur pulsatile siégeant en arrière de lui; en ce cas le soulèvement cardiaque est très énergique et contraste avec le volume du cœur qui a conservé son apparence normale.

L'anévrysme de l'aorte abdominale peut se révéler par des symptômes plus nets que ne le sont en général les signes de compression (douleurs lombo-abdominales, sciatiques, parésie des membres inférieurs, etc.). On note le retard des deux pouls fémoraux sur la pulsation radiale; de plus, l'anévrysme est accessible à la palpation profonde, et trahit sa présence par l'existence d'une tumeur expansive dans tous les sens, offrant des battements et laissant entendre un bruit de souffle.

Autre caractère bien mis en lumière par François Franck, la décompression brusque de cette tumeur fait baisser rapidement la pression dans les deux artères fémorales en absorbant par aspiration une grande partie du sang qui était destinée à l'irrigation des membres inférieurs.

On évitera de confondre l'anévrysme de l'aorte abdominale avec une tumeur solide en contact avec l'aorte et transmettant ses battements (dans ce dernier cas, il n'y a pas d'expansion); puis à l'encontre de ce qui se passe pour l'anévrysme, la compression de la tumeur diminue les battements fémoraux ou les supprime, tandis que la décompression leur rend leur intensité habituelle. On distinguera facilement des anévrysmes les battements cœliaques, si fréquents chez les anémiques et quelques hystériques et bien étudiés par Macario; dans ces cas il n'y a pas de rapport entre les manifestations objectives des pulsations abdominales et l'intensité des sensations qu'elles font éprouver aux malades.

TRAITEMENT. — Il y a cinquante ans à peine, sous l'influence des doctrines de Valsalva et d'Albertini, on saignait encore les malades affectés d'anévrysme de l'aorte. Il n'est pas besoin de discuter longuement la valeur de cette méthode et d'en montrer tous les inconvénients : elle débilité les malades, et met le cœur dans l'impossibilité de suppléer par des contractions suffisamment éner-