

zur Histogenese des Leberkrebses. Turbingen, 1868. — SAVART, DUBAR, CHUQUET. Z. Biol. soc. an. — JOFFROY. Soc. biol., 1869. — KOTTMANN. Prim. Carc. der Leber (bei einem 9 Jährs. Kinder (Corr. Blatt. der Schweiz. Aertze, 1872). — LÉPINE. Cancer béni du foie (Soc. anat., 1873). — CROUSE. Pilad. Med. and Surg. Reporter, 1874. — CORNIL et RANVIER. Man. d'histol. path., 3^e partie, 1876. — FRERICH, RENDU. — LÉPINE. — LATIL. Cancer mélanique du foie (Soc. anat., 1878). — LEDUC. Eod. loc., 1879.

KYSTES HYDATIQUES.

La connaissance des kystes hydatiques du foie remonte fort loin. Les travaux d'Hippocrate, de Galien, d'Arétée, contiennent des faits de kystes aqueux du foie qui ne peuvent être rattachés qu'à des hydatides. Plus tard, Bonnet, Rivière, Redi, Tyson, etc., en rapportèrent quelques observations assez précises; mais la nature parasitaire de l'affection ne fut bien établie qu'après les travaux de Pallas (1760), de Rudolphi, et surtout de Bremser (1821) qui, le premier, donna une description exacte de l'échinocoque humain. Les helminthologistes de notre époque, Küchenmeister, von Siebold, Leuckart, van Beneden, Davaine, en précisant la série des transformations des cestodes, ont bien établi la pathogénie de cette maladie, dont l'étude clinique, commencée par Laennec, s'est continuée jusqu'à nos jours et a été très complètement exposée dans l'excellent traité de Davaine.

ÉTIOLOGIE. — Développement des hydatides. — Presque inconnus dans l'Amérique du Sud, peu rares en certaines contrées de l'Allemagne (Silésie) ou de la Suisse (Zurich, Biermer), les kystes hydatiques du foie se rencontrent avec une extrême fréquence en Islande et en Australie. En Islande, un sixième des décès leur serait imputable (Esricht, Hjaltelin); en Australie, 1 sujet sur 39 en serait affecté (Mac-Gillavry).

En France, sans être exceptionnel, le kyste hydatique du foie est plus rare; à Rouen il s'observe plus souvent qu'à Paris (Leudet). C'est sur des sujets de 20 à 45 ans qu'il se développe de préférence.

L'échinocoque est la phase vésiculaire de l'évolution d'un ver cestode, *Tænia echinococcus*, qui vit sur le chien (Küchenmeister, Siebold) et arrive seulement chez lui à complet développement. Un œuf de ce tænia absorbé par l'homme ou par un herbivore se ramollit au contact des liquides digestifs, se segmente rapidement et donne naissance à un embryon exacanthé. Celui-ci est entraîné par le sang de la veine porte ou chemine directement dans les tissus après avoir perforé la muqueuse gastro-intestinale, et finalement se fixe

en un point du parenchyme hépatique où il perd ses crochets et se transforme en une vésicule très ténue qui grossit très lentement.

Arrivée à un certain degré de développement, la poche hydatique possède une double paroi dont l'externe, anhyste et transparente, est composée de feuillets régulièrement stratifiés qui lui donnent une apparence absolument caractéristique (fig. 51) (1). La couche

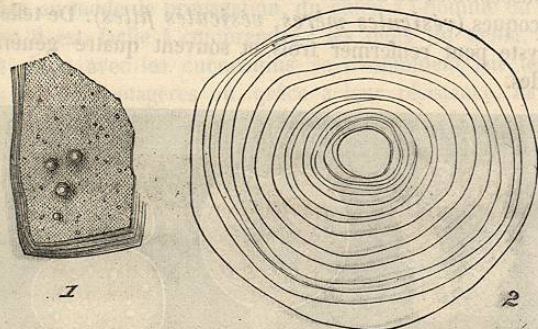


FIG. 51. — Hydatide de l'homme. — 1, fragment de grandeur naturelle; la tranche montre les feuillets dont le tissu se compose; à la surface externe existent des bourgeons hydatiques, à divers degrés de développement (acéphalocyste exogène de Kühn). — 2, un des bourgeons comprimé et grossi 40 fois; il est formé, comme l'hydatide souche, de feuillets stratifiés; la membrane germinale ne s'est point encore développée dans la cavité centrale. Il n'y a pas de trace d'échinocoque. (Davaine.)

interne, *membrane fertile* de Robin, *membrane germinale* (Ranvier), n'est pas moins spéciale; elle présente un aspect granuleux dû à une foule de petites élevures, d'abord sessiles, puis pédiculées et kystiques, se garnissant ultérieurement à leur extrémité libre de quatre ventouses et d'une couronne de crochets, ce qui leur donne l'apparence d'une tête de tænia. Ces petits corps peuvent rester adhérents par leur funicule à la membrane bourgeonnante; mais le plus souvent ils se détachent, deviennent libres dans la cavité et constituent ce qu'on appelle plus spécialement l'*échinocoque*. Vu à l'œil nu, l'échinocoque présente à peine le volume d'un petit grain de semoule; au microscope, on distingue une tête et une vésicule

(1) Le kyste hydatique est entouré d'une troisième membrane fibreuse, épaisse, formée par prolifération du tissu connectif interstitiel avec lequel elle se continue directement; cette membrane ne lui appartient donc point en propre.

caudale séparées par une partie rétrécie ou col (fig. 52) ; le plus souvent la tête est repliée dans l'intérieur de la vésicule (1). Elle représente exactement la tête du tœnia correspondant et porte en général de 28 à 52 crochets (Küchenmeister). Le corps de l'échinocoque est incrusté de sels calcaires.

La vésicule hydatide peut renfermer elle-même des vésicules plus petites, susceptibles de donner naissance encore à une seconde série d'échinocoques (*vésicules mères, vésicules filles*). De telle sorte qu'un kyste peut renfermer trois et souvent quatre générations d'hydatides.




FIG. 52. — Échinocoque de l'homme. — 1, groupes d'échinocoques encore adhérents à la membrane germinale par un funicule, grossi 40 fois. — 2, échinocoque grossi 107 fois; la tête est invaginée à l'intérieur de la vésicule caudale; il existe un funicule. — 3, le même, comprimé; la tête rétractée, les ventouses, les crochets et les corpuscules calcaires sont apparents à l'intérieur. — 4, échinocoque grossi 107 fois; la tête est sortie de la vésicule caudale. — 5, couronne de crochets grossie 300 fois. (Davaine. Entozoaires.)

Dans certains cas la vésicule mère ne possède pas de membrane fertile et par suite ne produit pas d'échinocoques : c'est l'*acéphalocyste* de Laennec. L'*acéphalocyste* est cependant susceptible de produire dans sa cavité des hydatides filles *qui sont fertiles*. Il y a là, au point de vue du développement, une certaine obscurité qui demanderait de nouvelles recherches expérimentales.

(1) Rokitsansky a assigné à l'échinocoque les dimensions suivantes : le diamètre longitudinal varie de 1/9 à 1/3 de millimètre, et le transversal de 1/12 à 1/4.

Dans quelques cas rares enfin c'est une autre espèce de ver que renferme la vésicule : le *Cysticercus cellulosa*, qui est au *Tœnia solium* ce que l'échinocoque est au *Tœnia echinococcus*. Les cysticercos sont fréquents dans l'espèce bovine et constituent ce qu'on appelle la ladrerie du porc; mais ce sont là des faits peu communs chez l'homme et dont nous ne pouvons ici nous occuper spécialement.

Quant au mode de propagation, du chien à l'homme ou aux herbivores, il est facile à comprendre : les œufs du tœnia, expulsés par le chien avec les cucurbitins, se disséminent sur les herbes ou les plantes potagères où, grâce à leur résistance, ils peuvent attendre fort longtemps leur absorption. Cette origine est des plus nettes chez les Islandais, par exemple, qui vivent continuellement avec plusieurs chiens dans leurs huttes : un Islandais sur quarante (Finsen), et même sur sept (Thorstensen), est porteur de kystes hydatiques.

ANATOMIE PATHOLOGIQUE. — Les kystes hydatiques siègent dans toutes les parties du foie, aussi bien dans le lobe droit que dans le lobe gauche, à la face inférieure qu'à la surface convexe. Il y a cependant une prédominance marquée pour le lobe droit et la face convexe. Il n'est pas rare de trouver plusieurs kystes du foie chez le même individu, mais guère plus de quatre ou cinq; Murchison cependant en a rencontré plusieurs centaines dans le même foie. Les déformations auxquelles les kystes hydatiques donnent lieu sont variables suivant le volume et la situation de ceux-ci. Si le kyste est peu volumineux, on observe une voussure légère au creux épigastrique ou dans l'hypochondre droit; quand la poche hydatide est considérable, le foie remplit la partie supérieure de l'abdomen, refoule et comprime les viscères thoraciques (dans un cas de Frerichs le kyste remontait jusqu'à la deuxième côte), ou descend jusque dans la fosse iliaque. Les kystes de la face inférieure sont souvent pédiculés.

La présence de l'hydatide au milieu du parenchyme hépatique détermine un certain degré d'irritation aboutissant à la formation d'une coque fibreuse, très résistante, vasculaire, se continuant sans ligne de démarcation bien tranchée avec le tissu hépatique environnant. Si le kyste est très volumineux, les cellules hépatiques sont comprimées, déformées, atrophiées, et disparaissent parfois complètement.

Il peut même arriver que, sous l'influence de cette irritation de

voisinage, il se fasse un véritable travail inflammatoire qui aboutisse à la suppuration (abcès péri-kystiques de Budd).

Les éléments canaliculés (vaisseaux sanguins, vaisseaux biliaires) sont exceptionnellement comprimés; ils peuvent pourtant être oblitérés (Cadet de Gassicourt); plus souvent ils sont perforés, d'où la possibilité de la présence de la bile ou du sang dans le liquide kystique.

Le contenu du kyste varie suivant que les vésicules filles qu'il contient sont vivantes ou mortes. Dans le premier cas, les vésicules filles et les échinocoques nagent dans un liquide très clair et transparent, parfois opalin, neutre ou légèrement alcalin, de densité faible variant de 1009 à 1015. Ce liquide, composé d'eau en grande partie (98 %), est caractérisé par sa richesse en chlorure de sodium et par l'absence absolue d'albumine, ce que Gubler explique par ce fait, que les hydatides absorbent les matières albuminoïdes pour leur développement. On y a quelquefois constaté la présence du sucre (Cl. Bernard).

Dès que l'hydatide est morte, soit par suite d'une irritation traumatique, soit par pénétration dans la poche kystique de bile ou de sang, le liquide devient albumineux et perd sa limpidité. Il se produit concurremment une résorption des liquides et une accumulation de matériaux solides, débris d'échinocoques et d'hydatides, crochets, etc., qui deviennent demi-solides et puriformes ou finissent par acquérir une consistance caséuse et semblable à du mastic. Lorsqu'il renferme de la bile, ce qui est assez fréquent, le contenu du kyste s'infiltré de petits grains d'héματοïdine, qui ont été signalés depuis longtemps (Virchow, Robin, Charcot, Davaine, etc.), mais que l'on avait à tort attribués à des hémorrhagies intrakystiques : cette héματοïdine dérive directement de la bile (Valentiner, Habran).

La paroi des kystes se modifie également : au début de cette sorte de régression, elle se plisse et devient moins friable; peu à peu son épaisseur augmente, et finalement elle s'infiltré de sels calcaires (Cruveilhier, Frerichs, Landouzy, Lépine, etc.). Elle peut même subir la transformation osseuse (Cornil).

DESCRIPTION. — Il n'est pas rare de trouver dans les autopsies des kystes hydatiques à tous les degrés de développement, qui pendant la vie n'ont donné lieu à aucun symptôme appréciable (13 fois sur 17 observations recueillies à Berlin, Heller). Généralement ces kystes hydatiques n'atteignent pas le volume du poing; lorsqu'ils

dépassent ces dimensions, ils amènent des troubles fonctionnels qui ne peuvent rester inaperçus. Les premiers symptômes n'ont cependant rien de caractéristique : ce sont des douleurs vagues, une sensation de gêne et de pesanteur persistante dans l'hypochondre droit, parfois des irradiations douloureuses vers l'épaule, des troubles dyspeptiques. Les épistaxis sont assez fréquentes à cette période de début (Monneret, Davaine).

Lorsque ces signes fonctionnels existent depuis quelque temps, le foie présente presque toujours une certaine augmentation de volume; on trouve même souvent une *voussure* très nettement limitée à un point de la surface hépatique. Plus tard, le foie devient très volumineux, il dépasse les fausses côtes et s'étend dans la cavité abdominale : il est alors facile de sentir le kyste hydatique sous forme d'une tumeur lisse, arrondie, rénitente. La fluctuation existe quelquefois, mais ce n'est pas un phénomène constant. La percussio, pratiquée en même temps que la palpation, permet de constater, dans des cas très rares à la vérité, un frémissement particulier, *frémissement hydatique*, qui est absolument pathognomonique (Frerichs). On a attribué le frémissement à la vibration des membranes et à la collision des hydatides filles (Briançon, Cruveilhier); Jobert l'aurait constaté cependant dans des cas où la poche était uniloculaire et ne renfermait pas d'hydatides libres. D'après Davaine, il faut, pour que le frémissement se produise, que le liquide soit très fluide, et à une tension moyenne, que la paroi de la poche soit souple et élastique, que sa cavité soit volumineuse, toutes conditions qui se trouvent assez rarement réunies pour expliquer le peu de fréquence de ce phénomène.

L'ictère et l'ascite s'observent assez rarement dans les kystes hydatiques du foie, à moins que ceux-ci, siégeant à la face inférieure du foie, ne compriment les gros vaisseaux portes et les grandes voies biliaires. Il faut signaler également la possibilité de palpitations cardiaques par déplacement du cœur, la dyspnée par refoulement du poumon droit, la toux hépatique, la compression de la veine cave, et l'œdème consécutif des membres inférieurs, etc., enfin l'obstruction intestinale (Havage).

Sauf de rares exceptions, les hydatides ne donnent lieu à aucune douleur, s'il n'y a pas de périhépatite concomitante. Il n'existe pas non plus de réaction générale; le kyste évolue sans fièvre, du moins tant qu'il n'est pas purulent. Malgré cela, les forces du malade finissent par diminuer, l'amaigrissement devient considérable et l'éma-

ciation du tronc et des membres fait un contraste frappant avec le volume souvent énorme de l'abdomen; c'est une véritable cachexie.

Les kystes hydatiques du foie peuvent se rompre dans les cavités voisines. Dans un relevé de 166 cas, C. Davaine est arrivé aux résultats suivants :

Echinocoques ayant pénétré dans le thorax.....	4
— ouverts dans la plèvre.....	9
— ouverts à la base du poumon ou dans les bronches.....	21
— communiquant avec les voies biliaires..	8
— ouverts dans la cavité abdominale.....	8
— ouverts dans l'estomac ou l'intestin....	22
— dans d'autres conditions.....	94

La rupture du kyste dans les voies aériennes est aussi fréquente, d'après cette statistique, que l'ouverture dans le tube digestif. Si le liquide du kyste pénètre dans la plèvre avant la formation d'adhérences, le malade éprouve brusquement une douleur déchirante dans le côté, une anxiété extrême, et il se développe une pleurésie presque fatalement mortelle. Si, au contraire, les adhérences ont eu le temps de s'organiser pendant la transformation purulente du contenu kystique, il survient une toux sèche et quinteuse et, au milieu d'un accès, le malade rejette par vomique une grande quantité de pus. Cette vomique se distingue de toutes les autres par la présence de crochets et de débris de membranes d'hydatides au milieu des crachats : le liquide expectoré renferme parfois de la bile, ce qui est toujours d'un fâcheux augure (Rendu), parfois aussi des débris gangréneux. Le rejet de la membrane hydatique doit, au contraire, être considéré comme favorable. Quelques malades continuent à rendre, pendant des semaines, des crachats fortement colorés en vert par la bile; il existe chez eux une véritable fistule biliaire communiquant avec les bronches.

La rupture des kystes dans la cavité péritonéale est plus rare : elle s'observe soit spontanément, soit à la suite d'un traumatisme. Si le liquide est purulent, il se déclare une péritonite suraiguë à terminaison toujours funeste. La mort peut même survenir en quelques minutes (Frerichs). Si le liquide épanché n'est pas purulent, la péritonite n'est pas fatalement mortelle; il peut même se faire que la rupture ne détermine pas de réaction (un fait de Potain). Il est très fréquent de voir survenir alors une éruption d'urticaire, phénomène qui a souvent été observé après les ponctions

aspiratrices du foie (Dieulafoy, Bussard, Archambault, A. Laveran, Potain, etc.); l'urticaire qui suit ces ponctions doit vraisemblablement être attribué à la pénétration du liquide dans le péritoine (Feytaud, A. Laveran), opinion émise pour la première fois par Finsen, et à la résorption du chlorure de sodium qu'il renferme. Cette notion est intéressante, surtout si on la rapproche de ce fait déjà noté par Brouardel, que l'urticaire en général s'accompagne d'une élimination considérable des chlorures par les urines : 20 à 25 grammes en vingt-quatre heures.

La rupture dans les voies digestives est assez favorable, car elle a donné 27 cas de guérison sur 32, d'après la statistique de Letourneur. Elle a lieu généralement à la suite d'un traumatisme et est précédée de symptômes de péritonite adhésive. Au moment de la rupture, il se produit le plus souvent une douleur excessivement vive, la tumeur s'affaisse et une selle abondante expulsee au dehors le contenu du kyste déversé dans l'intestin. Il n'est pas rare de voir survenir en même temps des vomissements.

La rupture dans les voies biliaires est dangereuse à cause de l'obstruction presque fatale de ces conduits. Dans quelques cas l'irruption des hydatides dans le canal cholédoque a donné naissance aux symptômes de la colique hépatique (Charcot, Landouzy); d'autres fois ce sont les accidents de l'ictère grave qui se sont développés (Josias).

Quant à l'élimination des hydatides par la paroi abdominale, elle est rarement spontanée, mais semble assez favorable.

DURÉE. PRONOSTIC. — La durée des échinocoques du foie est assez difficile à préciser, le moment précis du début ne pouvant être apprécié. D'après les recherches de Barrier, portant sur 24 cas, dans 3 cette durée fut au moins de deux ans, dans 8 de deux à quatre ans, dans 4 de quatre à six ans, et dans les autres la maladie se prolongea quinze, vingt et même trente ans.

Le pronostic n'est pas absolument défavorable, nombre de tumeurs évoluant sans donner de signes et guérissant spontanément. La possibilité de la transformation purulente (1) commande cependant des réserves; dans ce cas le pronostic dépend surtout de

(1) La suppuration des kystes hydatiques du foie peut être déterminée par l'évolution d'une pleurésie aiguë, quel qu'en soit le siège. M. Verneuil a cité plusieurs observations analogues au congrès de Clermont (1876) qui se sont terminées heureusement.

la manière dont se fait la rupture. Le traitement tel qu'il est pratiqué aujourd'hui contribue à diminuer la gravité de la maladie.

DIAGNOSTIC. — La lenteur de l'évolution des kystes hydatiques, le peu de symptômes réactionnels auxquels ils donnent lieu, font comprendre les difficultés du diagnostic au début. Lorsque la maladie est bien constituée, surtout quand on se trouve en présence d'une tumeur liquide de l'abdomen faisant corps avec le foie, et qui n'est accompagnée ni de fièvre, ni d'ictère, ni de dépression considérable des forces, le diagnostic peut être porté presque à coup sûr. Toutefois, par son siège, par sa forme, la tumeur peut prêter à des erreurs d'interprétation qu'il est bon de signaler.

Quand le kyste siège à la face convexe, alors même que le foie paraît abaissé, le diagnostic avec la pleurésie chronique peut présenter quelque embarras. Mais outre que les signes appartenant en propre à la pleurésie font défaut, que la matité pleurale est fixe, etc., les côtes déjetées en dehors tendent à la situation horizontale (Gueneau de Mussy). Au contraire, dans la pleurésie à vaste épanchement, ainsi que nous l'avons déjà fait remarquer, les côtes sont abaissées et tendent à une obliquité plus grande.

Si le kyste hydatique vient à suppurer, il est fort difficile de le distinguer de l'abcès du foie idiopathique. Le diagnostic rétrospectif ne pourra se faire que d'après les antécédents.

L'*hydropysie enkystée* de la vésicule peut simuler le kyste pédiculé de la face inférieure du foie, mais dans ce cas la tumeur a été précédée de paroxysmes douloureux (phénomènes de lithiase biliaire) et est accompagnée d'un ictère prononcé.

L'*hydropysie enkystée du péritoine* peut donner lieu aussi à des méprises difficiles à éviter; aussi dans quelque cas que l'on se trouve, il sera toujours prudent de faire une *ponction exploratrice*; la nature du liquide retiré, la présence de crochets d'hydatides, permettra d'affirmer le diagnostic.

Le diagnostic avec les tumeurs solides du foie (syphilome, carcinome, etc.) ne peut donner lieu à des difficultés bien sérieuses. Les antécédents, la marche relativement rapide de la maladie, la cachexie qui l'accompagne, semblent devoir lever tous les doutes. Le kyste multiloculaire se distingue à peine d'une tumeur cancéreuse.

TRAITEMENT. — Le traitement est *médical et chirurgical*.

Le traitement médical a donné jusqu'à présent peu de résultats. On a successivement préconisé sans succès le chlorure de sodium (Laennec), les mercuriaux (Baumès), l'huile de pétrole, l'iodure de

potassium (Hawkins) (1). L'électrolyse aurait donné de bons résultats à Hilton Fagge et à Durham, mais elle a échoué entre les mains de Semmola.

Lorsque le volume des tumeurs exige une intervention immédiate, il faut employer les moyens chirurgicaux qui sont les seuls efficaces. Le premier, le plus simple et le plus inoffensif, est la ponction capillaire simple, qui guérit souvent d'emblée, mais qui souvent aussi ne vide pas bien le kyste, surtout si celui-ci est multiloculaire ou contient beaucoup de vésicules filles. On peut d'ailleurs répéter ces ponctions si le liquide se reproduit avec lenteur et tant qu'il ne devient pas purulent. Dans ce cas, on peut encore continuer les ponctions capillaires lorsque le malade présente des conditions de résistance suffisante (Dieulafoy a fait jusqu'à trois cents ponctions sur le même malade), ou recourir à une méthode plus prompte, l'ouverture rapide de la poche.

L'ouverture du kyste peut se faire de deux façons : au moyen des caustiques, suivant le procédé, plus ou moins modifié, que Récamier employait contre les abcès du foie; soit au moyen d'un gros trocart avec établissement d'une canule à demeure (Jobert). Cette méthode, employée avec précaution, a donné de bons résultats : l'indication principale est, une fois la poche ouverte, de pratiquer avec le plus grand soin des lavages détersifs et antiputrides (iode, Boinet); bile (Voisin); mais ce dernier procédé est dangereux.

Dans le cas où les échinocoques ont fait irruption dans la plèvre, il ne faut pas hésiter à pratiquer l'empyème, qui a donné plusieurs succès à Moutard-Martin et qui, tout récemment encore, a fort bien réussi entre les mains de Gérin-Roze.

Voici la valeur comparative des divers procédés (Desnos). La mortalité a atteint :

Kystes traités par la ponction simple.....	26	pour 100
— par les ponctions capillaires répétées..	15	—
— par les caustiques.....	36	—
— par la ponction et la canule à demeure..	23	—

Dans une communication récente à la Société de médecine de

(1) Dans ses importants travaux sur cette question, Semmola a démontré qu'il existait certains cas où l'on pouvait attendre de bons résultats de l'emploi de l'iodure de potassium, notamment lorsque la ponction exploratrice pouvait faire reconnaître le passage du médicament dans le liquide kystique. En pareil cas, le traitement chirurgical doit être ajourné. Quant à l'électropuncture, tout ce qu'on peut attendre d'elle, c'est la production d'adhérences faciles entre la paroi du kyste et la paroi abdominale.

Lyon, B. Teissier a apporté un certain nombre d'observations démontrant l'avantage d'associer la ponction au traitement par les caustiques. En appliquant une pastille de potasse au niveau du point où a été enfoncé le trocart, on modifie rapidement la nature du liquide et l'on pénètre plus vite dans le foyer.

BREMSER. Traité sur les vers intest. de l'homme, 1821, tr. fr., 1837. — ANDRAL. Anat. path., 1839. — LIVOIS. Rech. sur les échin. de l'homme et des animaux, th. de Paris, 1843. — VON SIEBOLD. Ueber Band- und Blasen-würmer. Leipzig, 1854. — CHARCOT. Mém. Soc. biol., 1854. — CRUVEILHIER. Traité d'anat. path. gén., 1856. — BOINET. Bull. de l'Acad. de méd., 1860. — DAVAINE. Rech. sur le frémissement hydatique (Soc. biol., 1861). — LÉPINE. Soc. anat., 1867. — GUBLER. Des conditions de vitalité des hydatides (Soc. méd. des hôp., 1858). — JOHN FINSEN. Les échinocoques en Irlande, trad. in Archiv. gén. de méd., 1869. — HABRAN. De la bile et de l'hématoidine dans les kystes hydatiques, th. de Paris, 1869. — H. FAGGE et DURHAM. Brit. med. Journ., 1870. — LANDOUZY. Soc. anat., 1870. — MURCHISON. Trans. of the pathol. Soc., 1872. — DIEULAFOY. Traité de l'aspirat. des liq. morb. Paris, 1873. — MOUTARD-MARTIN. Union méd., 1873. — LETOURNEUR. Termin. spont. des kyst. hyd. du foie dans le tube dig., th. de Paris, 1873. — DESNOS. Bull. de thérap., 1875. — BUSSARD. Gaz. hôp., 1875. — FEYTAUD. Th. de Paris, 1875. — A. LAVERAN. Kyste hydatique du foie, guérison après une seule ponction; urticaire (Soc. méd. des hôp., 1875). — SEMMOLA. Trait. des kystes hydat. par l'électrolyse (Paris médical, 1876). — DEGOIX. De la ponction aspiratrice dans les kystes hydat. du foie, th. de Paris, 1877. — DAVAINE. Traité des entozoaires, 2^e édit., 1877. — GALLARD. Clin. méd. de la Pitié, 1877. — GÉRIN-ROZE. Soc. méd. des hôp., 1880. — BOURDEL-JOSIAS. Bull. soc. anat., 1880. — SEMMOLA. Nouv. journal médical, décembre 1880. — B. TEISSIER. Traitement des kystes hyd. du foie (Soc. méd. de Lyon, 1881).

KYSTES HYDATIQUES ALVÉOLAIRES. — Ces formes d'échinocoques auxquelles on donne encore le nom de *tumeurs à échinocoques multiloculaires* sont caractérisées par ce fait, que les hydatides, au lieu de se développer dans une vésicule mère, se disséminent irrégulièrement dans le parenchyme. Les raisons de cette disposition spéciale sont inconnues : s'agit-il là d'un échinocoque voisin de celui du chien, mais se développant différemment, du développement *exogène* d'une vésicule mère primitivement semblable à celle du kyste hydatique ordinaire, ou de la transformation d'un nombre considérable d'embryons de cestoïde ingérés simultanément? Autant d'hypothèses qui attendent encore une confirmation.

C'est une affection assez rare dont Carrière n'a pu réunir que dix-huit observations et qui semble assez nettement limitée à certaines parties de l'Allemagne, à la Bavière et au Wurtemberg; aussi son histoire est-elle presque complètement allemande. Découverts par Buhl, les kystes hydatiques alvéolaires ont été étudiés par Zeller, Virchow, Griesinger, Friedreich, etc. En France on ne trouve guère que l'observation de Féréol, la thèse de Ducellier, la mono-

graphie de Carrière, et la communication plus récente de Graux à la Société anatomique.

Les kystes hydatiques multiloculaires sont composés d'un stroma fibreux dur et résistant, formant des loges plus ou moins allongées, et d'une multitude de petites hydatides remplissant les alvéoles et donnant lieu à des masses gélatineuses et colloïdes. Les alvéoles sont arrondis ou allongés, parfois en forme de fentes ou d'étoiles à branches inégales. L'hydatide présente sa membrane à lames hyalines superposées, renferme un échinocoque complet ou des crochets, ou parfois même ressemble à une vésicule stérile d'acéphalocyste. Sur une coupe d'une de ces tumeurs on trouve à la périphérie une membrane enveloppante très résistante formée aux dépens du foie, une couche moyenne gélatineuse, et enfin une cavité centrale, véritable caverne anfractueuse à parois inégales, traversée par des tractus comme une caverne tuberculeuse, renfermant dans son intérieur un liquide jaunâtre et purulent. Ce liquide, dont la quantité peut s'élever à 400 ou 500 grammes et même plus, renferme des débris d'hydatides, une trame fibreuse, du pigment biliaire, des cristaux de cholestérine et de grosses cellules à plusieurs noyaux qui n'avaient pas peu contribué à faire prendre ces tumeurs pour du cancer.

Le parenchyme hépatique qui avoisine la tumeur est toujours condensé et atrophié dans une certaine mesure; la congestion s'étend même assez loin. La capsule de Glisson est hypertrophiée ainsi que les cloisons fibreuses qu'elle envoie au milieu du tissu du foie. Les lésions les plus graves s'observent sur la veine porte et ses rameaux, qui sont souvent comprimés et obturés. L'oblitération se fait par un mécanisme analogue à celui que nous avons vu se produire dans le cancer (Buhl, Carrière); à la surface interne du vaisseau on voit proéminer des bourgeons charnus qui sont constitués par des tumeurs à échinocoques. Ce fait a été également observé dans la veine cave, l'artère hépatique, les veines sus-hépatiques et les canaux biliaires (Frerichs), les lymphatiques (Virchow).

Les kystes hydatiques alvéolaires peuvent rester longtemps à l'état latent ou, comme les kystes ordinaires, ne se traduire que par des troubles dyspeptiques, avec pesanteur dans l'hypochondre, qui n'offrent rien de caractéristique. Lorsque les lésions ont pris un accroissement plus considérable, on peut constater l'augmentation de volume du foie et s'assurer parfois de la présence d'une tumeur dure présentant des bosselures semblables aux nodosités cancéreuses;