CHAPITRE II

# OPÉRATIONS :

## 1° SUR LES TENDONS, LES MUSCLES, LES APONÉVROSES
## 2° SUR LES SYNOVIALES TENDINEUSES ET LES BOURSES SÉREUSES

I

## MUSCLES, TENDONS, APONÉVROSES

### I. — TÉNOTOMIE, MYOTOMIE ET APONÉVROTOMIE

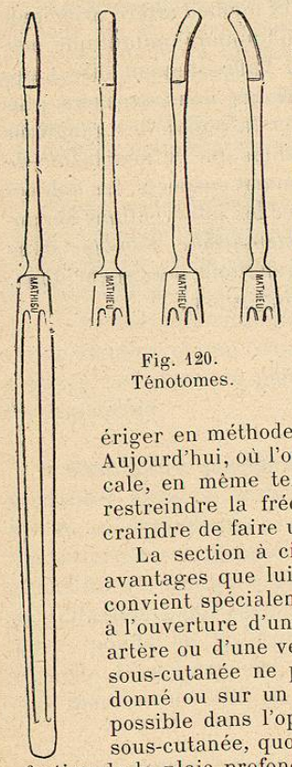

Fig. 120. Ténotomes.

Ces opérations consistent chacune dans la simple section d'un tendon, d'un muscle, d'une aponévrose : section qui se fait soit à *ciel ouvert*, soit *par un trajet sous-cutané*, toujours avec la méthode antiseptique,

Elles ont toutes, en général, un but orthomorphique, c'est-à-dire permettent de restaurer la forme, la direction et les rapports anatomiques d'un organe, d'un membre ou d'un segment de membre (strabisme, torticolis, mains botes, pieds bots, etc.) ; mais elles n'ont leur plein effet que par le complément du redressement manuel, mécanique ou prothétique, et par le maintien assez prolongé de ce redressement.

La section sous-cutanée, dont le principe est bien dû à Delpech (1816), mais que Stromeyer a incontestablement le mérite d'avoir fécondée et su ériger en méthode, a régné seule jusqu'à ces vingt dernières années. Aujourd'hui, où l'on connaît mieux les causes de l'infection chirurgicale, en même temps que les moyens de l'éviter, ou du moins d'en restreindre la fréquence dans une très large mesure, on a moins à craindre de faire une plaie exposée.

La section à ciel ouvert a reparu, grâce à Lister, avec tous les avantages que lui donnent sa précision et sa sécurité absolues : elle convient spécialement dans les cas où la section sous-cutanée expose à l'ouverture d'une séreuse importante, à la blessure d'un nerf, d'une artère ou d'une veine. Elle convient aussi dans les cas où la section sous-cutanée ne peut porter facilement et sûrement sur un tendon donné ou sur un tel tendon plutôt que sur tel autre. Elle est seule possible dans l'opération du strabisme (voy. *Op. spéciales*). La section sous-cutanée, quoique fondée sur un principe inexact (prévenir l'infection de la plaie profonde par l'entrée de l'air), n'en reste pas moins comme



méthode usuelle, à cause de la simplicité de son manuel opératoire, et surtout parce qu'elle laisse des traces de cicatrice insignifiantes.

L'appareil instrumental comprend une série de bistouris à lame courte, étroite, fixe ou mobile sur manche ; on les nomme *ténotomes* (fig. 120) : ils sont pointus ou mousses, droits, convexes ou concaves.

### § 1. — Manuel opératoire en général

A. ***Section sous-cutanée***. (*Procédé de J. Guérin*). — A la distance de 1 centimètre et demi ou 2 centimètres, sur un côté de l'organe à diviser, faire avec le pouce et l'index gauches un petit pli de la peau parallèle à ce côté, quand cela est possible.

Au niveau de la ligne projetée de diérèse tendineuse, musculaire ou aponévrotique, à la base du pli cutané, engager à plat le ténotome pointu et conduire la pointe près de l'organe à diviser.

Retirer l'instrument sans lâcher le pli de la peau ; introduire encore à plat un ténotome mousse dans le trajet créé ; le faire arriver par de petits mouvements verticaux de va-et-vient et par une pression continue, transversalement devant l'organe à diviser, toujours sous la peau ; lâcher le pli cutané et ne cesser la pénétration du ténotome que lorsque son extrémité a dépassé de quelques millimètres l'autre côté de l'organe à diviser, côté délimité avec l'index gauche devenu libre.

Retourner sur place la lame du ténotome et présenter son tranchant à l'organe. Le tranchant est du côté opposé à un petit point noir ou autre indice que porte le dos du manche.

Pendant qu'un aide étend l'organe au maximum, le diviser, de la surface vers la profondeur, par des mouvements de scie. On perçoit alors d'ordinaire une série de craquements qui révèlent la section progressive des tissus, s'il s'agit d'un tendon ou d'une lame fibreuse ; la section est, au contraire, muette, s'il s'agit d'un muscle (partie charnue). Continuer les mouvements de scie jusqu'à ce qu'on ait la sensation finale de résistance vaincue ou de *corde coupée*.

Retirer le ténotome à demi pour s'assurer par le toucher, à travers la peau, si la section est complète. Si elle l'est, retirer tout à fait l'instrument, toujours à plat. Si elle ne l'est point, diviser encore les brides ou restes de gaine tendineuse ; puis, retirer l'instrument, pendant qu'on exprime la petite plaie avec l'index gauche.

La section faite de la profondeur vers la surface (V. Duval) est préférée par quelques chirurgiens. Mais, à notre avis du moins, le passage de la lame derrière l'organe exige beaucoup de précaution et n'offre pas toujours la sécurité voulue.

B. ***Section à ciel ouvert***. — Après avoir déterminé le lieu de la section tendineuse, musculaire ou aponévrotique, les téguments étant convenablement tendus entre le pouce et l'index gauches, faire avec le bistouri une

incision cutanée transversale ou longitudinale par rapport au grand axe de l'organe à diviser, et qui mette à nu toute la largeur de cet organe, et parfois aussi les organes voisins (faisceaux de tendons), ce qui permet de diriger à bon escient l'action chirurgicale.

Diviser entre deux ligatures perdues les veines qui se rencontrent, ou simplement forcipresser celles qui se trouvent ouvertes.

Diviser le tissu cellulaire sous-cutané seulement, si c'est une aponévrose qui est le but opératoire; on ouvre l'aponévrose générale, puis l'aponévrose propre ou la gaine tendineuse, si c'est un muscle ou un tendon qu'on se propose de sectionner.

Diviser enfin, soit à petits coups de bistouri, d'avant en arrière, soit sur la sonde, l'aponévrose ou le muscle qu'on a en vue. S'il s'agit d'un tendon, après avoir reconnu son identité, le soulever sur la sonde ou le crochet mousse, et le diviser soit d'arrière en avant avec le bistouri, soit d'avant en arrière, encore avec le bistouri ou d'un coup de ciseaux, suivant que l'un ou l'autre de ces modes ou sens de section paraît plus propre à éviter les lésions de voisinage et à rendre l'exécution plus facile.

## § 2. — Opérations en particulier

I. Masséter. — **1° Massétérotomie sous-cutanée.** — Indiquée dans la constriction permanente des mâchoires, lorsqu'elle est due uniquement, ce qui est très rare, à la myosite interstitielle et, par suite, à la rétraction d'un masséter, exceptionnellement des deux masséters.

Après avoir fait un pli de la peau parallèlement au bord postérieur de la branche montante de la mâchoire, enfoncer le ténotome pointu droit à la base de ce pli, à 1 centimètre et demi au-dessus de l'angle de la mâchoire, et le pousser jusqu'à la surface externe du masséter.

Le remplacer par un ténotome mousse, faire avancer ce dernier à plat, horizontalement, jusqu'au bord antérieur du masséter, tourner son tranchant vers le muscle et le diviser jusqu'à l'os.

La massétérotomie sous-cutanée est plus sûre, plus facile et plus régulière que la massétérotomie intrabuccale.

Celle-ci, cependant, doit être pratiquée de préférence lorsque la face profonde du muscle est doublée de bandes ou masses cicatricielles qui sont plus ou moins appréciables du côté de la bouche. On sait que Dieulafoy (de Toulouse), puis Buck, Matter, Schmidt, Fergusson, Carnochan, Rizzoli, J. Guérin, etc., y ont eu successivement recours. En tout cas, que le muscle soit divisé par l'extérieur ou par l'intérieur, il est nécessaire de maintenir et même d'amplifier régulièrement le résultat immédiat avec les divers moyens de la dilatation mécanique.

**2° Désinsertion du masséter** (Le Dentu)[1]. — Faire une incision le long du bord de la mâchoire inférieure depuis l'angle jusqu'au bord antérieur du

[1] Le Dentu, *Bull. et Mém. Soc. chir.*, 1891, p. 64.



masséter, sans couper ni l'artère ni la veine faciales. Détacher le muscle aussi haut que possible au moyen d'une rugine droite.

Dans un deuxième temps, s'il y a des adhérences de la muqueuse buccale avec le bord antérieur de la branche montante, les détacher à leur tour en contournant de très près le rebord osseux afin de libérer entièrement la muqueuse.

Ecarter les mâchoires en prenant appui d'abord sur les incisives, puis sur les molaires et maintenir l'écartement pendant plusieurs jours avec un bâillon unilatéral de Mathieu, afin de permettre au masséter de contracter de nouvelles adhérences avec le maxillaire inférieur dans un point correspondant au milieu de la face externe de sa branche montante.

Enfin, compléter l'opération en désinsérant le ptérygoïdien interne jusqu'à 2 centimètres environ de l'angle de la mâchoire.

Ce procédé a donné à Le Dentu un bon résultat.

II. Sterno-cléido-mastoidien. — **1° Ténotomie sous-cutanée du faisceau sternal.** — Indiquée dans le torticolis où la déviation tient spécialement à la rétraction de ce faisceau.

Le malade étant endormi, un coussin placé sous les épaules, pendant qu'un aide exagère la saillie du faisceau sternal, en renversant la tête de la main gauche, — ponctionner la peau avec un ténotome pointu, à 1 centimètre et demi au-dessus de l'extrémité interne de la clavicule, sur le côté externe du tendon (fig. 121, *a*).

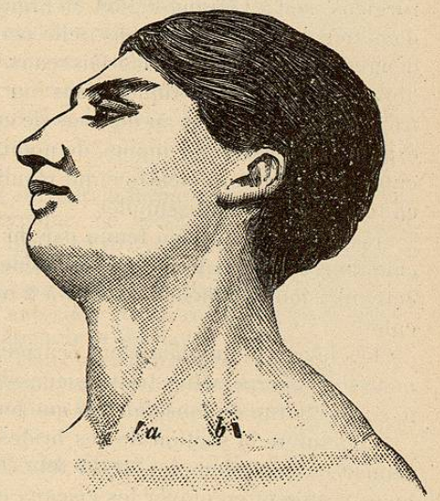


Fig. 121. — Ténotomie sous-cutanée du sterno-cléido-mastoïdien.

*a*, de son faisceau sternal. — *b*, de son faisceau claviculaire.

Remplacer le ténotome pointu par un ténotome droit mousse, et engager ce dernier à plat devant le tendon, puis le retourner et couper le tendon à petits traits, de la surface vers la profondeur.

Après le petit pansement au collodion iodoformé, on achève le redressement par les mouvements forcés de la tête et l'on met provisoirement une minerve plâtrée ou un bandage extensif latéral; plus tard, et pendant longtemps, on fait porter un appareil à contention.

La lésion de la veine jugulaire antérieure, qui se réfléchit ordinairement à 1 centimètre de la fourchette sternale derrière le faisceau sternal, n'a aucune suite fâcheuse, lorsqu'on suit les règles de la méthode antiseptique. L'artère carotide primitive et la veine jugulaire interne ne sont nullement à craindre,

étant situées profondément et protégées par les muscles cléido-hyoïdien et sterno-thyroïdien.

**2° Ténotomie sous-cutanée du faisceau claviculaire.** — Indiquée dans le torticolis où la déviation tient spécialement à la rétraction de ce faisceau.

Le sujet étant disposé comme dans le procédé précédent, seulement la tête fortement inclinée par l'aide du côté gauche, faire l'ouverture de la peau immédiatement au-dessus de la clavicule, sur le bord postérieur du faisceau claviculaire. Puis, diviser ce faisceau de dehors en dedans avec le ténotome mousse.

La section isolée du faisceau sternal est plus commune que celle du faisceau claviculaire.

**3° Myotomie à ciel ouvert du sterno-cléido-mastoïdien.** — Indiquée spécialement dans le torticolis invétéré de l'adolescent ou de l'adulte, dans le torticolis récidivé après ténotomie simple ou double. Volkmann, Lorenz, Hoffa, Lannelongue, Phocas, Vincent, Kirmisson, et beaucoup d'autres chirurgiens, soit à l'étranger, soit en France, la pratiquent même de préférence dans tous les cas de torticolis ; elle permet de diviser avec précision et sans danger, non seulement les faisceaux musculaires, mais encore les brides fibreuses et aponévrotiques, plus ou moins épaisses et profondes, qu'on trouve habituellement au-dessous de ces faisceaux, et dont l'intégrité nous explique, en partie du moins, de nombreux insuccès de la ténotomie sous-cutanée. Quant à la cicatrice qui résulte de l'opération, elle est négligeable, en tout cas facile à dissimuler.

Le muscle étant bien tendu par un aide, faire une incision cutanée verticale, longue de 2 à 2 centimètres et demi sur le bord postérieur du muscle ; cette incision commence ou finit à 2 ou 3 centimètres au-dessus de la clavicule.

Les lèvres de la plaie étant écartées, avec un ténotome ou bistouri droit mousse couper à petits traits successifs, en travers, de dehors en dedans, le corps charnu du muscle ainsi que les brides fibreuses sous-jacentes.

Poursuivre la section de ces brides jusqu'à ce qu'on obtienne le redressement facile et complet de la tête. Pour diviser les brides, divers chirurgiens préfèrent employer les ciseaux et les pinces.

Réunir complètement la peau, sans drainage, par quelques crins de Florence, pansement sec, etc. Bandage à traction opposée de Lorenz.

III. Sterno-cléido-mastoidien et muscles cervicaux. — **Myotomies multiples ou opération de Kocher**[1]. — Ce chirurgien, ayant reconnu l'inefficacité habituelle des opérations qui ont été faites sur le nerf spinal pour guérir le torticolis spasmodique ou tic rotatoire, a eu recours au procédé suivant, procédé qui, sur 12 cas, lui a donné 7 guérisons et 3 améliorations.

[1] De Quervain, *Sem. méd.*, 14 oct. 1896.



1° **Section du sterno-cléido-mastoïdien.** — Pendant que la tête du malade est tournée du côté opposé à l'opérateur, mener une incision cutanée de 5 à 6 centimètres de longueur, en commençant sur le rebord antérieur du muscle sterno-mastoïdien, au niveau de l'angle de la mâchoire inférieure et en remontant légèrement en arrière, de manière que l'incision se trouve à 3 ou 4 centimètres au-dessous de l'apophyse mastoïde et qu'elle suive les plis naturels de la peau. Puis, diviser le muscle peaucier, en ménageant, si possible, la veine jugulaire externe et les nerfs cutanés de cette région, et inciser l'aponévrose superficielle du sterno-mastoïdien sur le bord antérieur du muscle. Introduire alors une sonde cannelée sous le muscle, qu'on divise couche par couche. Après hémostase, fermer la plaie par un surjet. Quelquefois Kocher a réséqué 2 à 3 centimètres du muscle au lieu de s'en tenir à la simple section.

2° **Section des muscles cervicaux.** — La tête étant encore tournée du côté opposé à l'opérateur, faire une incision transversale qui aille du sommet de l'apophyse mastoïde jusqu'au milieu de la nuque. Diviser l'aponévrose superficielle, la portion occipitale du trapèze, puis le splénius, le grand et le petit complexus, en ménageant le grand nerf occipital qui traverse à ce niveau le grand complexus et le trapèze. Enfin, dans l'espace qui existe entre l'atlas et l'axis, diviser l'oblique inférieur, facilement reconnaissable à sa direction très oblique, presque parallèle à la plaie. Hémostase et fermeture de la plaie.

Ces deux opérations sont combinées suivant la forme particulière du torticolis spasmodique. S'il s'agit d'un tic typique, on sectionne le sterno-mastoïdien dans une séance, et quinze jours après on divise les muscles cervicaux de l'autre côté. Si l'inclinaison latérale de la tête prédomine, on fait les deux opérations sur le même côté, dans la même séance, en prolongeant l'incision transversale de la nuque jusqu'au bord antérieur du sterno-cléido-mastoïdien. S'il s'agit, enfin, du *retrocollis spasm* (rotation de la tête avec forte extension en arrière), on sectionne les muscles cervicaux des deux côtés en menant une incision transversale du sommet d'une apophyse mastoïde au sommet de l'autre. Même après cette section bilatérale, le maintien de la tête continue à être parfait.

IV. Biceps brachial. — **Ténotomie à ciel ouvert.** — Indiquée dans certaines rétractions du biceps.

Pendant qu'un aide étend fortement le bras, reconnaître par le toucher le bord externe du tendon du muscle et la tête du radius.

Faire une incision cutanée de 5 centimètres, qui commence à la hauteur de la tête du radius et se prolonge sur l'avant-bras entre le biceps et le long supinateur.

Récliner la veine médiane céphalique, puis diviser sur la sonde le tissu cellulaire sous-cutané et l'aponévrose antibrachiale.

Mettre à nu le tendon bicipital et le diviser à petits coups, de dehors en dedans, à 1 centimètre au-dessus de son insertion.

V. Triceps brachial. — **Ténotomie sous-cutanée de l'olécrâne.** — Indiquée dans la fausse ankylose rectiligne du coude due à la rétraction du triceps, dans certaines fractures de l'olécrâne et dans quelques luxations irréductibles ou incoercibles du coude.

Le membre étant en extension forcée, faire un pli cutané vertical sur le bord postéro-externe du bras, de telle sorte que le milieu du pli corresponde à 1 centimètre et demi au-dessus de l'olécrâne.

Engager le ténotome pointu, le remplacer par le ténotome mousse, et diviser l'épais tendon du triceps, d'arrière en avant, dans toute la largeur de l'olécrâne.

VI. Fléchisseurs communs des doigts. — **Ténotomie unique ou multiple à ciel ouvert au-dessus du poignet.** — Indiquée dans la flexion permanente des doigts à la suite d'une synovite palmaire suppurée ou de quelque autre affection qui intéresse les muscles ou leurs annexes.

Sur le milieu de la face antérieure de l'avant-bras, la main étant en extension, faire une incision cutanée longitudinale de 5 centimètres qui s'arrête à 1 centimètre au-dessus de la ligne inférieure du poignet.

Diviser sur la sonde le tissu conjonctif sous-cutané et l'aponévrose antibrachiale.

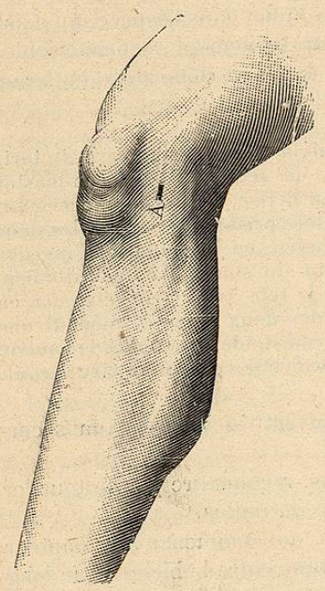

Fig. 122. — Ténotomie sous-cutanée du biceps fémoral.

Pendant qu'un aide écarte en dehors le tendon du petit palmaire, reconnaître les tendons du fléchisseur superficiel, en diviser un ou plusieurs, ou tous, suivant les cas, sur un crochet mousse, d'après les règles indiquées.

Reconnaître ensuite les tendons du fléchisseur profond ; en ménageant le nerf médian placé entre eux et le fléchisseur propre du pouce, les diviser, mais en faisant la section tendineuse au niveau de la partie moyenne de l'incision cutanée. Plus bas, on risquerait d'ouvrir le cul-de-sac supérieur des gaines synoviales carpo-phalangiennes, surtout celui de la gaine interne. A la vérité, cet accident n'a aucune importance avec l'asepsie.

VII. Biceps fémoral. — **Ténotomie sous-cutanée au-dessus de la tête du péroné.** — Indiquée comme celle du droit interne, du demi-tendineux et quelquefois aussi du demi-membraneux, lorsqu'on veut redresser certains genoux affectés d'ostéo-arthrite tuberculeuse, rhumatismale ou syphilitique.

Le membre étant attiré hors de la table, puis placé en rotation interne et



en extension incomplète, faire au-devant de la face externe du tendon bicipital un pli cutané vertical, dont le milieu soit presque au niveau du bord inférieur de la rotule (fig. 122).

Engager le ténotome pointu au milieu du pli ; le remplacer par le ténotome mousse, et diviser le tendon de dehors en dedans, par petits mouvements de scie, et s'arrêter dès que l'on a la sensation de résistance vaincue, pour ne pas léser le nerf sciatique poplité externe qui longe, comme on sait, la face interne du tendon.

VIII. Muscles de la patte d'oie. — **Ténotomie sous-cutanée contre la tubérosité interne du tibia.** — Le membre étant attiré hors de la table, puis placé en rotation externe et en extension complète, faire au bord interne et postérieur de la tubérosité interne du tibia un pli vertical de la peau.

Engager le ténotome pointu à la base du milieu du pli ; le remplacer par le ténotome mousse ; faire passer son extrémité sous la peau jusqu'au côté externe de la corde tendineuse du demi-membraneux, qui est la plus externe, et diviser d'arrière en avant, de dehors en dedans, le demi-membraneux, le demi-tendineux, enfin le couturier, qui est immédiatement en avant du précédent contre l'os.

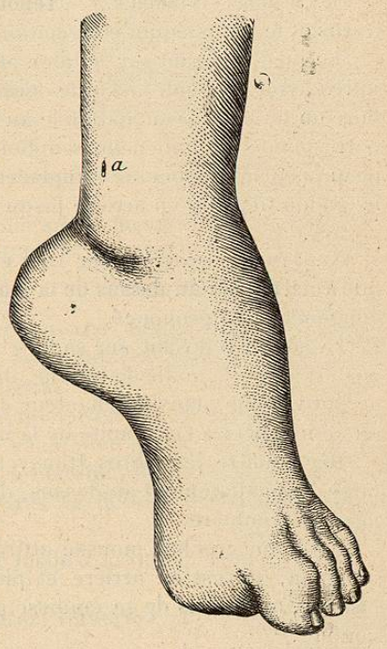


Fig. 123. — Achillotomie dans le pied bot équin congénital.
*a*, lieu de la ponction.

IX. Tendon d'Achille. — **Ténotomie sous-cutanée.** — Indiquée ordinairement dans le pied bot équin et l'équin varus congénitaux, quelquefois dans l'équin varus paralytique, dans l'amputation de Pirogoff, après l'amputation de Chopart, dans certaines fractures irréductibles de la jambe, etc.

Le sujet étant couché sur le dos et endormi, les pieds attirés hors de la table, la jambe malade reposant sur sa face externe, déterminer le point au niveau duquel doit se faire la section du tendon ; ce point correspond à la moitié de la hauteur de la malléole externe (A. Dubreuil).

Le pied malade, étant maintenu par un aide en abduction, en rotation externe et en flexion forcée, ponctionner la peau sur le bord externe du tendon à la hauteur voulue, avec la pointe d'un ténotome mousse (fig. 123).

Introduire à sa place un ténotome concave, le faire passer à plat derrière

le tendon, d'un bord à l'autre, pendant une légère pause de relâchement du pied, et le retourner tranchant en avant.

Pendant que l'aide fléchit de nouveau fortement le pied et qu'on arrête avec la pulpe de l'index gauche l'extrémité du ténotome, diviser le tendon par mouvements de va-et-vient. A un moment donné, quand la section devient complète, on éprouve ladite sensation de corde coupée avec un bruit caractéristique, et entre les bouts du tendon s'accentue aussitôt une dépression cutanée plus ou moins profonde qui est due à la pression atmosphérique. Le pied se fléchit à angle droit, s'il n'existe pas d'autres obstacles au redressement. Pansement et bottine plâtrée.

Quand on reste maître de l'instrument et qu'on procède avec la lenteur voulue, la lésion d'aucun organe sous-tendineux n'est à craindre, pas plus celle des vaisseaux et nerfs tibiaux postérieurs que celle de l'artère péronière postérieure même dans les cas de varus équin ou de valgus équin. La veine saphène externe est également hors de toute atteinte.

X. Jambier antérieur. — **Ténotomie sous-cutanée**. — Indiquée dans le varus et le varus équin congénitaux.

Le pied reposant sur le talon et la plante tournée en dehors et en haut, après avoir reconnu la corde formée par le tendon du jambier antérieur, faire un pli de la peau, parallèle au bord externe du tendon, et dont le milieu corresponde au milieu du scaphoïde. Engager le ténotome pointu sous la peau jusqu'au tendon ; le remplacer par le ténotome mousse droit et diviser le tendon, d'avant en arrière jusqu'à l'os.

XI. Jambier postérieur et long fléchisseur commun des orteils. — **Ténotomie à ciel ouvert au-dessus de la malléole interne**. — Indiquée dans le varus congénital très prononcé.

La jambe reposant sur sa face externe, après avoir déterminé le bord postérieur de la malléole interne, diviser la peau et le tissu sous-cutané sur ce bord même, dans une hauteur de 3 centimètres. L'incision doit s'arrêter ou commencer à l'extrémité de la malléole.

Reconnaître les fibres transversales du ligament annulaire interne du tarse. Immédiatement au-dessus, de bas en haut, sur la sonde, fendre l'aponévrose jambière.

Avec un crochet mousse attirer et soulever le tendon du fléchisseur commun, qui est en arrière et plus superficiel, le diviser d'un coup de ciseaux, au-dessus de sa coulisse propre. En faire autant pour le tendon du jambier.

Les vaisseaux et nerf tibial postérieurs ne risquent pas d'être lésés, si on isole bien les tendons avant de les sectionner.

XII. Court péronier latéral. — **Ténotomie sous-cutanée**. — Indiquée dans le valgus congénital très prononcé.

Le pied étant mis en adduction forcée et la plante tournée en dedans,



après s'être placé en dehors du pied, sans faire de pli, engager le ténotome pointu sur le bord externe du pied, à 1 centimètre en arrière du tubercule du cinquième métatarsien (fig. 124, *x*).

Le remplacer par le ténotome mousse, qu'on glisse de bas en haut entre la peau et le tendon du péronier et diviser le tendon vers le cuboïde.

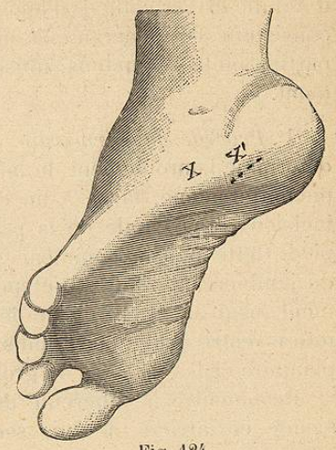


Fig. 124.

X, section sous-cutanée du tendon du court péronier latéral. — X', section sous-cutanée de l'aponévrose plantaire et du court fléchisseur commun des orteils au niveau de la ligne pointillée.

XIII. Long péronier latéral. — **Ténotomie à ciel ouvert au-dessus de la malléole externe**. — Indiquée dans le pied creux valgus congénital ou accidentel.

La jambe étant couchée sur sa face interne, après avoir reconnu le bord postérieur de la malléole externe, faire sur ce bord une incision verticale de 3 centimètres. — Cette incision intéresse la peau et le tissu sous-cutané.

Diviser de bas en haut, avec la sonde, l'aponévrose jambière. Le premier tendon qu'on rencontre en avant est celui du long péronier.

Le soulever avec un crochet et le diviser d'un coup de ciseaux.

La section sous-cutanée du long péronier sur la face externe du calcanéum est une opération difficile, incertaine, parce que le tendon est collé contre l'os et ne peut faire saillie.

XIV. Aponévrose plantaire et court fléchisseur commun des orteils. — **Aponévrotomie et myotomie sous-cutanées**. — Indiquées l'une et l'autre dans les pieds bots compliqués de fort pied creux.

Le pied reposant sur le talon et étant fortement fléchi sur la jambe, après s'être placé en dehors du pied, sans faire de pli, engager le ténotome pointu sous la peau plantaire, à 4 centimètres environ en avant du bord postérieur du talon et à 2 centimètres en dedans du bord externe du pied (fig. 124,*x*').

Le faire cheminer transversalement jusqu'à la limite externe apparente de l'aponévrose plantaire.

Le remplacer par le ténotome mousse, retourner ce dernier et diviser l'aponévrose de bas en haut.

Pour diviser le muscle court fléchisseur commun, qui est sous-jacent, continuer la section sur une certaine profondeur, mais sans la pousser à fond, ce qui exposerait à la blessure des vaisseaux et nerfs plantaires externes.

Rompre le reste du muscle par un mouvement de flexion forcée.

**Opération de Phelps**[1]. — Indiquée dans le pied bot varus équin congénital quand le redressement n'a pu être obtenu par la section du tendon d'Achille et par celle de l'aponévrose plantaire (Karewski), cette opération consiste à sectionner à ciel ouvert, sur la partie interne du pied, toutes les parties molles (tendons, muscles, ligaments) qui s'opposent au redressement.

1° *Procédé de Kirmisson.* — Après avoir reconnu le pli vertical que détermine l'enroulement du bord interne du pied au niveau de l'articulation médio-tarsienne, faire, à un demi-centimètre environ derrière ce pli, une incision transversale de la peau perpendiculairement au bord interne du pied. Cette incision commence à 1 centimètre environ en dehors du tendon du jambier antérieur et s'étend, suivant les cas, jusqu'au milieu, ou seulement jusqu'au tiers interne de la face plantaire. Couper la veine saphène interne entre deux pinces, puis le tendon du jambier antérieur, l'aponévrose plantaire et les muscles du gros orteil.

Reconnaître le tubercule du scaphoïde, ouvrir l'articulation médio-tarsienne en arrière de lui, sectionner largement les ligaments latéraux internes, puis, en se portant vers la face plantaire, sectionner en même temps le tendon du jambier postérieur à son insertion sur le tubercule du scaphoïde.

L'articulation médio-tarsienne étant ainsi largement ouverte, faire la réduction forcée en portant en dehors la pointe du pied. Si la section sous-cutanée du tendon d'Achille n'a pas été faite, la pratiquer ; enfin, panser la plaie laissée largement béante au moyen de la gaze iodoformée. Bottine plâtrée. Cette bottine doit rester en place trois semaines. Lorsqu'on l'enlève, après avoir fait un nouveau redressement, on immobilise encore le pied pendant deux à trois mois. Naturellement, on doit ensuite veiller *longtemps* à la conservation de la bonne attitude du pied.

L'opération de Phelps, vulgarisée en France par Kirmisson, a donné partout d'excellents résultats ; on n'en compte plus les applications.

2° *Procédé de Félizet*[2]. — Préoccupé de faire une opération très large, qui assure une bonne guérison, Félizet a modifié l'opération de Phelps de la manière suivante :

« 1er temps. — Incision verticale partant du bord interne du jambier antérieur et découvrant la saillie du scaphoïde.

« 2e temps. — Division du scaphoïde dans le sens de son épaisseur, de telle sorte que les deux segments discoïdes soient séparés par la tranchée opératoire.

[1] Phelps (*Congr. int. de Copenhague*, 1884 ; et *Congr. intern. de Berlin*, 1890). — Kirmisson, Leç. clin. sur les maladies de l'appareil locomoteur (*Congrès fr. de chir.*, 1889, et *Revue d'Orthop.*, 1er juillet 1896). — Bonnemaison, th. Paris, 1892 ; — Ozoux, th. Bordeaux, 1893. — Forgue. Thérap. chirurgicale des pieds bots (*Congrès fr. chir.*, 1896, p. 103).

[2] Félizet, A propos de l'opération de Phelps (*Bull. et Mém. de la Soc. chir.*, 27 juillet 1898, p. 792).



« 3e temps. — Le pied étant fortement tendu en dehors, on attaque le cuboïde. La section se fait avec un grand ciseau de Mac Ewen, de telle sorte qu'elle entame plus des deux tiers internes du cuboïde.

« 4e temps. — A ce moment, abandonnant tout instrument, on opère à deux mains le redressement du pied ; entre la main qui saisit le talon et la main qui tient l'avant-pied, on sent un craquement léger ; c'est le tiers externe du cuboïde qui se rompt.

« 5e temps. — Après cette manœuvre, mais seulement alors, on fait la section du tendon d'Achille.

« La brèche, laissée par la section du scaphoïde et du cuboïde, est énorme ; on la tamponne avec de la gaze iodoformée. Immobilisation dans une bonne attitude.

« Entre les deux segments osseux ou cartilagineux, suivant l'âge, il se produit un exsudat qui s'ossifie en moins de deux mois. Le scaphoïde est devenu un gros cube qui sert de *cale* et s'oppose au retour de la déformation du pied. Le pied n'est point raccourci, et il ne reste d'autre trace que la large incision du bord interne. »

## II. — TÉNECTOMIE ET MYECTOMIE

### § 1. — Ténectomie

La ténectomie est une opération qui consiste à retrancher une partie plus ou moins longue d'un ou de plusieurs tendons.

C'est principalement pour le tendon d'Achille (pied bot talus, paralytique ou non) qu'on a eu recours, jusqu'à présent, à cette opération (Willett, Walsham, etc.).

L'appareil instrumental est le même que pour la ténotomie à ciel ouvert.

Après avoir roulé la bande d'Esmarch et placé le tube ischémique sur le tiers inférieur de la cuisse, la jambe du côté à opérer reposant sur sa face externe ou interne et le pied étant attiré suffisamment hors de la table, faire une incision cutanée verticale de 3 centimètres qui longe le milieu de la face postérieure du tendon et qui commence ou s'arrête à la hauteur du bord inférieur de la malléole interne.

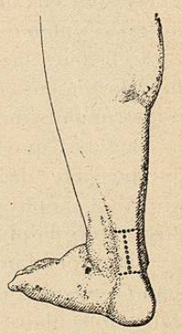

Fig. 125. — Pied bot talus traité par l'excision du tendon d'Achille.

Aux extrémités de l'incision verticale ajouter deux petites incisions transversales dont les extrémités dépassent à peine les bords du tendon (fig 125).

Disséquer les deux lambeaux et les rabattre à droite et à gauche.

Diviser à la fois la gaine du tendon et le tendon, d'arrière en avant, à la partie supérieure de l'incision cutanée.

Saisir le bout inférieur avec une érigne ; le renverser en arrière au fur et