Opération de Phelps[1]. — Indiquée dans le pied bot varus équin congénital quand le redressement n'a pu être obtenu par la section du tendon d'Achille et par celle de l'aponévrose plantaire (Karewski), cette opération consiste à sectionner à ciel ouvert, sur la partie interne du pied, toutes les parties molles (tendons, muscles, ligaments) qui s'opposent au redressement.

1° *Procédé de Kirmisson.* — Après avoir reconnu le pli vertical que détermine l'enroulement du bord interne du pied au niveau de l'articulation médio-tarsienne, faire, à un demi-centimètre environ derrière ce pli, une incision transversale de la peau perpendiculairement au bord interne du pied. Cette incision commence à 1 centimètre environ en dehors du tendon du jambier antérieur et s'étend, suivant les cas, jusqu'au milieu, ou seulement jusqu'au tiers interne de la face plantaire. Couper la veine saphène interne entre deux pinces, puis le tendon du jambier antérieur, l'aponévrose plantaire et les muscles du gros orteil.

Reconnaître le tubercule du scaphoïde, ouvrir l'articulation médio-tarsienne en arrière de lui, sectionner largement les ligaments latéraux internes, puis, en se portant vers la face plantaire, sectionner en même temps le tendon du jambier postérieur à son insertion sur le tubercule du scaphoïde.

L'articulation médio-tarsienne étant ainsi largement ouverte, faire la réduction forcée en portant en dehors la pointe du pied. Si la section sous-cutanée du tendon d'Achille n'a pas été faite, la pratiquer ; enfin, panser la plaie laissée largement béante au moyen de la gaze iodoformée. Bottine plâtrée. Cette bottine doit rester en place trois semaines. Lorsqu'on l'enlève, après avoir fait un nouveau redressement, on immobilise encore le pied pendant deux à trois mois. Naturellement, on doit ensuite veiller *longtemps* à la conservation de la bonne attitude du pied.

L'opération de Phelps, vulgarisée en France par Kirmisson, a donné partout d'excellents résultats ; on n'en compte plus les applications.

2° *Procédé de Félizet*[2]. — Préoccupé de faire une opération très large, qui assure une bonne guérison, Félizet a modifié l'opération de Phelps de la manière suivante :

« 1er temps. — Incision verticale partant du bord interne du jambier antérieur et découvrant la saillie du scaphoïde.

« 2e temps. — Division du scaphoïde dans le sens de son épaisseur, de telle sorte que les deux segments discoïdes soient séparés par la tranchée opératoire.

[1] Phelps (*Congr. int. de Copenhague*, 1884 ; et *Congr. intern. de Berlin*, 1890). — Kirmisson, Leç. clin. sur les maladies de l'appareil locomoteur (*Congrès fr. de chir.*, 1889, et *Revue d'Orthop.*, 1er juillet 1896). — Bonnemaison, th. Paris, 1892 ; — Ozoux, th. Bordeaux, 1893. — Forgue. Thérap. chirurgicale des pieds bots (*Congrès fr. chir.*, 1896, p. 103).

[2] Félizet, A propos de l'opération de Phelps (*Bull. et Mém. de la Soc. chir.*, 27 juillet 1898, p. 792).

« 3e temps. — Le pied étant fortement tendu en dehors, on attaque le cuboïde. La section se fait avec un grand ciseau de Mac Ewen, de telle sorte qu'elle entame plus des deux tiers internes du cuboïde.

« 4e temps. — A ce moment, abandonnant tout instrument, on opère à deux mains le redressement du pied ; entre la main qui saisit le talon et la main qui tient l'avant-pied, on sent un craquement léger ; c'est le tiers externe du cuboïde qui se rompt.

« 5e temps. — Après cette manœuvre, mais seulement alors, on fait la section du tendon d'Achille.

« La brèche, laissée par la section du scaphoïde et du cuboïde, est énorme ; on la tamponne avec de la gaze iodoformée. Immobilisation dans une bonne attitude.

« Entre les deux segments osseux ou cartilagineux, suivant l'âge, il se produit un exsudat qui s'ossifie en moins de deux mois. Le scaphoïde est devenu un gros cube qui sert de *cale* et s'oppose au retour de la déformation du pied. Le pied n'est point raccourci, et il ne reste d'autre trace que la large incision du bord interne. »

II. — TÉNECTOMIE ET MYECTOMIE

§ 1. — Ténectomie

La ténectomie est une opération qui consiste à retrancher une partie plus ou moins longue d'un ou de plusieurs tendons.

C'est principalement pour le tendon d'Achille (pied bot talus, paralytique ou non) qu'on a eu recours, jusqu'à présent, à cette opération (Willett, Walsham, etc.).

L'appareil instrumental est le même que pour la ténotomie à ciel ouvert.

Après avoir roulé la bande d'Esmarch et placé le tube ischémique sur le tiers inférieur de la cuisse, la jambe du côté à opérer reposant sur sa face externe ou interne et le pied étant attiré suffisamment hors de la table, faire une incision cutanée verticale de 3 centimètres qui longe le milieu de la face postérieure du tendon et qui commence ou s'arrête à la hauteur du bord inférieur de la malléole interne.

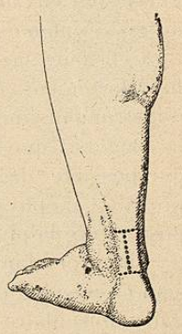

Fig. 125. — Pied bot talus traité par l'excision du tendon d'Achille.

Aux extrémités de l'incision verticale ajouter deux petites incisions transversales dont les extrémités dépassent à peine les bords du tendon (fig 125).

Disséquer les deux lambeaux et les rabattre à droite et à gauche.

Diviser à la fois la gaine du tendon et le tendon, d'arrière en avant, à la partie supérieure de l'incision cutanée.

Saisir le bout inférieur avec une érigne ; le renverser en arrière au fur et

à mesure qu'on dénude la face antérieure et les côtés de la gaine, et, dès qu'on a libéré une longueur de 3 centimètres, diviser le tendon encore à traits de bistouri, mais d'avant en arrière et de bas en haut, pendant qu'un aide écarte et protège les lambeaux.

Réunir les bouts du tendon par des sutures perdues de catgut ou de soie fine ; puis suturer les lambeaux cutanés, sans drainage.

Willett et Walsham préconisent une incision en Y à queue inférieure. Les résultats qu'ils ont obtenus ont été généralement bons.

§ 2. — Myectomie

Extirpation totale du muscle sterno-mastoïdien (Mickulicz[1]). — Frappé de l'insuccès habituel de la ténotomie même à ciel ouvert, insuccès qui tient à la rétraction du tissu cicatriciel néoformé et à la ressoudure des deux moignons musculaires, le chirurgien de Breslau préconise l'extirpation totale du muscle dans tous les cas de torticolis grave, notamment dans ceux qui ne peuvent guérir ni par le traitement orthopédique ni par la simple ténotomie. Le seul inconvénient de cette opération est l'aplatissement du cou consécutif à la suppression du muscle.

Voici le procédé qu'il a employé neuf fois avec un résultat excellent, bien supérieur à celui de la ténotomie :

Faire une incision longitudinale de 3 à 4 centimètres entre les faisceaux claviculaire et sternal du muscle, en divisant la peau et le peaucier. Pendant qu'on les écarte successivement avec une érigne, disséquer ces faisceaux par diérèse vive ou mousse jusqu'à leurs points d'insertion. Après avoir glissé sous eux une spatule qui protège les parties sous-jacentes, les détacher au ras du plan osseux.

Cela fait, saisir chaque bout avec une pince à forcipressure, le tirer en haut fortement et le séparer d'avec son entourage, à l'aide du bistouri ou d'instruments mousses, jusqu'au point d'union des faisceaux.

Pendant que l'inclinaison pathologique de la tête est exagérée autant que possible, dégager la portion musculaire commune et la sectionner tout près de l'apophyse mastoïde avec les ciseaux, tout en respectant sa partie postérieure la plus élevée, que traverse la branche du nerf accessoire.

Enfin, pendant qu'on relève la tête vers le côté opposé, disséquer avec soin et enlever les quelques tractus fibreux tendus qui appartiennent à la gaine musculaire et qui souvent arrivent jusqu'à la gaine des gros vaisseaux ; la gaine musculaire elle-même est notablement raccourcie dans tous les cas. Suture totale de la plaie, sans drainage ; bandage légèrement compressif, immobilisation de la tête convenablement redressée. Plus tard, séances de massage et de mouvements correcteurs ; les appareils orthopédiques sont inutiles, à moins qu'il n'existe de graves altérations secondaires de la colonne cervicale.

[1] Mickulicz, *Centr. f. Chir.*, n° 1, 1895.

Les seules lésions à prévenir pendant l'opération sont : l'ouverture de la veine jugulaire interne et la section de la branche du nerf accessoire. Mickulicz n'a jamais blessé la veine ; mais il lui est arrivé de couper le nerf dans ses premières opérations, d'où une paralysie, il est vrai, ordinairement temporaire, de la portion cervicale du trapèze, sans aucune suite fâcheuse.

III. — ALLONGEMENT ET RACCOURCISSEMENT DES TENDONS

§ 1. — Allongement des tendons

1° Procédé de Bayer (*Allongement par dédoublement*). — Avec ou sans ischémie préalable, pendant que le pied est mis en extension forcée hors l'extrémité de la table et présenté par sa partie postérieure, diviser la peau

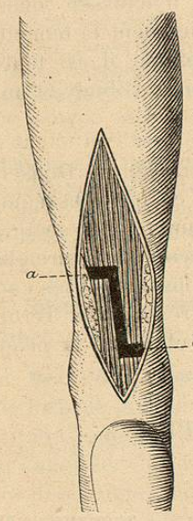

Fig. 126. — Allongement du tendon d'Achille par dédoublement (procédé de Bayer). *ab*, section du tendon en Z.

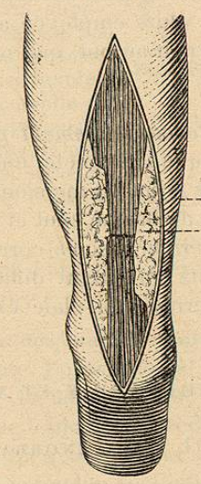

Fig. 127. — Allongement du tendon d'Achille, après dédoublement, par suture bout à bout de ces extrémités *ab*.

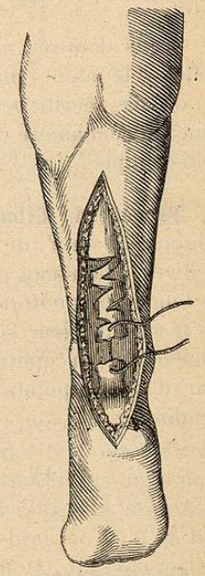

Fig. 128. — Incisions en accordéon de Poncet.

et le tissu cellulaire sous-jacent, dans le sens vertical, sur le milieu du tendon d'Achille, sur une hauteur de 3 centimètres à 3 centimètres et demi. Diviser le tendon à son tour, dans le même sens et en son milieu. Avec un ténotome concave, à l'extrémité supérieure de cette fente, couper la moitié gauche ou droite du tendon ; couper l'autre moitié à l'extrémité inférieure de la fente, d'où une incision générale en Z (fig. 126). Exagérer l'extension du pied pour faire glisser les deux demi-tendons l'un sur l'autre jusqu'à ce que la correction de l'équinisme soit jugée suffisante. Réunir leurs extré-

mités côte à côte, ou bout à bout, par deux ou trois points de soie ou de catgut durable (fig. 127). Enfin, après avoir étanché la plaie, réunir complètement les lèvres de l'incision cutanée, appliquer un pansement antiseptique et maintenir l'attitude nouvelle au moyen d'un bandage plâtré.

2° Procédé de Poncet[1] (*Incisions en accordéon*). — Pour allonger un tendon et rendre possible une suture à contact, A. Poncet a recommandé et employé, de son côté, un procédé aussi ingénieux que simple : il consiste à faire ce que le chirurgien lyonnais et ses élèves nomment des *incisions en zigzag ou en accordéon*. Ces incisions « doivent dépasser la ligne médiane et intéresser au moins les trois quarts de sa largeur » (fig. 128).

§ 2. — Raccourcissement des tendons

Dans d'autres circonstances il est indiqué non d'abaisser, mais de relever le talon, comme dans le pied bot talus. Certainement la ténectomie ci-dessus décrite peut être alors employée avec avantage ; il est toutefois une autre manière de parvenir au but, que nous devons à Gibney et qui est plus simple.

Procédé de Gibney[2] (*Raccourcissement par biseautage*). — Diviser les téguments en Y, de sorte que la branche unique soit en bas. Disséquer et relever le lambeau compris entre les incisions supérieures ; puis, sectionner le tendon *très obliquement* de bas en haut et d'arrière en avant, faire glisser le bord supérieur sur l'inférieur jusqu'à correction suffisante, et les coudre ensemble par quatre points de catgut difficilement résorbable. Terminer par d'autres points qui ferment la plaie extérieure et fixent la peau au tendon.

IV. — TÉNORRAPHIE ET MYORRAPHIE

§ 1. — Ténorraphie

La ténorraphie proprement dite est une opération qui consiste à réunir directement entre eux par des points de suture les bouts d'un *même* tendon sectionné ou les bouts *respectifs* de plusieurs tendons ; elle est donc, suivant les cas, *unique* ou *multiple*. Lorsque les bouts tendineux sont ramenés si près l'un de l'autre que leur séparation est purement linéaire, elle est dite à *contact ;* au contraire, elle est dite à *distance*, toutes les fois que les bouts restent éloignés par un intervalle plus ou moins grand. La suture à contact est véritablement la suture idéale ; l'autre n'est qu'une suture de nécessité, à moins qu'on ne tente de combler l'intervalle par l'un des moyens indiqués à l'article *ténoplastie*.

[1] Poncet, *Mercredi méd.*, 25 nov. 1891 et Pécheux, th. Lyon, décembre 1891.
[2] Gibney, *Dennis's Syst. of Surg.*, vol. II, p. 309, 1895.

Suture primitive et suture secondaire. — Il y a encore lieu de distinguer la *suture primitive* et la *suture secondaire*. L'une se rapporte aux solutions de continuité fraîches, accidentelles ou opératoires : coupures complètes ou presque complètes, ruptures sous-cutanées, plaies contuses, section provisoire de tendons. Elle est de beaucoup la plus commune. Des lésions artérielles et nerveuses l'accompagnent souvent, comme à la main, au poignet, à l'avant-bras, etc., nécessitant des manœuvres complémentaires. En tout cas, pour ce qui concerne strictement la ténorraphie, on n'a guère à compter comme difficulté qu'avec la rétraction du ou des bouts centraux. L'autre suture est spéciale aux sections et ruptures de tendons plus ou moins anciennes, y compris les plaies encore bourgeonnantes : sa technique est un peu plus compliquée et laborieuse, parce que, pour rapprocher et coudre les bouts tendineux, il faut auparavant rechercher le bout central en un point plus élevé et les libérer tous les deux de la gangue cicatricielle environnante. Mais quand la libération est accomplie et que l'avivement des extrémités tendineuses a été fait avec une juste parcimonie, le manuel de la suture secondaire est exactement celui de la suture primitive. L'une et l'autre s'exécutent suivant le mode de la suture entrecoupée.

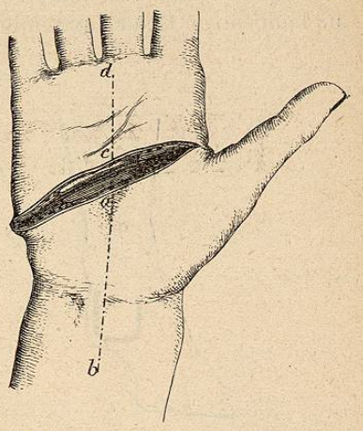

Fig. 129. — Plaie à fond, en écharpe, de la paume de la main droite.

Débridement *ab*, *cd*, pour retrouver et identifier les bouts des huit tendons fléchisseurs coupés.

1° Suture à contact. — Il faut d'abord rechercher et mobiliser les bouts tendineux puis les unir par suture.

a. **Recherche et mobilisation des bouts tendineux.** — Elle est relativement facile lorsque la plaie est récente. Le bout distal du ou des tendons sectionnés reste toujours accessible. Le bout central se rétracte plus ou moins. Pour l'abaisser (il s'agit presque toujours des tendons fléchisseurs ou extenseurs des doigts), on peut ou bien comprimer l'avant-bras de haut en bas pour « exprimer » le muscle et le tendon sectionné (Le Fort), ou bien mettre les deux doigts voisins en hyperextension s'il s'agit de la section d'un tendon fléchisseur, en flexion s'il s'agit d'un tendon extenseur (Félizet), ou bien avec une fine pince de Kocher enfoncée dans la gaine tendineuse, aller pêcher le tendon rétracté (Nicoladoni) ou bien enfin, pratiquer dans la direction du tendon une incision suffisante qui permet de le cueillir à ciel ouvert.

S'il s'agit d'une section ancienne, le bout périphérique n'a encore subi qu'une rétraction minime ; mais l'autre bout est toujours remonté à une distance notable. Il ne suffit pas de le reconnaître et de le libérer après avoir débridé les parties sus-jacentes ; il faut aussi le mobiliser par expression et par traction ; et, si ces dernières ne donnent aucun résultat, on est forcé d'exécuter la suture à distance ou la ténoplastie, ou bien lorsque la disposition du tendon le permet, on établit le contact par l'un des deux artifices

suivants : *incisions latérales en accordéon d'A. Poncet* (fig. 128), ou *la mobilisation de l'insertion osseuse* du même chirurgien.

Pour le tendon d'Achille, cette mobilisation se fait après avoir disséqué un lambeau en U sur l'extrémité postérieure du talon (fig. 130), en détachant

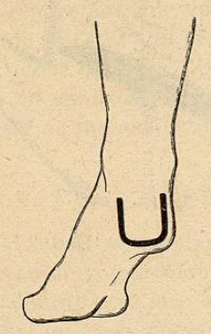

Fig. 130. — Incision pour la mobilisation postéro-calcanéenne.

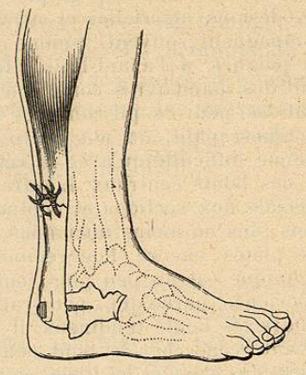

Fig. 131. — Clouage de la tranche osseuse sur le reste du calcanéum.

avec la scie la tranche osseuse sur laquelle s'insère le tendon, puis en la refoulant par en haut jusqu'à ce que les deux bouts du tendon puissent

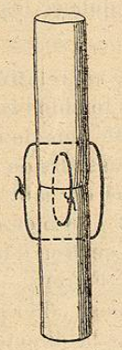

Fig. 132. — Suture tendineuse à contact.

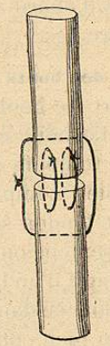

Fig. 133. — Suture tendineuse à contact (procédé de Le Dentu).

Fig. 134. — Suture tendineuse à distance sur ligatures circulaires (procédé d'Ed. Schwartz).

être mis en contact. La tranche est alors fixée par un clou d'ivoire contre le reste du calcanéum (fig. 131).

Pour le tendon rotulien, on détache pareillement la tubérosité antérieure du tibia avec la scie ou avec le ciseau de Mac Ewen.

Pour le tendon du triceps brachial, on mobilise le sommet de l'olécrâne.

b. **Placement et striction des points de suture.** — 1° ***Tendons ronds.*** — Lorsque les bouts tendineux sont affrontés ou susceptibles d'un affrontement exact, on passe deux anses de soie ou de catgut, l'une d'appui à 8 millimètres environ de leur coupe, l'autre d'union, à 5 ou 6 millimètres, en forme de croix ; on les serre convenablement, puis on noue les chefs de chaque anse et on les coupe au ras des nœuds (fig. 132). Si le tendon s'effiloche, on peut placer une ligature circulaire sur chaque bout afin d'étayer les fils d'affrontement (Schwartz) (fig. 134).

2° ***Tendons plats.*** — On peut les faire chevaucher légèrement en les superposant, puis les unir par des points en U perforants (fig. 136). On

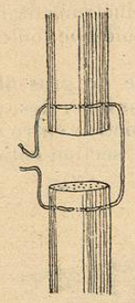

Fig. 135. — Suture des tendons plats par des points en faufil (Le Fort, Wölfler).

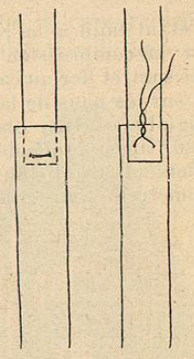

Fig. 136. — Suture des tendons plats par des points en U.

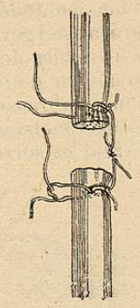

Fig. 137. — Suture tendineuse par le procédé de von Arx.

peut encore les réunir bout à bout à l'aide d'anses qui faufilent les deux extrémités dans le sens de leur largeur (Le Fort, Wölfer) (fig. 135).

c. **Fermeture de la plaie cutanée,** avec ou sans drainage, suivant les cas. Immobilisation par le bandage dans l'attitude du relâchement maximum.

Le procédé des deux anses donne une solidité suffisante à l'affrontement des bouts d'un gros tendon, quel qu'il soit ; cependant, si on le préfère, on peut placer deux anses d'union à l'exemple de Le Dentu (fig. 133).

Pour un petit tendon comme ceux de la main et du poignet une seule anse suffit.

Si le tendon sectionné est muni d'une gaine, on tâche de restaurer cette dernière par quelques points de catgut.

2° Suture à distance. — C'est Benj. Anger qui en fit la première application en 1875 : ayant à traiter une section ancienne des extenseurs d'un petit doigt, il réunit les bouts au moyen d'un fil d'argent à une distance de 2 centimètres, et eut un succès.

Le manuel opératoire de la suture à distance est identique à celui de l'autre suture, avec cette différence que les bouts tendineux restent encore écartés, après la striction des points, par un intervalle plus ou moins considérable.

Ed. Schwartz nous a indiqué un moyen ingénieux de rendre possible la suture tendineuse lorsque les bouts sont trop friables pour supporter directement la tension des points, — c'est de jeter une ligature circulaire de catgut sur chaque bout, et d'étayer les points sur cette même ligature (fig. 134). Plus simplement, von Arx passe dans chaque bout un fil double qu'il lie en chaîne autour d'eux et dont il noue ensuite les chefs deux à deux (fig. 137).

§ 2. — Myorraphie

L'hémostase préliminaire étant faite à la racine du membre, soit avec un tube de caoutchouc, soit par la compression digitale ou instrumentale de l'artère, absterger la plaie avec soin, et lier au catgut ou à la soie fine toutes les coupes visibles des vaisseaux sur les pans de la plaie.

Au moyen d'une longue aiguille courbe, placer une série de gros fils de soie qui embrassent en masse, aussi profondément que possible, les deux lèvres de l'incision. Ces fils doivent être distants de 2 centimètres entre eux ; ils entrent et sortent à 3 centimètres environ des bords de la section cutanée.

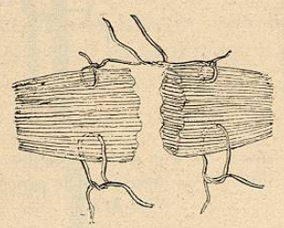

Fig. 138. — Myorraphie. Points profonds unissant les deux bouts.

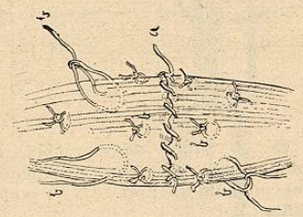

Fig. 139. — Myorraphie. *a*, surjet affrontant les deux bouts. — *b*, points de soutien.

Placer une autre série de fils de soie ou mieux de catgut, de moyenne grosseur, qui embrassent, à 1 ou 2 centimètres de profondeur, les bords de la section musculo-aponévrotique. Ces fils doivent être distants de 1 centimètre entre eux.

Serrer un à un les fils de cette deuxième série ; les nouer et couper les chefs au ras des nœuds (sutures perdues). On commence par les fils du milieu.

Pendant qu'un autre aide refoule les parties molles vers la ligne de réunion par des pressions convergentes, serrer les fils de la première série et les nouer. On commence également par les fils du milieu.

Enfin, coapter les bords de la section cutanée par des points de suture entrecoupée, distants entre eux d'un demi-centimètre seulement.

On a ainsi trois rangées de sutures bien propres à la réunion par première intention : 1° sutures profondes ou en masse ; 2° sutures moyennes ou musculo-aponévrotiques ; 3° sutures superficielles ou cutanées.

La suture musculo-aponévrotique et la suture cutanée pourraient aussi bien se faire par des surjets de catgut.

Dans les cas de plaies portant sur des muscles longs et rétractiles, De Bovis

a conseillé de placer autour de chaque bout une sorte de ligature en chaîne dont on noue les chefs deux à deux, puis d'unir étroitement les muscles à leur aponévrose à l'aide de points en capiton (fig. 139).

§ 3. — Aponévrorraphie

L'aponévrorraphie est la suture des aponévroses. Elle a une grande importance pratique, beaucoup plus grande que celle des muscles et même de la peau, puisque ce sont les aponévroses et leurs dérivés qui empêchent les parties sous-jacentes de faire hernie hors de leur siège normal.

D'autre part, on sait que la vitalité de ces plans fibreux est bien inférieure à celle des autres tissus. De là les précautions nécessaires pour assurer la réunion immédiate et solide de ces mêmes plans. De là les innombrables modifications techniques pour la cure radicale des hernies intestinales, pour la suture de la paroi abdominale après les laparotomies, etc.

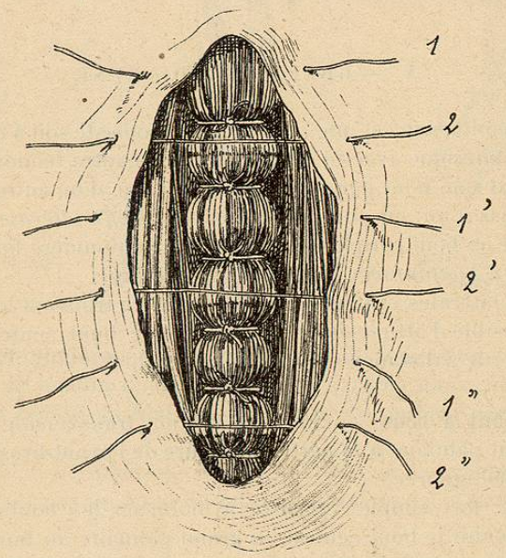

Fig. 140. — Cure d'une hernie musculaire (Choux).

Il ne sera question ici que de l'*aponévroraphie appliquée aux hernies et aux pseudo-hernies ou ruptures des muscles*. Nous n'en présenterons même que les données générales, en nous appuyant sur les observations récentes de Nimier, de Giess, de Hartmann, de Delorme, de Choux et quelques autres chirurgiens.

Procédé général. — La tumeur musculaire formée par la hernie vraie ou par la rupture ayant été bien déterminée, au besoin même dessinée ou jalonnée par des épingles avant l'anesthésie ; après avoir endormi le malade

et pris les précautions antiseptiques ordinaires, faire une incision de la peau très longue qui suive le grand axe de la tumeur.

Que celle-ci soit une hernie vraie ou fausse, l'exciser dans sa totalité ; l'exciser, en tout cas, assez pour avoir des bords aponévrotiques résistants et susceptibles d'être rapprochés à contact.

Réunir, si l'on peut, les tranches musculaires par une série de gros catguts superposés, distants entre eux de 1 centimètre environ.

Réunir *toujours*, et par *adossement large*, si possible, les bords aponévrotiques en employant soit des surjets de soie fine, soit des points entrecoupés. Par surcroît de précaution, on devra quelquefois charger le muscle en même temps que l'aponévros (fig. 140).

Terminer par la suture totale de la peau, sans drain. Pansement rare et bandage compressif ; repos de la partie opérée au moins trois semaines.

En suivant ces indications on aura toutes les chances d'éviter la récidive, au moins la récidive complète.

V. — GREFFE TENDINEUSE

La greffe tendineuse est une opération qui consiste soit à coapter un bout tendineux périphérique avec le bout central d'un autre tendon (*greffe bout à bout*), soit à fixer un bout périphérique sur le flanc d'un autre tendon (*greffe latérale de Missa*) ou sur son dédoublement (*greffe latérale de Schwartz*), soit à enclaver un bout périphérique dans une boutonnière faite sur un autre tendon (*greffe à boutonnière de Tillaux et Duplay*).

Les greffes latérales et la greffe à boutonnière trouvent leur emploi lorsqu'il est impossible d'attirer ou de reconnaître le bout central d'un tendon ou que la perte de substance est trop considérable.

1° Greffe bout à bout. — Soit une section transversale intéressant le grand et le petit palmaire à la partie inférieure de l'avant-bras. L'identité des bouts est censée ignorée.

Le procédé, fort simple, consiste à mobiliser les bouts centraux des muscles et à réunir le bout central du grand palmaire au bout périphérique du petit, le bout central du petit palmaire au bout périphérique du grand.

2° Greffes latérales. — *a*. Soit une section transversale intéressant le long extenseur du pouce. Le bout central est supposé hors de portée.

Aviver le bord interne du court extenseur du pouce.

Couper obliquement le bout périphérique du long extenseur, et le mobiliser.

Présenter sa coupe sur le flanc du court extenseur au niveau de l'avivement et l'y fixer par un point de suture (fig. 141). Ainsi ont opéré également, dans des cas analogues, Le Fort, Masing, A. Dubreuil, Rotter, etc.

b. Soit un cas comme celui que Schwartz a opéré avec succès : les deux

extenseurs du pouce coupés, et leurs bouts périphériques ne pouvant être soudés aux bouts centraux.

Avec un bistouri passé à plat dans l'épaisseur du tendon du premier radial externe, détacher une lame qui soit libre par son extrémité inférieure ; puis suturer à cette extrémité les deux extenseurs du pouce (fig. 142).

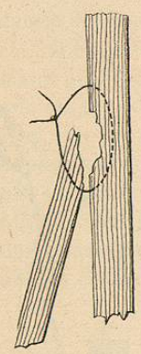

Fig. 141. — Greffe tendineuse latérale.

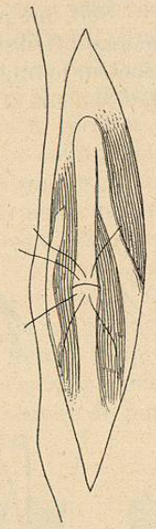

Fig. 142. — Greffe par dédoublement d'un tendon voisin (pr. de Schwartz).

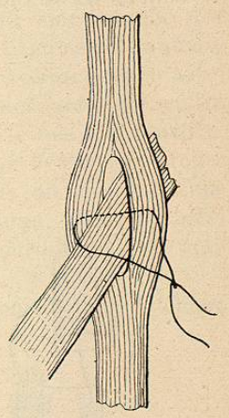

Fig. 143. — Greffe tendineuse à boutonnière.

3° Greffe à boutonnière. — Soit une section du long extenseur du pouce.

Mettre à nu le tendon du premier radial externe dans une petite étendue ; et, avec la pointe du bistouri, le fendre de part en part en longueur dans son milieu.

Mobiliser le bout périphérique du long extenseur, l'engager dans la boutonnière et l'y fixer par un point de suture qui traverse à la fois les deux tendons (fig. 143).

VI. — TÉNOPLASTIE

La ténoplastie est une opération qui consiste à placer et à fixer entre les deux bouts d'un tendon soit un ou deux lambeaux qu'on détache préalablement de l'un de ces bouts ou de tous deux, soit un segment de tendon emprunté à un muscle voisin (Rochet) ou même à un animal (Peyrot, tendon de chien ; Ch. Monod, tendon de lapin), soit un raccord de catgut (Glück), de soie (Kümmel) ou d'autre substance organique.

Elle est indiquée pour assurer ou pour favoriser la réunion des bouts tendineux, lorsque ces bouts sont trop écartés ou qu'un tendon a subi une grande perte de substance.